Lane Medical Library

Aus der Chirurgischen Klinik der Universität Helsinki
Vorstand: Prof. Dr. Ali Krogius

ÜBER
URETHRARUPTUREN UND TRAUMATISCHE URETHRASTRIKTUREN

Von

A. PELKONEN.

MIT 13 TABELLEN IM TEXT UND 56 ABBILDUNGEN

Wird mit Genehmigung der Medizinischen Fakultät der Universität Helsinki am 24. September um 12 Uhr mittags im Historisch-philologischen Auditorium zur öffentlichen Verteidigung vorgelegt

HELSINKI 1927

HELSINKI 1927
BUCHDRUCKEREI-AKTIENGESELLSCHAFT SANA

Inhaltsverzeichnis.

		Seite
I.	*Einleitung*	1
II.	*Geschichtliche Übersicht*	3
III.	*Material*	7
IV.	*Die subkutanen Urethrarupturen*	9
	A. Vorkommen. Art des Traumas. Mechanismus. Anatomische Veränderungen. Benennung und Falleinteilung der Urethrarupturen	9
	B. Symptomatologie: Allgemeine Symptome, Blutung, Schwellung, Retention	19
	C. Untersuchung der Urethra. Diagnose. Prognose	25
	D. Behandlung der Urethrarupturen	28
	1. Konservative Behandlung	28
	2. Operative Behandlung	30
V.	*Die offenen Verletzungen der Urethra*	35
VI.	*Die traumatischen Urethrastrikturen*	38
	A. Vorkommen und Ätiologie. Pathologisch-anatomische Veränderungen	38
	B. Symptome	45
	C. Untersuchung der Urethra. Diagnose. Prognose	45
	D. Behandlung der Urethrastrikturen:	
	1. Konservative Behandlung	53
	2. Operative Behandlung	55
VII.	*Die gewöhnlichsten Komplikationen und ihre Behandlung*	61
VIII.	*Dauerergebnisse der Behandlung der Urethrarupturen und der traumatischen Urethrastrikturen im Licht der Nachuntersuchung und Richtlinien ihrer Behandlung auf Grund der Resultate der Krankenhausbehandlung und der Nachuntersuchung*	64
	Die Dauerergebnisse der Behandlung	64
	Richtlinien der Behandlung	74
IX.	*Schlussfolgerungen*	83
X.	*Kasuistik*	87
XI.	*Literaturverzeichnis*	200
XII.	*Beilagen.*	

I. Einleitung.

Die Urethrarupturen und die in ihrem Gefolge auftretenden Strikturen haben während der zwei letzten Jahrhunderte das Interesse der Chirurgen auf sich gezogen und diese zu zahlreichen Untersuchungen angeregt. Wie natürlich, hat die zentralste Frage ihrer Behandlung gegolten, deren Hauptrichtlinien denn auch im Lauf der Jahrzehnte klar geworden sind, während aber in manchen Einzelheiten noch keine Übereinstimmung erzielt ist. Die am schwersten entscheidbare Detailfrage ist die nach der Verwendung des Katheters gewesen. Der Katheter hat unter den Chirurgen eine starke Anhängerschaft, aber auch die Zahl seiner Gegner darf nicht unterschätzt werden. Für diese entgegengesetzten Auffassungen eine gemeinsame Lösung zu finden, ist ausserordentlich schwierig.

Wenn ich es unternehme, die Urethrarupturen und die traumatischen Strikturen einer Behandlung zu unterziehen, so geschieht es aus folgenden Gründen. Für die Beurteilung der in Rede stehenden Fragen ist ein reichhaltiges, einheitliches Material von Vorteil, in dem, soweit möglich, die verschiedenen Behandlungsmethoden nebeneinander hergehen und von dessen Fällen man eine hinreichend grosse Anzahl nach einer längeren Beobachtungszeit zur Nachuntersuchung bekommt. Die führende chirurgische Klinik unseres Landes und mit ihr auch die übrigen Krankenhäuser Finnlands haben die Verwendung des Katheters gutgeheissen, so dass das von mir benutzte Material in dieser Hinsicht einheitlich und repräsentativ ist. Von den in ihm enthaltenen Fällen habe ich eine bedeutende Anzahl röntgenologisch untersuchen können, wodurch ich zahlreiche Urethrogramme erhalten habe, mit deren Hilfe die Behandlung und ihre Dauerergebnisse meines Erachtens objektiv beurteilt werden können.

In meinem Material finden sich ausserdem zahlreiche in der Literatur recht selten vorkommende Fälle, deren Veröffentlichung meiner Ansicht nach sehr wünschenswert und motiviert ist.

Ferner hat zu der Wahl meines Themas auch die Tatsache beigetragen, dass bei uns in Finnland, abgesehen von KROGIUS' Lehrbuch, THERMANS Veröffentlichung über Strikturresektionen und ELFVINGS Aufsatz über die Röntgendiagnostik bei Krankheiten des Harnapparates, früher keine Beiträge zu der Frage geliefert worden sind.

Den grössten Teil meines Materials habe ich aus der Chirurgischen Klinik der Universität Helsinki erhalten, deren Vorstand, Herrn Prof. Dr. ALI KROGIUS, ich meinen Dank aussprechen möchte für das freundliche und anregende Interesse, das er meiner Arbeit entgegengebracht hat. Die übrigen Fälle stammen aus der Propädeutisch-chirurgischen Klinik (Vorstand Prof. Dr. R. FALTIN), dem Mariakrankenhaus in Helsinki (Vorstand Dozent Dr. H. BARDY) und dem Distriktskrankenhaus in Viipuri (Vorstand Prof. P. V. GRANBERG). Allen genannten Krankenhauschefs sage ich hiermit meinen hochachtungsvollsten Dank. Herrn Dozent Dr. A. PALMÉN bin ich für das Thema der Arbeit und manche gute Ratschläge zu besonderem Dank verpflichtet. Herrn. Prof. Dr. B. RUNEBERG danke ich für die anspornende und sachliche Anleitung und zahlreiche ausserordentlich wichtige Winke. Dem Vorstand der Röntgenabteilung der Chirurgischen Klinik, Herrn Dr. G. JANSSON, fühle ich mich für sein stetes Interesse an meiner Arbeit verbunden. Und schliesslich sage ich meinen aufrichtigen Dank allen den Krankenhausleitern, die mir Angaben über die obenerwähnten, in ihren Anstalten behandelten Fälle zugesandt haben, sowie den Herren Kollegen, die Nachuntersuchungen für mich angestellt oder meine Arbeit in anderer Weise gefördert haben.

II. Geschichtliche Übersicht.

Der Mechanismus und vor allem die Behandlung der Urethrarupturen haben in erster Linie das Interesse der Chirurgen gefesselt.

Früher wurde bei den Erklärungen des Mechanismus der Urethrarupturen nach LEGUEU die Theorie von VELPEAU und FRANCO gebilligt, nach der die Urethra bei Rupturen in der Pars membranacea gegen den unteren Rand (le bord inférieur) des Pubis und bei Rupturen in der Pars bulbosa gegen dessen untere vordere Fläche (la face inférieur) gepresst wird. CRAS und TERRILLON zeigten, dass die Urethra nicht gegen den unteren Rand rupturiert werden kann, sondern dass sie gegen die Seitenwände gepresst werden muss. Die Auffassung von PONCET und OLLIER, dass das Ligamentum triangulare in die Urethra einschneide, hat im allgemeinen keine Zustimmung gefunden, aber LEGUEU pflichtet ihr bei, und BJÖRKLUND stellt den Mechanismus der Ruptur in der Pars membranacea so dar, dass die Urethra gegen das Ligamentum triangulare gespannt wird und zerreisst.

Was die in Verbindung mit Pelvisfrakturen vorkommenden Urethrarupturen betrifft, sind sie in erster Linie auf das Einschneiden von Knochenfragmenten zurückgeführt worden. Indessen haben nach LEGUEU schon VOILLEMIER, COCTAUD und THOMSON Fälle mitgeteilt, in denen die Urethra in der Pars membranacea, wie LEGUEU sagt, „par traction" rupturiert ist. DEANESLY hat den Entstehungsmechanismus solcher Rupturen in seinen Veröffentlichungen erklärt und konstatiert, dass bei ihnen die Kraft auf das Becken von Seite zu Seite wirkt, so dass die sagittale Pelvisachse sich verlängert und die Urethra in der Pars membranacea hinter dem Ligamentum triangulare unmittelbar an der Spitze der Prostata zerreisst. Nach BJÖRKLUNDS Ansicht ist es auch in seinen Fällen nicht denkbar, dass Fragmente in die Urethra eingeschnitten hätten. DEANESLY erwähnt, dass auch der Gedanke ausgesprochen worden sei, die Äste des Arcus durchschnitten die Urethra, aber dem stimmt er seinerseits nicht bei.

Die vorstehend berührten Erklärungen des Mechanismus haben immer noch Anhänger.

Bei der Behandlung der Urethrarupturen sind seit Jahrhunderten der Katheter und die Sonde zur Anwendung gekommen. Die leichten Fälle hat man mit dem Verweilkatheter, gelegentlich durch Katheterismus behandelt oder man hat die Ruptur für sich heilen lassen, wie auch noch heute. Der in den schwersten Fällen auftretenden Retention konnte man aber nicht mit dem Katheter abhelfen. So wird schon im 10. und 11. Jahrhundert die Anwendung der Blasenpunktion erwähnt, die (nach Hägler) Rhazes und Avicenna durch das Perineum vornahmen. Im 12. Jahrhundert betrachtet Petit die hohe Blasenpunktion als ausgezeichnet und ganz ungefährlich. I. J. 1869 erwähnt der Schwede Rossander, er habe die Blasenpunktion per rectum ausgeführt, und erhält sie für recht harmlos. Nach ihm soll die Blasenpunktion in Schweden schon zweimal vorher angewandt worden sein.

Es war natürlich, dass eine solche palliative Operation nicht genügte, sondern dass man nach einer effektiveren Behandlungsweise strebte. Nach den Blasenpunktionen entstanden Blasenfisteln, wodurch Verduc (nach Eigenbrodt) auf den Gedanken der retrograden Katheterisierung kam, eine Operation, die erstmals von Verguin i. J. 1757 ausgeführt wurde. Die Verwandlung der retrograden Katheterisierung in eine regelrechte Operation erforderte jedoch Zeit. Die grosse Bedeutung der retrograden Katheterisierung trat besonders deutlich in schweren Fällen von Urethrotomia externa hervor, an die sie sich als Hilfsoperation anschloss.

Die Urethrotomia externa geht in ziemlich ebenso ferne Zeit zurück. Am Ende des 17. Jahrhunderts machten Colot und Tolet (nach Hägler) eine kleine Inzision in das Perineum und gelangten auf diesem Wege in die Urethra. Diese Operation wurde „Boutonnière“ genannt, und sie wurde von Petit in verschiedenartigen Strikturfällen angewandt. Sie blieb jedoch lange Zeit hauptsächlich eine Strikturoperation, während die frischen Fälle mit Blasenpunktionen behandelt wurden. Als mehrere Forscher die Notwendigkeit einer unmittelbaren Operation auch bei Rupturen betont hatten, bestimmten (nach Hägler) Gross und Reybard die Indikationen der Urethrotomia externa dahin, dass, wenn nach einer Urethrakontusion Retention eintrete und die Katheterisation nicht gelinge, sofort ein Schnitt in das Perineum gemacht und die Blase durch denselben entleert werden solle.

Die Behandlung der Urethrarupturen macht einen bedeutenden Schritt vorwärts, als BOECKEL 1868 die Wichtigkeit der Aufsuchung des zentralen Teils im Zusammenhang mit der Operation und die Einführung des Katheters durch die Urethra hervorhebt. Als PONCET 1881, indem er durch eine Urethrotomia externa einen Fremdkörper aus der Urethra entfernte, die Urethrawunde vernähte, war wieder ein bedeutender Schritt zurückgelegt. Nach einer frischen Urethraruptur nähte als erster LUCAS-CHAMPIONNIÈRE die umgebenden periurethralen Gewebe, indem er so die Urethrastümpfe einander näherte, und um dieselbe Zeit nahm BIRKETT (nach HÄGLER) erstmals eine Suturierung der Urethrastümpfe vor. KAUFMANN tritt in seiner grossen Arbeit energisch für die Urethrotomia externa und die daran anschliessende Urethroraphia ein und führt zur Stütze seiner Behauptung seine Versuche an Hunden an. HÄGLER wiederholt KAUFMANNs Hundeversuche und kommt zu folgenden Resultaten:

Bei schwereren Urethraläsionen ist die Urethrotomia externa den anderen Behandlungsmethoden vorzuziehen, der zentrale Stumpf ist aufzusuchen und eine vollständige Urethrasutur auszuführen. Ob die Sutur auch die Schleimhaut umfassen soll, ist vorläufig noch unentschieden. Jedenfalls hat sich die submuköse Sutur als recht zweckentsprechend erwiesen. Ein Verweilkatheter ist für 24—48 Stunden einzulegen und die Wunde nicht zu verschliessen. Mit der Sondenbehandlung wird erst nach der vollständigen Heilung angefangen.

Hiermit war in der Behandlung der Urethrarupturen in den Hauptprinzipien der gegenwärtige Standpunkt erreicht. Die Veröffentlichungen der folgenden Dezennien beschäftigen sich mit verschiedenen Einzelheiten dieser Behandlung, wobei sie der Verwendung des Katheters, der Verschliessung der Wunde u. a. besondere Aufmerksamkeit widmen. Was den Gebrauch des Katheters und die Ableitung des Harns betrifft, werde ich gleich darauf zurückkommen.

Bei den Urethrastrikturen war die älteste, jahrhundertelang angewandte Behandlungsmethode und ist es noch heute die Sondenbehandlung, die im allgemeinen langsam vorgenommen worden ist. LEFORT hat die Verbindung einer Metallsonde mit einer filiformen Sonde geplant, mit deren Hilfe man die Striktur forciert erweitern kann. Die Sondenbehandlung traumatischer Strikturen hat sich oft als schwierig, ja als unmöglich und in bezug auf ihre Resultate als unsicher herausgestellt, weshalb man für die

Strikturen operative Massnahmen geplant hat. Oben wurde schon erwähnt, dass die sogenannte Boutonnière zum erstenmal in einem Fall von Urethrastriktur ausgeführt wurde und dass dieser Eingriff hauptsächlich eine Strikturoperation blieb. Nach HÄGLER soll jedoch schon im 17. Jahrhundert der holländische Chirurg SOLINGEN den Gedanken an eine Exzision der Narbenmasse ausgesprochen und sie selbst mit Causticis zu entfernen versucht haben. Nach HEUSNER hat 1828 KRIMER mehrere Fälle von Narbenexzision veröffentlicht, aber erst KÖNIG und MOLLIÈRE teilten eigene Fälle mit, in denen sie eine Resektion ausführten und damit eine Urethroraphie verbanden. Hiernach konzentrierten sich die späteren Publikationen auf die Einzelheiten der in ihren Hauptgrundzügen schon modernen Forderungen entsprechenden Operation wie bei den Urethrarupturen. Besondere Beachtung ist dem Katheter und seiner Verwendung bei diesen beiden Eingriffen geschenkt worden. Die Vertreter der Hauptrichtung befürworten den Katheter, doch erscheinen auch immer mehr Veröffentlichungen, die die Verwendung des Katheters bekämpfen. Darum sucht man denn auch nach neuen Verfahren zur Ableitung des Harns. Nach HEUSNER hatte schon KÖNIG die Ableitung des Harns aus der Blase vorgeschlagen, und nach MASMONTEIL wurde sie 1897 von TILLAUX und WEISS, 1903 von ROCHET vorgenommen. Sie wurde sowohl bei Urethrarupturen wie -strikturen angewandt. Neben der Blasenfistel versuchte man auch bei Urethraresektionen eine zentral von der Resektionsstelle gelegene Fistel zur Ableitung des Harns zu benutzen, aber zur Methode bildeten sie erst 1910 MARION und HEITZ-BOYER. Diese Methoden, vor allem die Anwendung der Blasenfistel, haben eine stetig zunehmende Beachtung gefunden.

Da bei den Resektionen oftmals grosse Defekte vorkamen, hat man verschiedene Methoden zu deren Beseitigung ersonnen. BECK und v. HACKER bildeten je eine Methode aus, die auf der Mobilisation der Urethra beruhen, und EKEHORN legte seine Methode mit Penismobilisation an. Mit allen diesen Eingriffen sind gute Resultate erzielt worden, und sie haben fortgesetzt Anwendung gefunden. Dazu kamen verschiedene plastische Operationen für die Deckung der Defekte in Gebrauch. Über diese sind in den letzten Jahren zahlreiche Aufsätze veröffentlicht worden, auf die ich später zurückkommen werde.

III. Material.

Zum Gegenstand der Behandlung habe ich im vorliegenden nur die durch eine von aussen nach innen gehende Gewalt verursachten Urethrarupturen und die in deren Gefolge auftretenden Strikturen gemacht. Die äussere Gewalt kann verschiedenartig sein und entweder bloss eine Urethraruptur oder eine solche neben anderen Läsionen hervorrufen. Die Urethrarupturen zerfallen je nach der einwirkenden Kraft in folgende Gruppen:

1) Durch eine direkte, das Perineum treffende Gewalt verursachte subkutane Urethrarupturen.

2) Indirekt durch eine das Becken treffende Gewalt verursachte subkutane Urethrarupturen.

3) Mit offenen Verletzungen in Verbindung stehende Rupturen.

4) Mit Umschnürungen in Verbindung stehende Rupturen.

Von diesen habe ich, wie PLESCHNER, die Gruppen 1 und 2 zusammen behandelt.

Die Frage der Umschnürungen fällt ausserhalb des Rahmens dieser Ausführungen.

Wie oben erwähnt, habe ich meine Fälle aus mehreren Krankenhäusern erhalten, aber wegen der Übereinstimmung in der Behandlung habe ich sie nebeneinander behandeln zu können geglaubt. Auf diese Weise konnte ich für die Nachuntersuchungen eine grössere Anzahl von Fällen zusammenbringen. Im Distriktskrankenhaus zu Viipuri waren schon vor sowie nach den Operationen Urethrogramme aufgenommen worden, so dass ich in der Lage war, vollständige Urethrogrammserien zu beschaffen.

In bezug auf ihre Zahl verteilen sich meine Fälle folgendermassen auf die verschiedenen Krankenhäuser: Chirurgische Klinik der Universität Helsinki (Vorstand Prof. Dr. ALI KROGIUS) (1891—1918) 45 Rupturen, 5 offene Verletzungen, 25 Strikturen, I. Abteilung der Chirurgischen Universitätsklinik (Vorstand Prof. Dr. ALI KROGIUS) (1918—1926) 11 Rupturen, 1 offene Verletzung, 4 Strikturen, II. Abteilung der Chirurgischen Universitätsklinik (Propädeutisch-

chirurgische Klinik) (Vorstand Prof. Dr. R. FALTIN) (1918—1925) 3 Rupturen, 4 Strikturen, Mariakrankenhaus (Vorstand Dozent Dr. H. BARDY) (1902—1925) 11 Rupturen, Distriktskrankenhaus in Viipuri (Vorstand Prof. P. V. GRANBERG) (1912—1925) 9 Rupturen, 1 offene Verletzung, 1 Schusswunde, 5 Strikturen. Also insgesamt 79 Rupturen, 7 offene Verletzungen, 1 Schusswunde und 38 Strikturen. Im ganzen 125 Fälle. Da 5 Rupturen wegen einer Striktur neu in das Krankenhaus aufgenommen worden sind, steigt die Zahl der behandelten Strikturen von 38 auf 43.

Unter den Rupturen gehen 20 mit einer Pelvisfraktur einher, entsprechend 25.3 %, und unter den Strikturen befinden sich 7 Pelvisfrakturen, so dass im ganzen 27 mit Pelvisfraktur verbundene Urethrarupturen, 21.6 % von der Gesamtzahl der Fälle, vorliegen. Offene Verletzungen sind frisch 7 (ausschliesslich der Schusswunde), also 8.1 % von den Rupturen, behandelt worden. Nimmt man hierzu die eine bei Striktur auftretende offene Verletzung, so erhält man 8 Fälle, entsprechend 6.4 % von der Gesamtzahl der Fälle. Von diesen sind 4 Pfählungsläsionen, von denen 1 mit einer Pelvisfraktur einhergeht.

Angaben habe ich über 95 Patienten erhalten, wovon 32 (26.9%) gestorben waren. Ich selbst habe 41 Patienten (34.5 %) untersucht, die Kollegen 3 (2.5%), von 19 (15.9 %) liegen nur schriftliche Mitteilungen vor. Über 24 (20.2 %) Patienten habe ich keine Mitteilungen einziehen können.

Die Nachuntersuchung habe ich hauptsächlich in der Chirurgischen Klinik zu Helsinki ausgeführt, einige Fälle habe ich aber auch im Distriktskrankenhaus zu Viipuri untersucht. Von allen von mir untersuchten Fällen habe ich Urethrogramme aufgenommen, und einige habe ich zur Kontrolle neuerdings im Verlauf von Monaten untersuchen können. Da die Patienten nur in sehr wenigen Fällen in dem Krankenhaus bleiben konnten, musste die Untersuchung poliklinisch ausgeführt werden, und dabei haben sich gewisse Hindernisse ergeben.

IV. Die subkutanen Urethrarupturen.

A.

Vorkommen.

Die Urethrarupturen gelten im allgemeinen als verhältnismässig seltene Fälle. Aus diesem Grunde sind die Veröffentlichungen hauptsächlich kasuistischer Art, und in den Statistiken, die nicht aus der Literatur zusammengestellt sind, ist die Zahl der Fälle recht beschränkt gewesen. Um einige Beispiele zu erwähnen, so hat z. B. KAUFFMANN 24 Fälle aus der KOCHERschen Klinik, OBERST 11 Fälle aus der VOLKMANNschen Klinik, MARTENS 24 Fälle aus der KÖNIGschen Klinik, PLESCHNER 14 Fälle aus der HOHENEGGschen Klinik, JASTRAM 7 Fälle aus der KIRSCHNERschen Klinik, COVISA (Madrid) 7 Fälle, KIDD (London) 57 Fälle sowie PASTEAU und ISELIN (Paris) 66 Fälle.

COVISA führt an, dass in dem Krankenhaus zu Madrid, wo sich nach seiner Angabe sehr zahlreiche urologische Fälle konzentrieren, unter 6,027 Fällen 22 Urethratraumen waren, entsprechend 0.36 %. Die entsprechende Zahl ist bei BURCKHARDT 0.92 % und bei BRYANT (nach BURCKHARDT) 1.7 %.

Nach RASKAI und PLESCHNER stellen die Urethrarupturen 0.09 % der Traumen dar.

Während der letzten zehn Jahre sind in der Chirurgischen Klinik zu Helsinki, im Mariakrankenhaus daselbst und im Distriktskrankenhaus zu Viipuri 4536 urologische Fälle behandelt worden, wovon 47 Urethratraumen, entsprechend 1,04 %.

Das Verhältnis der Urethrarupturen zu den Nieren- und Blasenrupturen weicht in bezug auf die von PLESCHNER aus der Literatur zusammengestellten Zahlen ab wie folgt:

	PLESCHNER	PELKONEN
Nierenrupturen	320	60
Blasenrupturen	192	22
Urethrarupturen	303	79

Bei PLESCHNER kommen bedeutend mehr Blasenrupturen vor, und das beruht meines Erachtens teilweise darauf, dass sie, als seltener, verhältnismässig häufiger veröffentlicht worden sind. Nierenrupturen finden sich bei PLESCHNER ebenfalls relativ mehr.

In den übrigen Krankenhäusern Finnlands wurden nach 1891 von Urethratraumen 87 Fälle behandelt. Im ganzen sind bei uns in Finnland also nach den mir zugänglichen Angaben von Rupturen und in ihrem Gefolge auftretenden Strikturen 212 Fälle behandelt worden. Diese Zahl ist noch kleiner als die wirkliche Zahl der Fälle, denn ich habe nicht aus allen Krankenhäusern Mitteilungen erhalten.

Meine Fälle verteilen sich folgendermassen auf verschiedene Altersklassen:

TABELLE I.

Das Vorkommen der Urethrarupturen in verschiedenen Altersklassen.

Jahrzehnte	1—10	11—20	21—30	31—40	41—50	51—60	61—70	Summa
Eigene Fälle.....	4	12	26	28	24	16	4	114
%	3.5	10.5	22.9	24.6	21	14	3.5	
Burckhardt (17 F.) %	5.9	29.4	23.5	17.7	11.7	11.7		
Kaufmann (158 F.) %		30.5	20.7	22.7				

Nach KAUFFMANN und BURCKHARDT kommen die Urethrarupturen am meisten im zweiten Jahrzehnt vor, während sie in meinem Material, von dessen Fällen ich sowohl die Rupturen als die traumatischen Strikturen (das Alter der Striktur vom Moment des Traumas gerechnet) in diese Tabelle aufgenommen habe, die Rupturen am zahlreichsten und recht gleichmässig zwischen dem dritten, vierten und fünften Jahrzehnt verteilt auftreten, Zeitperioden, die das arbeitskräftigste Alter des Mannes repräsentieren. Die Zahl der bei der Arbeit erfolgten Rupturen ist denn auch 71.9 % von der Gesamtzahl.

In meiner Tabelle finden sich einige Fälle aus dem siebenten Jahrzehnt, die bei BURCKHARDT nicht vorkommen. Die Prozentzahlen für das 1. und 6. Jahrzehnt stimmen verhältnismässig gut überein.

Die Zahl der Kinderfälle bei den leichteren und mittelschweren Traumen bleibt ungefähr dieselbe.

Die von COVISA mitgeteilten Zahlen sind nicht direkt ver-

gleichbar, denn er hat sie anders gruppiert. In den meisten Fällen hat das Trauma bei ihm 15—30-jährige betroffen.

Was das Geschlecht anlangt, umfasst mein Material nur männliche Fälle.

Art des Traumas.

Hinsichtlich der Art des Traumas verteilt sich mein Material wie folgt:

I Gewalt gegen das Perineum 87 Fälle	Fall rittlings ..	59—67.8 %	
	Tritt oder Schlag in das Perineum	19—21.9	„
	Sonstige Traumen	9—10.3	„
II Gewalt gegen das Becken 27 Fälle	Quetschung oder Überfahrung ..	24—89.2 %	
	Fall	1— 3.6	„
	Sonstige Traumen	2— 7.2	„

Unter den Gegenständen, auf die die Patienten rittlings gefallen sind, kommen fast alle in den verschiedenen Veröffentlichungen erwähnten vor. Es sind: die Planke und ihre Kante, der Sägestamm, der Lukendeckel, der Rand der Lukenöffnung, der Stuhlrand, der Nagel, der Eisenhaken, die Turnstange, die Stützdeichsel, der Zaun, die Eisenbahnschiene u. a.

Von Stössen in das Perineum haben wir in Fall 3 als Ursache den Hornstoss eines Elentiers, in Fall 45 ein von einem Mühlstein abgesprungenes, in das Perineum geschleudertes Steinstück, in Fall 21 war es ein Eisenkran und in Fall 47 ein Zuschlaghammer, entsprechend Fall 7 bei Jastram. Beim Radfahren ist eine Ruptur, Fall 37, erfolgt. Beim Reiten auf ungesatteltem Pferd ist die Ruptur in Fall 11 entstanden.

Bei Kaufmann findet sich unter den Rupturen, die durch eine direkt in das Perineum treffende Gewalt verursacht sind, in 82 % Fall rittlings (chute à califourchon), bei Martens unter 58 Fällen 43 (74.1 %), so dass die Zahl der entsprechenden Fälle in meinem Material kleiner ist, während sich die Zahl der durch Schlag und Stoss verursachten im Verhältnis höher stellt. Dieses abweichende Verhältnis ist als ein reiner Zufall ohne bestimmte Regel zu betrachten.

Mit einer Pelvisfraktur verbundene Urethrarupturen gibt es

in meinem Material relativ mehr (23.7 %) als bei Kaufmann, Pasteau und Iselin (18.5 %) und bei Kidd (18.5 %), annähernd ebenso viel wie bei Pleschner (22 %).

In meinem Material kommen Frakturfälle relativ am häufigsten unter den Fällen aus dem Mariakrankenhaus (6 von 11) vor, was wahrscheinlich darauf beruht, dass in den grösseren Städten grössere Möglichkeiten zur Entstehung von Pelvisfrakturen vorhanden sind als auf dem Lande.

Mechanismus.

In bezug auf den Mechanismus ist in hohem Grade Einstimmigkeit erreicht.

Die Kontusionsrupturen der Pars pendula sind äusserst selten, und von ihnen liegt in meinem Material kein einziger Fall vor. Dagegen weist dieses 2 Fälle von Rupturen im Anfangsteil der Pars scrotalis auf, die Fälle 3 und 105. Die Richtung der Gewalt ist in diesen von vorn unten nach hinten oben gewesen, so dass die Urethra gegen die Vorderwand der Symphyse gepresst worden ist.

Die meisten Urethrarupturen sind in der Pars bulbosa anzutreffen. Dies erklärt sich aus der anatomischen Lage der Pars bulbosa. Bei der Entstehung der Ruptur wird die Urethra gegen die Symphyse oder die Rami gepresst. Bei den leichteren frischen Rupturen ist die Feststellung der Rupturstelle mit gewöhnlichen Mitteln schwierig. Sogar bei den mittelschweren Rupturen, wo eine Operation vorgenommen wird, wird die Ortsbestimmung durch die kontusionierten Gewebe, Hämatome und andere Umstände erschwert. In den Fällen meines Materials, wo die Rupturstelle genauer festgestellt wurde, hat sie in 45 in der Pars perineoscrotalis und in 14 in der Pars membranacea gelegen (die in Verbindung mit Pelvisfrakturen auftretenden Urethrarupturen sind nicht berücksichtigt, und bei diesen hat sie sich in der Pars membranacea befunden).

Meiner Ansicht nach kann die Rupturstelle recht genau röntgenologisch bestimmt werden, und zwar lag sie in 30 von mir untersuchten Fällen folgendermassen: in 3 in der Pars scrotalis, in 2 im vorderen Teil der Pars bulbosa, in 9 im hinteren Teil der Pars bulbosa und in 7 im Anfangsteil der Pars membranacea. Meistens hat sie sich mithin im hinteren Teil der Pars bulbosa befunden, welche Stelle Cras und Terillon für die ge-

wöhnlichste halten, während sie nach KAUFMANN die Pars membranacea ist.

In bezug auf die Rupturstelle spielt ohne Zweifel die Richtung der einwirkenden Gewalt eine wichtige Rolle. Während, wie oben erwähnt, die Kraft bei den Pars scrotalis-Rupturen von vorn unten nach hinten oben wirkt, wirkt sie im grössten Teil der Fälle entweder direkt von unten nach oben oder meist von hinten unten nach vorn oben, weshalb sich auch die meisten Rupturen im Endteil der Pars bulbosa bilden. LENNANDER hat sein Augenmerk auf die Rupturen in der Pars membranacea gerichtet und konstatiert, dass die Gewalt bei ihnen von hinten nach vorn wirkt. Ein Parallelfall zu seinem Fall ist in meinem Material Nr. 37, wo ebenfalls eine Ruptur der Pars membranacea vorliegt. Doch ist zu beachten, dass durch eine gleichgerichtete Kraft recht oft eine Ruptur im hinteren Teil der Pars bulbosa zustande kommt.

Die übrigen Rupturen in der Pars membranacea schliessen sich an Pelvisfrakturen an. DEANESLYS Erklärung des Rupturmechanismus, nach der die Ruptur infolge Verlängerung des sagittalen Beckendurchmessers bei seitlichem Druck entsteht und die Urethra vor der Prostata hinter dem Ligamentum triangulare zerreisst, gilt für die meisten Rupturen. Die von ihm dargelegte Auffassung findet in zahlreichen Veröffentlichungen der letzten Jahre eine Stütze. Sehr deutlich sprechen für dieselbe auch solche Fälle, in denen bei seitlichem Druck eine Urethraruptur ohne Pelvisfraktur entstanden ist (KRONDL, STIERLIN, BAUMANN, DANZIGER). Und ähnlich verhält es sich mit der Publikation von RAFIN, 3 eigenen und 36 aus der Literatur zusammengestellten Fällen, in denen eine „disjonction traumatique de la symphyse pubienne" stattgefunden hat und in fast der Hälfte der Fälle eine Urethra- oder Blasenruptur erfolgte.

Da die Stelle des Knochenbruchs bei Pelvisfrakturen recht oft der laterale Teil des Ramus superior ossis pubis ist, vermögen die Knochenfragmente nur schwer die Urethra zu lädieren. Auch manche Frakturen im Os ischii liegen so weit von der Urethra entfernt, dass die Fragmente unmöglich die Urethra beschädigen können. Bei Versuchen, die ich an Leichen ausgeführt habe, entstand bei seitlichem Druck eine Fraktur im Ramus superior ossis pubis, und zwar war die scharfe Spitze des Fragments nach hinten gerichtet, so dass sie auch bei fortgesetztem starken Druck nicht die Urethra lädieren konnte. Bei der Leiche ist die Elasti-

zität des Beckens geringer, weshalb ich in diesen Fällen keine Urethraruptur habe hervorrufen können.

In meinem Material finden sich 2 Fälle, in denen eine Fraktur nicht mit voller Sicherheit konstatiert wurde, Nr. 61 und 119, 2 Fälle, in denen eine Fraktur im Ramus superior ossis pubis und zugleich ein Bruch der Symphyse auftritt, Nr. 70 und 72, und 6 Fälle, in denen der Ramus superior ossis pubis frakturiert ist, Nr. 63, 65, 68, 71, 73 und 74. In diesen Fällen ist die Urethraruptur meines Erachtens in der von Deanesly angegebenen Weise entstanden.

Den Grund, weshalb in einem Teil der Pelvisfrakturen eine Ruptur auftritt, in anderen nicht, möchte ich in der verschiedenen Form der Becken und vor allem in dem verschiedenen Verhältnis der Durchmesser sehen. Entgegen der früheren Anschauung kommen bei den Pelvisfrakturen eine Anzahl sogenannte Partialrupturen vor, und nach meiner Ansicht spricht das Auftreten aller verschiedenen Urethrarupturen für die oben angeführte Auffassung.

Stolper und Pleschner betrachten die durch Fragmente verursachten Urethrarupturen als die häufigsten. Als Möglichkeit wird erwähnt, dass die Rami die Urethra wie eine Schere durchschnitten, doch erscheint dies, wie Deanesly bemerkt, recht wenig wahrscheinlich.

Die Rupturen in der Pars prostatica, die recht selten vorkommen, schliessen sich an Pelvisfrakturen an. Bei ihnen ist der von Deanesly beschriebene Mechanismus wirksam. In Fall 72 meines Materials ist als Rupturstelle die Urethra gleich unterhalb des Halses der Blase, entsprechend der Pars prostatica, genannt. Im Operationsprotokoll wird die Urethra als durchgerissen angegeben, welcher Ausdruck für den oben behandelten Mechanismus spricht.

Anatomische Veränderungen.

Die verschiedenen Schichten der Urethrawandung sind, wie Cras, Terillon und Kaufmann festgestellt haben, gegen äussere Gewalt in ungleicher Art widerstandsfähig. Der kavernöse Teil ist in dieser Hinsicht am schwächsten, dann folgt die Schleimhaut, und am festesten ist das Bindegewebe. Der Pars membranacea fehlt die Bindegewebsschicht, und da ist die Schleimhaut am resistentesten.

Die in der Pars pendula vorkommenden Rupturen werden als

partiell, einen Teil des Urethraumkreises betreffend bezeichnet. Solche durch stumpfe Gewalt verursachte Rupturen sind in meinem Material nicht zu finden.

Von den Rupturen in der Pars perineoscrotalis wurde früher angenommen, dass sie hauptsächlich einen Teil des Urethraumkreises beträfen, aber nach LEGUEU veröffentlichte schon NOGUE 19 Fälle, von denen 16 komplette Rupturen waren. Dafür spricht auch mein Material.

Die verschiedenen Schichten der Urethra können in der Pars perineoscrotalis folgendermassen lädiert werden:

1) Nur das Corpus cavernosum ist rupturiert (rupture interstitielle, TERILLON). Es kann dabei die Urethra zirkulär beschädigt sein.

2) Das Corpus cavernosum ist entweder teilweise oder seinem ganzen Umkreis nach lädiert, und in der Schleimhaut findet sich eine kleinere oder eine den ganzen Umkreis betreffende Ruptur.

3) Die Läsionen des Cavernosum und der Schleimhaut verhalten sich wie in der vorhergehenden Gruppe, aber die Bindegewebsschicht ist entweder teilweise oder ganz rupturiert.

LEGUEU gibt den betreffenden Gruppen folgende Namen: 1) interstitielle, 2) partielle und 3) totale Ruptur, die entweder inkomplett oder komplett sein kann. Ich werde mich vorläufig der von LEGUEU angewandten Bezeichnungen bedienen.

Abgesehen von den totalen Rupturen ist das Corpus cavernosum oft schon bei den partiellen und bisweilen auch bei den interstitiellen seinem ganzen Umkreis nach beschädigt. Dies erklärt sich daraus, dass bei partiellen Rupturen, wo die Schleimhaut ihrem ganzen Umkreis nach lädiert ist, eine solche Beschädigung leichter in dem weniger widerstandsfähigen Corpus cavernosum erfolgt. Dieser Umstand ist bei der Entstehung späterer Strikturen von ausserordentlich grosser Bedeutung. Unter den röntgenologisch von mir untersuchten Fällen habe ich nur einen (Fall 3) (Fig. 5) konstatiert, in dem bei einer Striktur nach Ruptur nur in der unteren Wand Veränderungen festzustellen waren, in allen übrigen lag eine zirkuläre Striktur vor, die auf Veränderungen im ganzen Umfang des Corpus cavernosum beruhen muss und nicht durch eine äussere Narbe oder Narbenmasse verursacht sein kann (vgl. die Urethrogramme Fig. 3, 4, 6, 8, 36 usw.).

Die Veränderungen im Corpus cavernosum sind nach der unteren Wand hin am bedeutendsten.

Bei den Urethrarupturen ist sehr oft eine Deviation der Urethrastümpfe zu konstatieren. Bei den interstitiellen Rupturen — die verhältnismässig selten sind und zu denen in meinem Material nur Fall 90 gehören dürfte — tritt die Deviation nicht hervor. Bei den partiellen Rupturen ist sie recht oft festzustellen (vgl. die Urethrogramme Fig. 6, 7 und 8). Bei den totalen Rupturen ist sie dagegen sehr bedeutend (vgl. das Urethrogramm Fig. 45).

Um die Urethraruptur bildet sich bei interstitiellen und partiellen Rupturen ein unbedeutendes Hämatom, während dieses bei totalen überaus gross wird, und wenn die Hämatomhöhle unmittelbar mit dem Lumen der Urethra kommuniziert, kann der Harn in diese Höhle eindringen und grosse perineale Schwellungen und, falls mehr Harn eindringt, umfangreiche Harninfiltrationen hervorrufen, die bis in die Bauchdecken hinaufsteigen. Um die Hämatomhöhle sind die Gewebe kontusioniert und verursacht der Harn in diesen Höhlen leicht Eiterungen, die ihrerseits in das Perineum durchbrechen und Harnfisteln verursachen können. Auf die Harninfiltration folgt leicht ein schwerer und gefährlicher septischer Zustand.

Die Rupturen in der Pars membranacea pflegen im allgemeinen als komplette Rupturen betrachtet zu werden, denn die Wand der Urethra ist bei der Membranacea am leichtesten zerreissbar. Indessen kann die Ruptur in der Pars membranacea total und inkomplett sein (vgl. die Urethrogramme Fig. 9, 11, 12 und 13). Wenn die Ruptur im Anfangsteil der Membranacea liegt, wie bei fast allen durch direkte Gewalt verursachten, erhält man ein anatomisches Bild, das stark an die totalen Rupturen im Endteil der Pars bulbosa erinnert. Das Lumen der Urethra steht in unmittelbarer Berührung mit der umgebenden Hämatomhöhle, im Perineum ist eine Schwellung vorhanden, und es bestehen alle Voraussetzungen für eine Harninfiltration.

Bei den Rupturen im Endteil der Pars membranacea, die hinter dem Ligamentum triangulare liegen und in Verbindung mit Pelvisfrakturen auftreten, verändert sich das anatomische Bild sehr erheblich. Das um die Urethra gebildete Hämatom und die Harninfiltration breiten sich hauptsächlich hinter dem Ligamentum triangulare nach dem prävesikalen Raum aus und würden nach Deanesly nicht bis in das Perineum kommen können. Diese Behauptung hält jedoch nicht stich, denn z. B. in meinem Mate-

rial finden sich 7 Fälle, in denen eine kleinere oder grössere Schwellung zu konstatieren ist.

Legueu, Deanesly u. a. betrachten es als ein Axiom, dass die an dieser Stelle liegenden Rupturen ganz totale wären, und nach der Ansicht Legueus bildet die Deviation der Stümpfe ein unüberwindlich Hindernis für die Katheterisation. Doch führt Pleschner seinen Fall 6 an, in dem der Katheter ganz leicht hineinging, und in meinem Material liegen 8 entsprechende Fälle vor sowie 2 Fälle, in denen das Katheterisieren schwierig war. In diesen Fällen war die Urethra offenbar nicht total rupturiert, sondern die Kontinuität war teilweise erhalten. Bei der Nachuntersuchung habe ich in zwei hierher gehörigen Fällen (vgl. die Urethrogramme Fig. 11 und 12) eine Erweiterung der Pars membranacea, aber keine Striktur konstatiert, was meiner Ansicht nach beweist, dass die Veränderungen zur Zeit der Ruptur recht unwesentlich waren.

Benennung und Falleinteilung der Urethrarupturen.

Besonders bei uns, aber auch anderswo herrscht bezüglich der Benennungen der Urethrarupturen eine grosse Verworrenheit und Ungenauigkeit. Die folgenden Namen sind bei uns gebräuchlich: partiell-total oder inkomplett-komplett. Die Benennungen von Legueu sind also abgeändert und begrenzt worden. In der ersteren Alternative soll „partiell“ alle partiellen Rupturen Legueus, aber auch einen Teil der totalen umfassen. Unter totalen Rupturen hinwieder werden vollständige Rupturen (Legueus totalis completa) verstanden. In der zweiten Alternative ist „inkomplett“ für alle partiellen Rupturen erweitert. Da diese Bezeichnungen ferner durcheinander angewendet werden, ergibt sich eine recht buntscheckige Namengebung. Unter diesen Umständen ist es nicht zu verwundern, dass man eine auf anatomischem Boden begründete Einteilung durchzuführen versucht hat, welche dem praktischen Bedürfnis besser entsprechen würde.

Cras, Terillon und teilweise auch Legueu haben eine Dreiteilung benutzt, und später hat Broca dieselben Benennungen übernommen, obgleich das Einteilungsprinzip bei ihm ein etwas anderes ist. Die Urethrarupturen werden in dieser Einteilung als leichte, mittelschwere und schwere bezeichnet. Anatomisch sind nach Broca folgende Veränderungen zu konstatieren:

1) Leichte: Schleimhaut lädiert.

2) Mittelschwere: neben der Läsion der Schleimhaut auch Beschädigung der Bindegewebsschicht, so dass von derselben nur die obere Wand hält.

3) Schwere: vollständige Unterbrechung der Kontinuität der Urethra.

In der ersten Gruppe Brocas sind isolierte Schleimhautrupturen als möglich angesehen, aber wie ich oben bemerkt habe, kommt in diesen Fällen zugleich fast ausnahmslos eine Läsion des Corpus cavernosum vor. Sonst ist die Einteilung Brocas meines Erachtens gut. Die Anwendung der Namen kann etwas unbequem werden. In der Einteilung von Broca sind die interstitiellen Rupturen, weil äusserst selten konstatiert, weggelassen worden.

Bei der Gruppierung meines Materials habe ich im grossen ganzen dasselbe Einteilungsprinzip befolgt, doch habe ich die Rupturen der Deutlichkeit und Einfachheit wegen in verschiedene Grade eingeteilt.

Die verschiedenen Grade würde ich folgendermassen charakterisieren:

1) Ruptura urethrae gr. I (leichte Rupturen): Corpus cavernosum und Mucosa entweder zum Teil oder ihrem ganzen Umkreis nach lädiert. Deviation mässig oder gar nicht vorhanden.

2) Ruptura urethrae gr. II (mittelschwere Rupturen): Sämtliche Schichten der Urethra lädiert, aber nach der oberen Wand hin sind die Stümpfe durch eine Brücke verbunden. Deviation bedeutend. Hämatom um die Rupturstelle.

3) Ruptura urethrae gr. III (schwere Rupturen): Sämtliche Schichten der Urethra lädiert, Kontinuität unterbrochen, grosse Deviation, Hämatom an der Rupturstelle.

Bei den Rupturen in der Pars membranacea, wo das Corpus cavernosum fehlt, fallen die Grade I und II zusammen.

Meine Fälle sind nach diesem Prinzip eingeteilt worden. Es ist klar, dass zwischen diesen Gruppen Übergangsformen vorhanden sind. Die Strikturfälle habe ich entsprechend auf Grund der anamnestischen Angaben gruppiert. Die Strikturen nach Urethrarupturen, die mit Pelvisfrakturen einhergehen, habe ich als eine Gruppe behandelt. Ausser diesen erscheinen als Gruppe für sich die offenen und Schussverletzungen sowie die in ihrem Gefolge auftretenden Strikturen. So erhält die Gruppierung meines Materials folgendes Aussehen:

Gruppe I — Ruptura urethrae gr. I.
„ II — „ „ II.
„ III — „ „ III.
„ IV — „ „ II. + Fractura pelvis
„ V — „ „ III. + „
„ VI — „ „ III. + Vulnus perinei
„ VII — Strictura urethrae post ruptur. urethrae gr. I.
„ VIII — „ „ „ „ II.
„ IX — „ „ „ „ III.
„ X — „ „ „ c. fract. pelv.
„ XI — „ „ „ „ vuln. perinei.

In den späteren Tabellen werde ich die Bezeichnungen Gruppe I, II usw. anwenden.

B. Symptomatologie.

Allgemeine Symptome.

Die allgemeinen Symptome treten in Verbindung mit denen der Pelvisfraktur dominierend hervor und sind oft bestrebt, die von der Urethraruptur gegebenen Symptome zu verdecken. Die intensiven Schmerzen, oftmals Bewegungsunfähigkeit, der allgemeine Schockzustand erschweren die Beobachtung. PLESCHNER sagt, die Allgemeinsymptome bei Rupturen nach Traumen in das Perineum seien meist recht unbedeutend, und nur die an das Trauma anschliessenden örtlichen Schmerzen gäben an, dass dem Patienten etwas geschehen sei.

Die das Perineum treffende Gewalt ist in meinem Material im allgemeinen recht heftig gewesen und hat in bedeutendem Grade auf den Allgemeinzustand eingewirkt. In 6 Fällen ist der Patient sofort nach dem Trauma ohnmächtig geworden, und in 24 waren die Schmerzen so intensiv, dass einige Patienten einer Ohnmacht nahe gewesen sind. Fall 105 war so stark von einer Blutung mitgenommen, dass er in der Nacht nach dem Trauma ohnmächtig wurde, und Fall 6 fühlte wegen der Blutung starken Schwindel.

Die Schmerzen sind bei ihrem Auftreten sehr intensiv, aber sie gehen schnell vorbei. In 5 Fällen (10, 18, 25, 35, 36, 38) bestanden keine nennenswerten Schmerzen, und in 18 Fällen sind in der Krankengeschichte keine Schmerzen erwähnt, weshalb ich annehmen möchte, dass sie in diesen Fällen recht unbedeutend

waren oder fehlten. In einigen Fällen treten die Schmerzen am stärksten bei der Miktion oder bei den Miktionsversuchen auf, so wurde Fall 23 dabei ohnmächtig.

Die Hauptsymptome der Urethrarupturen sind Blutung aus der Urethra, Schwellung und Retention.

Blutung.

Die Blutung aus der Urethra gehört, wir dürfen sagen fast ausnahmslos, zu den Symptomen der Urethrarupturen. Um die Variationen dieses Symptoms anschaulicher darstellen zu können, habe ich die untenstehende Tabelle ausgearbeitet, aus der das Verhalten der verschiedenen Gruppen zu dem Symptom ersichtlich wird. In der Tabelle entsprechen die Gruppen I — V den Urethrarupturen und die Gruppen VII — X den Urethrastrikturen, für welch letztere die angeführten Zahlen auf den anamnestischen Daten beruhen:

TABELLE II.

Das Vorkommen der Blutungen bei den Urethrarupturen.

Gruppe	Spontane Blutung			Blutung nach Einführung des Katheters	Blutung bei der Miktion		Keine Blutung	Summa
	Reichlich	Mässig	Spärlich		Bei der Miktion Blut	Bei der Miktion blutiger Harn		
I	1	4	5					10
II	5	8	1	1	3	1		19
III	5	9	2	4	6	1	3	30
IV		2		1		4		7
V		5	1	1		5	1	13
VII	3	2		1			5	11
VIII	4	2		2		1	2	11
IX	1	2			3			6
X				2			5	7
Summa	19	34	9	12	12	12	16	114
%	16.7	29.9	7.9	10.5	10.5	10.5	14	

Blutung ist also in irgendeiner Form in 86 % aufgetreten und in 14 % nicht konstatiert worden. Ihre Intensität war relativ am grössten in den Gruppen II und VII, die den Rupturen zweiten Grades entsprechen. Nach LEGUEU sollte auch bei den mittel-

schweren Rupturen, also gerade in den entsprechenden Fällen, die ausgiebigste Blutung vorhanden sein. Nach seiner Auffassung sollte die Blutung in den schweren Fällen infolge der Bildung eines Hämatoms abnehmen. In diesen Gruppen (III und IX) kommt in meinem Material sowohl reichliche als mässig reichliche Blutung recht oft vor, obwohl weniger als in den vorerwähnten Gruppen. Dagegen ist in den letzterwähnten Gruppen recht häufig Blut zu bemerken, wenn der Patient sein Wasser zu lassen versucht. In diesen Fällen presst der Druck des Harns einige Tropfen Blut hervor, vermag aber das Hindernis nicht völlig zu überwinden oder aber der Weg kann ganz abgeschnitten sein.

Reichlich ist die Blutung in allen anderen Gruppen ausser bei den neben Pelvisfrakturen auftretenden Rupturen (Gruppen IV, V und X). Hier erfolgt die Blutung entweder direkt in die Umgebung oder auch in die Blase, wobei der Kranke, wenn die Blutung reichlicher ist, starke Tenesmen bekommen kann. Solche Fälle sind von Haberern und Guibal konstatiert worden.

Die Blutung kann recht ausgiebig sein. So war sie in Fall 6 so stark, dass der Patient schwindlig wurde, und Fall 105 wurde, wie oben erwähnt, infolge des Blutverlustes in der Nacht nach dem Trauma ohnmächtig.

Mittelstark tritt die Blutung meist in annähernd einem Drittel (29.9 %) aller Fälle auf (berücksichtigt man nur die Gruppen I—V, so ist die entsprechende Prozentzahl 35.4). Eine solche Blutung findet sich gleichmässig in allen Gruppen, auch in den ganz leichten (4 Fälle).

Spärlich erscheint die Blutung recht selten.

Oft schliesst sich an die schweren Fälle eine Blutung an, die erst zutage tritt, wenn der Patient zu urinieren versucht, und dabei kommen, wie oben bemerkt wurde, nur einige Tropfen. Wenn dasselbe Symptom bei mittelschweren Fällen angetroffen wird, kann der Patient zuerst nur Blut herausbringen, später aber etwas Harn und danach wieder Blut, worauf die Blutung fortdauern kann. Pleschner hebt dieses Symptom hervor, und seiner Ansicht nach gehört es zu den leichteren Fällen.

An Pelvisfrakturen schliesst sich oft (zusammen in 9 Fällen) als einziges Symptom der Blutung blutiger Harn an, was darauf beruht, dass die Blutung in die Blase erfolgt ist.

Nach dem Katheterisieren ist Blut als einziges Symptom einer Blutung fast in jeder Gruppe aufgetreten.

Die Blutung kann fehlen, was sich aus folgenden Faktoren erklärt: die Blutung erfolgt in die Umgebung, die Blutung geht in die Blase, oder es kann sich um eine interstitielle Ruptur handeln, bei der keine Blutung auftritt. In meinem Material wird in Fall 90 besonders hervorgehoben, dass keine Blutung anzutreffen war, auch nach dem Katheterisieren nicht, und dieser Fall fügt sich sowohl in seiner Ätiologie wie in seinem klinischen Verlauf meines Erachtens in den Rahmen der interstitiellen Ruptur.

Die Dauer der Blutung kann auch von ganz kurzer Zeit bis zu zwei Wochen wechseln. Oft handelt es sich bei langwierigen Blutungen um eine bedeutendere Schleimhautläsion, von der der Harn das adhärente Blutkoagulum wegnimmt und dadurch eine stetig erneuerte Blutung verursacht.

Schwellung.

Die unmittelbare Folge einer Blutung ist die Bildung eines Hämatoms oder einer Schwellung am Perineum. Da auch dieses Symptom recht wechselnd vorkommt, habe ich meine Fälle der besseren Übersicht halber tabellarisch geordnet.

TABELLE III.

Das Vorkommen der Schwellung bei den Urethrarupturen.

Gruppe	Grosse Schwellung	Mittlerere Schwellung	Kleine Schwellung	Keine Schwellung	Summa
I			1	9	10
II	7	8		4	19
III	12	13	2	3	30
IV				7	7
V	2	5		6	13
VII				11	11
VIII	1	5	2	3	11
IX	1	1		4	6
X	1	1		5	7
Summa	24	33	5	52	114
%	21	28.9	4.5	45.6	

Eine Schwellung tritt also nachweislich in 54.4 % auf, und in 45.6 % ist sie nicht vorhanden gewesen. Bei leichten Rupturen

(Gruppe I) ist sie nur einmal beobachtet worden. In Gruppe VII wurde sie nicht konstatiert. Mit dem Schwererwerden der Fälle nimmt die Schwellung zu. Ihre Grösse ist abhängig von der Art der Ruptur und der Blutung, der Vollständigkeit der Retention, der Infektion und der Zeit, die seit dem Trauma verstrichen ist. Eine schwer kontusionierte Umgebung kann ihre Bildung noch erleichtern. Die perineale Schwellung war in 24 Fällen gross, und von diesen hatten 8 eine bedeutendere Harninfiltration.

Es ist ohne weiteres klar, dass die meisten und ausgedehntesten Harninfiltrationen in den schweren Fällen (Gruppe III) anzutreffen sind, 6 Fälle. Die Harninfiltration kann einen sehr grossen Umfang, bis zur Axillarhöhle (MARTENS), einnehmen, in meinem Material hat sie sich aber auch in den extremsten Fällen nur bis in das Hypogastrium erstreckt. Eine auf die Perinealschwellung folgende Harnphlegmone oder eine ausgedehntere Harninfiltration legen den Grund zu einem gefährlichen septischen Zustand.

Von dem Verhalten der mit Pelvisfrakturen einhergehenden Rupturen zu der perinealen Schwellung ist früher beiläufig die Rede gewesen, und aus Tabelle III geht deutlich hervor, dass bei leichten Rupturen (Gruppe IV) keine Schwellung vorkommt, während in den schweren Fällen (Gruppen V und X) eine grosse Schwellung 3 mal, worunter einmal eine schwere Harninfiltration, und eine mittelgrosse Schwellung 6 mal auftritt, so dass hier entgegen der Darstellung von DEANESLY annähernd die Hälfte der Fälle eine perineale Schwellung haben. Offenbar sind in diesen Fällen die Gewebe in der Umgebung der Urethra in grossem Umfang lädiert. In Verbindung mit Pelvisfrakturen ist eine Harninfiltration darum sehr gefährlich, weil sie, grossenteils intrapelvial gelegen, leicht der Aufmerksamkeit entgeht, und weil sie, in naher Beziehung zu den Knochenfragmenten, schwere Komplikationen, Osteomyelitiden, hervorruft. In meinem Material gehören hierher die Fälle 70, 75, 116 und 121.

Harnretention.

Die Harnretention lenkt die Aufmerksamkeit des Patienten meistens auf das Trauma. Sie ist entweder ein primäres oder ein sekundäres Symptom. Sie beruht auf der vollständigen Unterbrechung des Harnweges infolge der von aussen pressenden Schwellung (Hämatom, Harninfiltration), sie kann partiell durch heftige

Schmerzen verursacht auftreten, und sie kann auch von einer posttraumatischen Schleimhautschwellung herrühren.

Das Verhalten der verschiedenen Gruppen zu diesem Symptom erhellt aus der folgenden Tabelle.

TABELLE IV.

Das Vorkommen der Harnretention bei den Urethrarupturen.

Gruppe	Retention			Keine Retention	Keine Angaben	Summa
	Andauernd	Anfangs, später Miktion möglich	Später eingetreten			
I	1	2	1	5	1	10
II	12	2		3	2	19
III	20	1	2	7		30
IV				3	4	7
V	12		1			13
VII	3		1	5	2	11
VIII	4	1		6		11
IX	5				1	6
X	7					7
Summa	64	6	5	29	10	114
%	56.1	5.2	4.4	25.4	8.9	

Wie zu erwarten, kommt die Retention in Gruppe I, also in den leichten Fällen, seltener vor. Ein einziges Mal war sie komplett. Je schwerer die Fälle werden, um so häufiger erscheint sie komplett, und in Verbindung mit schwereren Pelvisfrakturen ist sie bei den Urethrarupturen ein ganz konstantes Symptom.

Im ganzen ist eine vollständige Retention in 56.1 % aufgetreten. Wenn man alle Fälle in Betracht zieht, die Veränderungen in der Miktion gehabt haben, steigt die Prozentzahl auf 65.7. Eine Retention hat nicht bestanden in 25.4 %. Unter denen, über welche die Krankengeschichten keine Angaben bieten (8.9 %), sind ein Teil solche, die keine Miktionsstörung hatten, und andere solche, die unmittelbar ins Krankenhaus gekommen sind. Die Retention ist mitunter ganz vorübergehend gewesen (6 Fälle) oder später aufgetreten (5 Fälle).

Die von mir gefundenen Werte sind niedriger als die von KAUFMANN (73.4 %) und BURCKHARDT (87.5 %).

C.

Untersuchung der Urethra.

Nach einer Ruptur sind die Möglichkeiten für eine Untersuchung recht beschränkt. Ausser der gewöhnlichen genauen äusseren Besichtigung haben wir kein Mittel zur Verfügung, das den Fall mit derselben Exaktheit aufklärte wie der Katheter. Gegen den Katheter ist viel geschrieben worden, und man hat ihn verurteilt, aber wie PLESCHNER bemerkt, hat man kein besseres Mittel an seiner Stelle vorschlagen können. Es ist ohne Zweifel klar, dass die Anwendung des Katheters als Untersuchungsinstrument am liebsten auf die Krankenhäuser zu beschränken ist, wo die von dem Untersuchungsresultat geforderte Behandlung möglich ist. Unter diesen Umständen sollte der Gelegenheitskatheterismus in möglichst hohem Grade eingeschränkt werden. Der Katheter gibt für die Behandlung einer Urethraruptur Aufschluss in der überaus wichtigen Frage, von welchem Grade die Ruptur ist.

Bei der Bestimmung der Symptome für die verschiedenen Grade der Ruptur haben CRAS und BROCA als Gruppierungsgrundlage sowohl die Menge der Blutung als das Miktionsvermögen angewandt. Beide Symptome sind, wie aus den obigen Tabellen hervorgeht, so wechselnd, dass sie sich nicht als Einteilungsprinzipien eignen. Die klinischen Symptome der Ruptur bei den verschiedenen Graden würden folgende sein:

Ruptura urethrae gr. I. Blutung aus der Urethra, bei einem bedeutenden Teil keine Miktionsschwierigkeiten, während sie in anderen Fällen bis zur vollständigen Harnretention auftreten, eine perineale Schwellung besteht nicht, der Katheter geht ohne Mühe in die Blase.

Ruptura urethrae gr. II. Fast ausnahmslos Blut aus der Urethra, Menge desselben wechselnd. Ein sehr grosser Teil hat eine vollständige Retention oder Störungen bei der Miktion. Perineale Schwellung bedeutend, der Katheter gleitet schwerer in die Blase.

Ruptura urethrae gr. III. Blut aus der Urethra, fast ausnahmslos vollständige Retention, starke Schwellung, der Katheter geht nicht in die Blase.

Diagnose.

Wenn alle typischen Symptome in Verbindung mit dem Trauma zu konstatieren sind, bestehen keine diagnostischen Schwierigkeiten. Die mittelschweren und schweren Fälle sind im allge-

meinen klar, aber die leichten Fälle können Schwierigkeiten bereiten. Die richtige Diagnose der leichten Fälle ist jedoch von Wichtigkeit, denn nach ihnen bilden sich leicht Strikturen, wenn sie nicht richtig behandelt werden. Die Diagnose wird durch die fast ausnahmslos vorhandene Blutung und die recht oft auftretende Retention erleichtert. Durch Druck auf die Läsionsstelle am Perineum können aus der Urethra einige Tropfen Blut hervorgepresst werden.

Ebenso bieten die leichten Rupturen mit Pelvisfrakturen Schwierigkeiten. Die Blutung kann sehr gering sein, eine Retention tritt seltener auf, und wenn der Katheter leicht in die Blase gleitet, wird eine möglicherweise auftretende spärliche Blutung als etwas Zufälliges angesehen und der Patient ohne zweckmässige Behandlung gelassen. In solchen leichten Fällen sollte dem Vorkommen einer Blutung, der Empfindlichkeit des Patienten bei der Membranacea während des Katheterisierens und, wenn der Patient selbständig uriniert, eventuellen Schmerzen tief im Perineum besondere Beachtung geschenkt werden.

Auch die schweren Rupturen in Verbindung mit Pelvisfrakturen können diagnostisch schwierig sein, und zwar dadurch, dass sich hinter dem Ligamentum triangulare im prävesikalen Raum eine grosse Hämatomhöhle bildet, die irrtümlicherweise für die Blase genommen werden kann. Deanesly erwähnt einen Fall, in dem eine derartige Hämatomhöhle ganz täuschend an eine retentionierte Blase erinnerte. In solchen Fällen kann auch der Katheterismus irreführende Resultate geben. Der Katheter gelangt nach Passage der Urethra in eine grosse Höhle, in der er sich frei bewegt und aus der sich Blut und Harn entleert, so dass der betreffende Untersucher sich in der Blase zu befinden glaubt. In einem Fall meines Materials (Fall 73) wurde angenommen, man sei in die Blase gelangt, und als beim Einspritzen von 100 ccm nur eine geringe Menge zurückkam, wurde die Ruptur für eine extraperitoneale Blasenruptur angesehen, weshalb zuerst ein Schnitt oberhalb der Symphyse gemacht wurde, wobei sich ergab, dass die Ruptur dicht unter der Prostata lag. In solchen Fällen ist auch rektale Touchierung anzuwenden, denn dabei ist es möglich, das Ende des Katheters unmittelbar in der Nähe der Wand des Rectums zu fühlen und eine Verschiebung der Prostata zu konstatieren, wie Deanesly erwähnt hat. Wenn man mit dem Katheter fast nur Blut aus einer gespannten Blase erhält, sollte man meinen,

dass in einer solchen Blase Tenesmen bestehen, von denen, wie früher bemerkt, Haberern und Guibal gehandelt haben. Bei Fall 120 meines Materials trat später eine starke Blutung in die Blase ein und verursachte so schwere Tenesmen, dass an dem Patienten auf dem Lande wegen Verdacht auf Blasenstein eine Sectio alta vorgenommen wurde.

Prognose.

In diesem Zusammenhang gehe ich bloss auf die Resultate der Krankenhausbehandlung ein und kehre später zu den endgültigen Ergebnissen der Behandlung zurück.

Wie in den meisten Veröffentlichungen konstatiert worden ist, hat sich die Krankenhausprognose seit den Zeiten Kaufmanns wesentlich verbessert. Seine Mortalitätsziffern (14.5 % für einfache und 41.7 % für Rupturen mit Pelvisfrakturen) sind überall herabgedrückt. Burckhardt (17 Fälle), Pleschner (14 Fälle) und Jastram (7 Fälle) erwähnen, dass ihre Kliniken ohne Todesfälle davongekommen sind. Von den 16 Fällen Hinterstoissers starben 2, von den 9 Oelzes ebenfalls 2 und von den 57 Kidds 6 (alles Pelvisfrakturen), entsprechend 10.5 %. Kidd hatte im ganzen 13 Pelvisfrakturen. Von den 24 Fällen Martens' starben 2 (beides Pelvisfrakturen), 8.3 %. Pelvisfrakturen hatte er im ganzen 6.

Von den Fällen meines Materials sind frisch 79 Rupturen in Krankenhausbehandlung gelangt, von denen 72 als konvaleszent, 3 als gebessert entlassen wurden und 4 starben. Das Sterblichkeitsprozent ist also 5.1. Die Todesfälle sind die Fälle 41, 69, 72 und 77.

Von diesen ist Fall 41 zu den einfachen Rupturen zu zählen, die übrigen gehören zu den mit Pelvisfraktur komplizierten Rupturen, deren Sterblichkeitsprozent 15 ist. Der Tod des Falles 41 kann meines Erachtens nicht auf Rechnung der Krankenhausbehandlung geschrieben werden, denn der Patient war etwa eine Woche zu Hause gepflegt worden und kam in schwerem septischen Zustand in die Klinik, wo er am folgenden Tage starb.

Von den 3 Todesfällen unter den 20 Pelvisfrakturen starben die Fälle 69 und 77 mit den Zeichen einer Sepsis, wobei die Behandlung machtlos war, und Fall 72 war so schwer verletzt, dass er nach den Operationen nicht aus seinem Kollapszustand zu sich kam. Bei dem Patienten wurde zuerst eine Reposition der ausgerenkten Hüfte und eine Zehenamputation und erst da-

nach, mit Unterstützung einer kräftigen Stimulation, eine Zystotomie vorgenommen, und obwohl also die Rupturoperation auf das geringst mögliche Mass beschränkt wurde, vermochte der Patient seinen Kollapszustand nicht zu überwinden. Ich glaube nicht, dass der Patient zu retten gewesen wäre, wenn die Operationen auch in anderer Reihenfolge ausgeführt worden wären. Für diesen Todesfall möchte ich in erster Linie das schwere Trauma und den darauffolgenden Kollapszustand verantwortlich machen.

D. Behandlung der Urethrarupturen.

1) Konservative Behandlung.

Alle Behandlung der Urethrarupturen hat den Zweck, die Kontinuität der Urethra voll wiederherzustellen und eine Heilung ohne nachteilige Striktur herbeizuführen.

Die Frage der konservativen Behandlung hat sich ebenfalls um den Katheter konzentriert. Seit Kaufmanns Zeiten verhält man sich misstrauisch zu dem Katheter, und wie ich früher erwähnte, wird er auf vielen Seiten als der Haupturheber der Strikturen betrachtet.

Da aber die leichten und besonders die sehr leichten Rupturen eigentlich auch keine Operation erfordern, sind z. B. Burckhardt, Pleschner, Oudard, Salleras Pagés u. a. zu dem Resultat gekommen, dass man diese leichten Rupturen von selbst heilen lassen soll.

Pasteau und Iselin übergehen in ihrer Publikation die leichten Fälle deshalb, weil diese Fälle oft eine chirurgische Behandlung vermeiden.

Wenn man die anatomischen Veränderungen derartiger Fälle kennt, kann man die Möglichkeiten einer Strikturbildung leicht verstehen. Ferner ist zu diesen Fällen zu bemerken, dass wenigstens die Patienten bei uns, welche sich sogar nach schweren Rupturen trotz aller Ermahnungen später nicht in ärztliche Behandlung begeben, es auch in diesen Fällen nicht tun werden.

Die konservative Behandlung kann dreierlei Art sein: 1) Ruhe, 2) gelegentlicher Katheterismus und 3) Verweilkatheter. Mein Material umfasst nach allen diesen Verfahren behandelte Patienten, obwohl der grösste Teil mit dem Verweilkatheter behandelt worden ist, was als die Normalmethode gegolten hat. Die Resultate der Behandlung ergeben sich aus der folgenden Tabelle.

TABELLE V.

Konservative Behandlung.

Art der Behandlung	Gruppe	Anzahl	Komplikationen			Entlassen		
			Abszess	Fistel	Epidid.	konval.	gebess.	†
Ruhe	I	1				1		
	II	3				3		
	IV	1				1		
Gelegentlich katheterisiert	I	1				1		
	II	2				1	1	
	IV							
Verweilkatheter	I	5			1	5		
	II	9	2	2		9		
	IV	3				3		
Verweilkatheter + Sondierung	I	3			2	3		
	II	5	3	3	1	4	1	
	IV	3	1			3		
Summa		36	6	5	4	34	2	

Von 36 Patienten haben 34 das Krankenhaus als konvaleszent, 2 als gebessert verlassen, und Todesfälle sind hier nicht zu verzeichnen.

Die nach dem ersten Behandlungsverfahren behandelten 5 Fälle (6, 11, 15, 25 und 60) sind alle als konvaleszent entlassen worden.

Von den Patienten der zweiten Behandlungsart, die sich auf 3 (Fälle 5, 12 und 28) belaufen, sind 2 gut durchgekommen, während in einem (Fall 12) ein Misserfolg zu bemerken ist.

In den beiden vorstehenden Behandlungsreihen sind keine Komplikationen aufgetreten.

In den zur dritten Behandlungsreihe gehörenden Fällen ist das Resultat ein gutes gewesen.

Die Patienten der vierten Behandlungsreihe haben das Krankenhaus bis auf einen (Fall 21) als konvaleszent verlassen.

Zur Sondierung ist also nur in beschränktem Masse, hauptsächlich in den schwereren Fällen der Gruppe gegriffen worden.

Komplikationen sind in den zwei letzterwähnten Behandlungsreihen häufiger aufgetreten, doch sind sie im allgemeinen leicht geheilt.

Als gebessert wurden, wie eben erwähnt, die Fälle 12 und 21 entlassen. Bei dem ersten Mal verliessen beide das Krankenhaus als Konvaleszenten, aber sie kamen wegen einer Striktur zurück, und das endgültige Krankenhausergebnis kann nicht als gut angesehen werden. Ich werde zu der eingehenderen Analyse ihrer Behandlung später zurückkehren.

2) Operative Behandlung.

Die beiden in der geschichtlichen Übersicht erwähnten Hauptrichtungen: die Urethroraphie mit Verweilkatheter oder die Urethroraphie sowie die Ableitung des Harns entweder durch eine Blasen- oder eine Perinealfistel, sind fortgesetzt in Anwendung, und beide Operationsmethoden haben ihre Anhänger. Auf dem internationalen Urologenkongress in Paris 1921 stellte die Behandlung der Urethrarupturen und der traumatischen Strikturen eine Diskussionsfrage dar. Sie wurde referiert von Pasteau und Iselin, Kidd und Gardini, welche für Urethroraphie mit Harnableitung entweder durch eine Blasen- oder eine Perinealfistel eintraten. Auch die Ergebnisse Pasteaus und Iselins mit ihrer Urethrostomie waren gute. In Kidds Material fanden sich zahlreiche mit gutem Erfolg nach der sogenannten alten Methode (Urethroraphie + Verweilkatheter) behandelte Fälle. In den von Pasteau und Iselin referierten Fällen hatte das ältere Behandlungsverfahren Misserfolg gehabt, obwohl auch das Resultat, das mit Urethroraphie + Blasenfistel erzielt wurde, nicht als gut gelten kann, denn unter den 11 Fällen war das Resultat nach dem Referat in 8 „glänzend" (excellents), aber unter diesen waren 3 Fälle, die von neuem operiert werden mussten, weil man den Katheter nicht hineinbekam, ein Fall mit befriedigendem und zwei mit schlechtem Resultat. Also primäre Erfolge 5, was meiner Ansicht nach eine schlechte Leistung ist.

Abgesehen von der vorstehenden Bemerkung hat die Methode zahlreiche Anhänger gefunden: Seres, Corte, Covisa, Turner u. a. Die Ableitung des Harns durch eine Perinealfistel befürworten bei Rupturen in der Pars perinealis Turner, Salleras, Pagés, Merkens u. a.

Die Urethrostomie von Pasteau und Iselin hat Anhänger gewonnen. Jeanvoine und Genouville haben Fälle mitgeteilt, die sie auf diese Weise mit Erfolg behandelt haben.

Für die sogenannte alte Operationsmethode sind Hinterstoisser, Oelze, Jastram, Janssen, Rumpel, Pleschner u. a. ein-

getreten. Der letzterwähnte sagt, dass die Resultate so gut seien, dass er keine Veranlassung sehe, zu den neuen Operationsmethoden überzugehen.

Pels-Leusden hat eine Serie von Fällen veröffentlicht, in denen er weiterhin die von König empfohlene Naht der oberen Urethrawand als völlig genügend in Schutz nimmt. Hinrerstoisser hält ebenfalls die vollständige Suturierung nicht für notwendig. Janssen sieht die Suturierung überhaupt nicht als erforderlich an, sondern nach seiner Ansicht genügt es, wenn man die periurethralen Gewebe näht (vgl. Lucas-Championnière S. 5). Wenn man die Urethra bis auf das gesunde Gewebe resezierte, wäre nach seiner Ansicht die Suturierung am Platze.

Im allgemeinen hat man jedoch nach der zirkulären Sutur gestrebt.

Mein Material verteilt sich auf die verschiedenen Operationsmethoden wie folgt:

TABELLE VI.

Operative Behandlung.

Behandlungsmethode	Gruppe	Anzahl	Komplikationen			Entlassen		
			Abszess	Fistel	Pyelitis	konval.	gebess.	†
Urethrotomia externa	III	7	2	4		6		1
	V	2	1	2		1	1	
Urethrot. ext. + Urethroraphia	III	22	2	10		22		
	V	7	1	2	1	6		1
Urethrot. ext. + Sectio alta	III	1		1		1		
	V	4	1	2		2		2
Summa		43	7	21	1	38	1	4

In bezug auf die Behandlung ist das Verfahren folgendes: Das Hauptziel ist die Urethroraphie (die zirkuläre Sutur) gewesen, wenn sie aber nicht ausführbar war, hat man sich bisweilen mit einer Urethrotomia externa begnügt, und in solchen Fällen, wo der zentrale Stumpf nicht gefunden wurde, ist eine Sectio alta vorgenommen worden, und nur einmal wurde ein Sectio alta und retrograde Katheterisation ohne Urethrotomia externa ausgeführt (Fall 71).

Die Auffindung des hintersten Teils der Urethra kann Schwierigkeiten bieten, aber wie schon Hägler bemerkt, gelingt sie

meistens. Die Hervorpressung von Harn aus der Blase durch den Urethrastumpf wie auch die von Hägler beobachtete Erscheinung einer stärkeren Blutung aus dem Stumpf führen in der Regel zu einem Resultat. Janssen sagt, er finde den Urethrastumpf „mit einer fast absoluten Sicherheit" in der Weise, dass er mit dem Zeigefinger ein 3 qcm grosses Gebiet abtaste, wo sich der Stumpf befinden müsse, und in der Richtung der Urethra auf dasselbe drücke, wobei sich diese in die volle Blase schiebe und der Harn neben dem Finger hervorkomme.

In meinem Material sind 4 Fälle, in denen der Urethrastumpf nicht gefunden wurde.

Als konvaleszent wurden von den 43 im Krankenhaus behandelten Patienten 38 und als gebessert 1 (Fall 75) entlassen, und 4 Fälle (41, 69, 72, 77) führten zum Exitus letalis. Die Todesursache war in den Fällen 41, 69 und 77 Sepsis und in Fall 72 Kollaps. Fall 41 kam in so schlechtem Zustand in die Klinik, dass die Behandlung machtlos war, und 72 erholte sich nicht von seinem posttraumatischen und postoperativen Kollapszustand (vgl. den Abschnitt über die Prognose, oben S. 27).

Was die Operationsmethoden betrifft, wurde die Urethrotomia externa in einem Fall (67) absichtlich ausgeführt, in den übrigen Fällen aber war sie eine sogenannte Notoperation. Sie fand in den Fällen 31, 33, 41 und 75 statt, weil wegen der starken Infektion an eine Urethroraphie nicht zu denken war. In Fall 36 war der zentrale Teil so zerbrechlich, dass er keine Suturen aushielt, und in den Fällen 30, 46 und 49 konnte die Rupturstelle nicht festgestellt werden. Was die Suturation der infizierten Fälle anlangt, hat Jastram sie in seinem Fall 3 unterlassen, während einige andere Forscher, wie z. B. Björklund, Mikulicz und Jaja die Zusammennähung der Urethra auch dann für wünschenswert halten, wenn die Wunde sonst offen bleibt. Mir scheint, dass in einem solchen Fall die Suturierung der oberen Wand gefahrlos und am Platze ist, denn dadurch könnten für die Urethrastümpfe eine bessere Lage und bessere Heilungsmöglichkeiten geschaffen werden. In Fall 36 war nach der ersten Operation die obere Wand geheilt, aber bei der unteren Wand lag der Katheter auf einer weiten Strecke bloss. Die plastische Operation gelang nicht. Der Fall heilte gut mittels eines Verweilkatheters. Die Regenerationsfähigkeit der Urethra ist offenbar recht gross. In den Fällen, wo die Rupturstelle nicht gefunden wurde, ist in Fall 30 auch der

Katheter weggelassen worden, weil die Ruptur als recht unbedeutend angesehen wurde, der Patient genas bald, während sich bei dem Fall 46 trotz sorgfältiger Sondierung eine Striktur bildete, die den Patienten zwang, das Krankenhaus von neuem aufzusuchen. Er wurde durch Sondenbehandlung gut geheilt. In Fall 75 wurde zuerst Behandlung mit dem Verweilkatheter angewandt, später musste der Patient aber doch operiert werden, und da war die Infektion schwer und eine Osteomyelitis vorhanden. Später entstanden bei dem Patienten eine Striktur und ein Blasenstein, derentwegen er in das Krankenhaus zurückkehrte.

Die mit Urethroraphie behandelten Patienten haben mit Ausnahme eines Todesfalls (69, vgl. die Todesursache oben S. 27) das Krankenhaus als Konvaleszenten verlassen. Bei Fall 76 in der fünften Gruppe bildete sich eine Striktur, die reseziert werden musste. Danach heilte er gut.

Von den Sectio alta-Fällen, die sämtlich schwer waren, wurden 3 als Konvaleszenten und 2 (Fall 72 und 77, wegen der Todesursache siehe oben S. 27) als tot abgeführt.

Recht oft hat sich in der Perinealwunde eine Fistel gebildet, aber sie hat sich leicht geschlossen, ohne den Fall wesentlich zu erschweren. Abgesehen von einem einigemal aufgetretenen Abszess und einer einmaligen Pyelitis sind keine Komplikationen vorgekommen.

Der Operationsschnitt lag bei $^2/_3$ der Fälle in der Mittellinie. In den letzten Jahren ist auch Zuckerkandls Bogenschnitt zur Anwendung gekommen, der sich besonders bei Operationen des hinteren Teils der Bulbosa und der hinteren Urethra als angebracht erwiesen hat. Die Wunde wurde unter Zurücklassung eines kleinen Tampons oder eines Drains, seltener ganz vollständig verschlossen. In stark infizierten Fällen wurde die Wunde offen gelassen.

Gegen Harninfektion wurde Urotropin und Salol und während des letztvergangenen Jahres auch Cylotropin (intravenös) gebraucht, und ausserdem kamen sowohl Lapis- als Borwasserspülungen und Lapisinstillationen zur Anwendung. Wie nach den Feststellungen Jastrams mit Hydrargyr. oxycyanat.-Lösung 1 : 5000 in bezug auf die Harninfektion gute Resultate erzielt worden sind, ist dies mit derselben Behandlung auch bei meinem Material der Fall gewesen (vgl. die Tabelle XII über die Harnvariationen, S. 70).

Die Sondierung ist als äussert wichtig angesehen worden, und von den Patienten wurden im Krankenhaus 33 sondiert. Zieht

man noch die 4 Gestorbenen in Betracht, so haben 6 Fälle das Krankenhaus ohne Sondierung verlassen. Früher wurden die Patienten im Selbstsondieren angewiesen, später sind sie aufgefordert worden, sich nach der Entlassung aus dem Krankenhaus an einen Arzt zu wenden.

V. Die offenen Verletzungen der Urethra.

Offene Verletzungen der Urethra sind, abgesehen von den zahlreichen Schusswunden während der Kriegszeit, sehr selten. Die Lehrbücher gehen kurz über die Frage hinweg. PLESCHNER erwähnt, dass er in der Literatur aus zehn Jahren 4 Fälle zusammengestellt hat, und er selbst fügt einen hinzu, so dass sie 1.7 % von den während der entsprechenden Zeit vorgekommenen subkutanen Rupturen ausmachen. In meinem Material finden sich, wie oben erwähnt, 7 offene Verletzungen und 1 Schusswunde (vgl. das Kapitel über das Material, oben S. 7), wonach der Prozentsatz bei mir 8.1 für die frischen Rupturen und, wenn auch der eine bei den Strikturen auftretende Fall mitgerechnet wird, 6.4 % von dem ganzen Material beträgt. Dieses Verhältnis ist als ein Zufall zu betrachten. Unter diesen offenen Verletzungen sind 4 sogenannte Pfählungsläsionen. Unter Pfählung verstehen wir eine Läsion, bei der ein ziemlich stumpfer Gegenstand durch das Perineum oder in der Nähe des Anus eindringt und tiefer liegende Organe, die Urethra, das Rectum, die Prostata, die Blase, das Bauchfell usw. verletzt. Die Urethrapfählungen treten meist allein auf, aber sie können auch in Verbindung mit einer Beschädigung des Rectums und mit einer Pelvisfraktur vorkommen (vgl. Fall 82 und den Fall PLESCHNERS). Das Material PLESCHNERS weist 3 Pfählungsfälle auf. Sicher ist jedoch, dass einzelne Pfählungsfälle unveröffentlicht geblieben sind, was seinerseits zu ihrer Seltenheit in der Literatur beiträgt. Unlängst hat FERRON 7 Pfählungsfälle mitgeteilt, worunter 2 Urethraläsionen.

Bei der Betrachtung der Art des Traumas fällt es auf, dass viele offene Verletzungen durch ein für die subkutanen Rupturen charakteristisches Trauma verursacht sind, weshalb man offene Verletzungen relativ häufiger erwarten möchte. Fall 83 fiel rittlings auf einen aus einer Eisenbahnschiene hergestellten Zaun und Fall 84 auf den scharfkantigen Rand einer Torpedobootsluke. Entsprechende Traumen kommen bei den subkutanen Rupturen

vor (vgl. oben S. 11). Fall 86 fiel rittlings auf einen Stein, aber offenbar verursachten die darauf liegenden Glasscherben die Wunde. Fall 80 fiel auf einen Ast, Fall 81 wurde von einem Ochsen gestossen, entsprechend dem Fall von Bravo y Piqueras ähnlicher Art war das Trauma bei der subkutanen Ruptur in Fall 3. Fall 85 fiel auf das Ende eines Zapfens und Fall 82 auf eine Stachelegge, so dass ein Stachel derselben in das Perineum eindrang, wie ähnlich in einem Falle Pleschners. Dem Fall Parcelliers entspricht in meinem Material die subkutane Ruptur in Fall 46.

Eigentliche Pfählungsläsionen sind die Fälle 80, 81, 82 und 85. Die einzige Schussverletzung ist Fall 87.

Der Mechanismus liegt im allgemeinen klar zutage. In den den subkutanen Rupturen entsprechenden Fällen dürfte die Kraft des Falles und die Kantigkeit des Randes der Gegenstände in erster Linie für die Entstehung der offenen Verletzung verantwortlich zu machen sein, sonst entspricht der Mechanismus dem bei den subkutanen Rupturen geschilderten. Von den Pfählungsläsionen, deren Mechanismus klar ist, verdient Fall 82 eine Erwähnung, in dem die Stachelegge sich offenbar in Bewegung befand und infolgedessen der in das Perineum eingedrungene Stachel das Becken lädieren konnte.

Die anatomischen Veränderungen werden von der offenen Kontusionswunde beherrscht. In der Umgebung der Wunde sind die Gewebe beschädigt, und meist erfolgt daraus eine reichliche Blutung. Die Urethra ist in solchen Fällen fast ausnahmslos sehr schwer lädiert. In Fall 81 und 86 hat die obere Wand gehalten, in den übrigen Fällen ist die Ruptur vollständig gewesen. So lag in Fall 85 die Urethra weithin bloss und war dann vollständig durchgequetscht, und in Fall 84 war sie sowohl in der Längs- als in der Querrichtung rupturiert. Wenn die Wunde eine gute offene Verbindung mit der Aussenfläche hat, ist keine perineale Schwellung und keine Harninfiltration zu beobachten, wenn sie aber schmal und ihre Richtung schräg ist, dringt der Harn leicht in die Umgebung ein.

Bei den offenen Verletzungen der Urethra treten die Hauptsymptome der Rupturen nicht mit derselben Regelmässigkeit wie bei den subkutanen Rupturen auf. Eine Blutung aus der Urethra lag in den Fällen 84, 86 und 87 vor, nach dem Katheterisieren stellte sie sich in Fall 81 ein, und kein Blut wurde in Fall 80 konstatiert. Über die Fälle 83, 84 und 85 haben wir keine dies-

bezüglichen Angaben. Eine bedeutendere Schwellung fand sich in den Fällen 82 und 86, im ersteren eine ausgedehnte Harninfiltration. In den Fällen 83, 84 und 87 war sie zu konstatieren, und in den Fällen 80 und 85 war keine Schwellung entstanden. Am regelmässigsten tritt von dieser Symptomentrias die Retention auf. Komplett war sie in den Fällen 80, 81, 82, 83, 86 und 87. Die Fälle 84 und 85 kamen sehr bald in die Klinik, und der erstere wurde absichtlich nicht katheterisiert und nicht zum Urinieren veranlasst. Aus der Perinealwunde kam Harn in den Fällen 80 und 82. Reichliche Blutung aus der Wunde selbst bestand in den Fällen 82, 84 und 85. Die Diagnose hat in diesen Fällen keine Schwierigkeit geboten. Die Lokalisation des Traumas, in einigen Fällen die typischen Symptome der Ruptur und in anderen ausser der Retention noch das Hervordringen von Harn aus der Wunde deuten auf eine Urethraläsion. Die in einem Fall hinzukommende Läsion des Rectums und die Pelvisfraktur haben die Diagnosestellung nicht erschwert.

Die Prognose ist gut gewesen. Alle Fälle sind als Konvaleszenten aus dem Krankenhaus entlassen worden.

Mit Ausnahme eines Falles (86), der mit dem Verweilkatheter behandelt wurde, haben alle anderen operative Eingriffe erfordert.

Die Operation hat in der Urethroraphie bestanden, bei der, wie oben bei den subkutanen Rupturen, nach der zirkulären Sutur gestrebt wurde. Der Operationsschnitt war in einem Fall der Bogenschnitt, in den anderen der Schnitt in der Mittellinie, oder die im Perineum vorhandene Wunde ist erweitert worden.

Fall 82 war in bezug auf die Behandlung ausserordentlich schwer. Wie Hugh H. Young und Harvey B. Stone hervorheben, ist die Behandlung der urethrorektalen Fistel, wie sie sich auch hier bildete, äusserst mühsam. Auch in diesem Fall musste sowohl die Urethra als das Rectum zweimal operiert werden, ehe ein dauerndes Resultat erzielt wurde.

VI. Die traumatischen Urethrastrikturen.

A.

Vorkommen und Ätiologie.

Die traumatischen Urethrastrikturen kommen viel seltener vor als die gonorrhoischen Strikturen. Das klassische Verhältnis zwischen den letzteren und den traumatischen Strikturen ist nach WASSERMANN und HALLE (ref. BURCKHARDT) 12 : 3. Diese Zahlen schwanken bei den verschiedenen Forschern: DESNOS (nach BURCKHARDT) 500 : 4, 0.8 %, MARTENS 129 : 46, 26.2 %, BURCKHARDT 399 : 20, 4.5 % und WATSON 542 : 25, 4.4 %. In meinem Material ist der Prozentsatz der Chirurgischen Klinik 9.9, des Mariakrankenhauses 1.2 und des Distriktskrankenhauses in Viipuri 3.4, im Mittel 4.8, was den Werten von BURCKHARDT und WATSON nahekommt. Die niedrige Prozentzahl des Mariakrankenhauses beruht darauf, dass die Zahl der gonorrhoischen Strikturen in einem grossstädtischen Krankenhaus gross zu sein pflegt. Bei dem Distriktskrankenhaus in Viipuri ist eine venerische Abteilung tätig, und mir scheint, dass darum in diesem Krankenhaus eine verhältnismässig grosse Menge gonorrhoischer Strikturen zusammenkommt. Die Chirurgische Klinik in Helsinki muss als Universitätsklinik die rings im Lande behandelten misslungenen und schwereren Fälle aufnehmen, unter denen relativ mehr traumatische Strikturen vorkommen, weshalb deren Zahl in ihrem Material zunimmt.

Anderswo wegen einer Ruptur behandelte traumatische Strikturen finden sich in meinem Material 38, wozu ausserdem 5 Fälle nach Rupturen kommen, die in den von mir berücksichtigten Krankenhäusern behandelt worden sind, im ganzen also 43 Fälle.

Von den im Krankenhaus behandelten Fällen war der jüngste (Fall 112) 12-jährig und der älteste (Fall 12) 74-jährig. Doch sind bei Fall 93 Strikturbeschwerden schon im zweiten Lebensjahre aufgetreten, welches der jüngste von mir in der Literatur

angetroffene Strikturpatient ist. CLUTTON hat (nach BURCKHARDT) eine 3-jährige traumatische Striktur gefunden.

Ihrem Alter nach verteilen sich die Patienten folgendermassen auf die verschiedenen Jahrzehnte:

TABELLE VII.

Das Vorkommen der traumatischen Strikturen in den verschiedenen Altersklassen

Jahrzehnte	1—10	11—20	21—30	31—40	41—50	51—60	61—70	71—80	Summa
Eigene Fälle		9	8	11	7	5	2	1	43
%		20.9	18 6	25.6	16.3	11.7	4.6	2.3	
Burckhardt		3	7	3	5	1			19

Beim Vergleich dieser Tabelle mit der Altersklassentabelle bei den Rupturen (Tabelle I) findet man, dass die Strikturen ebenfalls während der grössten Arbeitsfähigkeit des Mannes, zwischen 20 und 50 Jahren, vorkommen und 60.5 % von allen Fällen ausmachen. Am zahlreichsten sind sie im vierten Jahrzehnt. In den Zahlen von BURCKHARDT bilden die zwischen 20 und 50 Jahren vorkommenden Strikturen im Verhältnis eine noch grössere Mehrheit, 15 von im ganzen 19 Fällen.

Die Grundursache der Striktur ist immer ein Trauma gewesen, und dessen Grösse wirkt auf den Umfang der Striktur ein, sicher aber ist, dass die bei der Ruptur gegebene Behandlung bei der Bildung der Striktur eine ausserordentlich wichtige Rolle spielt. Um feststellen zu können, wie sich die Fälle meines Materials zu den verschiedenen Behandlungsmethoden verhalten, habe ich die folgende Tabelle ausgearbeitet.

In die Verweilkathetergruppe habe ich Fall 103 aufgenommen, bei dem der Katheter nur einen Tag eingelegt war, und Fall 97, aus dessen Krankengeschichte nicht deutlich hervorgeht, ob der Patient mit dem Verweilkatheter oder mit gelegentlichem Katheterismus behandelt worden ist. Unter den Blasenfistelfällen ist bei Fall 112 eine Kanüle in die Blase eingeführt und bei anderen eine Sectio alta vorgenommen worden. Die Art des Perinealschnitts ist in diesen Fällen nicht immer genau angegeben. Fall 122 ist mit Urethroraphie und Blasenfistel operiert worden, aber 2 Wochen danach konnte kein Katheter eingeführt werden.

TABELLE VIII.

Das Verhalten der verschiedenen Behandlungsmethoden zur Entstehung der Striktur.

Behandlungsmethode	Zeit bis zu den Symptomen		Strikturbeschwerden bestanden		Art der Striktur			Komplikationen		
	unter 3 Mon.	über 3 Mon.	unter 6 Mon.	über 6 Mon.	nicht zu sondieren	filiforme Sonde	dünnere Sonde	Abszess	Fistel	Zystitis-Pyelitis
Keine Behandlung od. Eisbeutel	9	4	6	7	5	2	6	1	3	4
Gelegentl. katheterisiert	6	2	3	5	3	2	3		1	5
Verweilkatheter	7	2	8	1	3	3	3	1	1	4
Urethrot. ext. u. Urethroraphie	1	2	1	2	1	2		1		
Blasenfist. u. Urethrot. ext.	6	1	4	3	4		3		4	5
Keine genauen Angaben üb. d. Operation	3		1	2	1		2			1
Summa	32	11	23	20	17	9	17	3	9	19

Bei der Strikturoperation zeigten sich die Urethrastümpfe 1 ½ cm auseinandergezogen.

Bei der Durchsicht der Tabelle fällt es auf, dass von 43 Fällen 30 eine Striktur nach konservativer Behandlung haben. Unter den konservativ Behandelten bilden die grösste Gruppe (13 Fälle) solche Fälle, die entweder nicht behandelt oder bei denen Eisbeutel oder Kompressen angewandt worden sind. Wenn man hierzu die gelegentlich Katheterisierten (8 Fälle) fügt, erhält man annähernd die Hälfte sämtlicher behandelten Strikturen. Die mit Verweilkatheter Behandelten bilden eine bedeutende Behandlungsgruppe, 9 Fälle. Was die Operationsfälle betrifft, sind von ihnen die meisten, 7 unter 13 Fällen, solche, die mittels einer

Blasenfistel und eines perinealen Schnittes behandelt worden sind. Im Hinblick hierauf kann man die Operationsmethode als solche nicht verurteilen, teilweise sind die Fälle schwer gewesen oder die perineale Operation ist aus der einen oder anderen Ursache misslungen.

Von Interesse ist festzustellen, dass sich die Strikturen sehr schnell bilden, so dass ihre Symptome in 32 Fällen (74.4 %) noch nicht 3 Monate nach der Entlassung aus dem Krankenhaus oder dem Auftreten des Traumas zu bemerken sind. Bei Fall 105 begannen sich die Striktursymptome eine Woche nach der Entlassung und bei Fall 91 nach 2 Wochen zu äussern. In einigen Fällen dagegen traten die Strikturbeschwerden sehr langsam auf, um sich allmählich zu verschlimmern, bei Fall 88 im Verlauf von 22 und bei Fall 90 im Verlauf von 20 Jahren. Der erstere hatte einen Tag lang Blutung, konnte selbständig urinieren, und bei dem letzteren ist betont, dass weder vor noch nach dem Katheterisieren eine Blutung auftrat. Der Fall stellt sich, wie früher erwähnt (vgl. den Teil über die Rupturen, S. 22), zu den sogenannten interstitiellen Rupturen und spiegelt die Bildungsweise der Striktur bei diesen Rupturen wider. Nach Burckhardt tritt die Striktur schnell auf, gewöhnlich im Lauf von 4—6 Wochen, wofür auch mein Material spricht, doch kann sie sich auch langsamer bilden, nach Legueu bisweilen während 15 und nach Bazy sogar während 40 Jahren. In dem Material von Burckhardt sind Fälle zu finden, in denen sie zwischen 8 und 29 Jahren entstand. Die schnelle Bildung der Striktur ist von den Forschern als allgemeines Merkmal festgestellt worden (Pleschner, Boeminghaus, Martens u. a.). Auf der schnellen Entwicklung der Striktur beruht es, dass die Symptome in kurzer Zeit so schwer werden, dass sie den Patienten in das Krankenhaus treiben. Auf diese Weise sind 24 Fälle während des ersten halben Jahres in Krankenhausbehandlung gekommen.

In den nach verschiedenen Methoden behandelten Fällen gestaltet sich die Striktur gleich schwer. Nehmen wir auf der einen Seite die impermeablen und für eine filiforme Sonde passierbaren und auf der anderen die für eine dünne Sonde permeablen Strikturen, so treten diese in den verschiedenen Behandlungsgruppen recht gleich gross auf.

In bezug auf die Komplikationen lassen sich, da die Zahlen so klein sind, keine sicheren Schlüsse ziehen.

Burckhardt sagt, dass die der Selbstheilung überlassenen Urethrarupturen fast ausnahmsweise eine Striktur bilden, wiewohl bisweilen nach recht langen Zeiträumen. Er empfiehlt jedoch ebenso wie Pleschner bei leichten Rupturen Ruhe und Kompressen.

Auf Grund der obigen Tabelle kann dem Katheter nicht die Hauptschuld an der Striktur beigemessen werden, sondern im Gegenteil haben sich die konservativen Behandlungsmethoden, die ihn verwerfen oder nur gelegentlich anwenden, als diejenigen erwiesen, welche oft eine Striktur nach sich ziehen.

Pathologisch-anatomische Veränderungen.

Für die traumatischen Strikturen ist charakteristisch, dass die Strikturstelle im allgemeinen kurz, oftmals nur ein Narbenring ist, dass aber die Urethra beiderseits von ihr normal erscheint. Die Striktur kann bisweilen auch länger werden, wenn der Defekt gross ist, wenn die Urethrastümpfe disloziert heilen, wenn die Urethra bei der Operation weithin eröffnet wird oder wenn schwere Eiterungsprozesse eintreten.

Nach einer traumatischen Urethraruptur bildet sich wie überall sonst im Körper eine Narbe. Nach Boeminghaus ist sie „eng auf die Stelle der Verletzung beschränkt, und die Verengerung des Lumens kommt mit dem Eintritt der endgültigen Substitution des Granulationsgewebes durch zellarmes, gefässloses Bindegewebe in absehbarer Zeit zum Stillstand". Wie mir scheint, spricht mein Material, unter Beachtung der oben erwähnten Variation in der Art der Narbe, für die von Boeminchaus geschilderte Eigentümlichkeit der traumatischen Strikturen. Das Narbengewebe bildet sich schnell, aber es erreicht bald ein stationäres Stadium und verändert sich dann nicht mehr. Hierauf beruht es, dass die Strikturen meines Materials mit einigen wenigen Ausnahmen, bei denen Komplikationen, eine fehlerhafte Behandlungmethode oder andere Umstände mitsprechen, auch ohne Behandlung nicht rezidivierten.

Abgesehen von einem einzigen Fall (3, Urethrogramm Fig. 5), wo Veränderungen nur nach der unteren Wand hin zu konstatieren sind, und von zwei Fällen (63 und 64, Urethrogramme Fig. 11 und 12) in Verbindung mit Pelvisfrakturen, wo die Membranacea weiter als normalerweise gefunden wird, ist die Striktur zirkulär gewesen. Wie ich früher im Zusammenhang mit den Rupturen bemerkte, gesellt sich zu der Urethraruptur meist eine

Deviation, die bei Fall 109 (Urethrogramm Fig. 45) am grössten ist. Eine kleinere Deviation findet sich z. B. in den Urethrogrammen zu Fall 4, 8 und 21 (Fig. 6, 7 und 8), während in den Urethrogrammen zu Fall 1, 23, 30 und 104 (Fig. 3, 9, 14 und 36) keine Deviation auftritt. Aus leicht verständlichen Gründen trägt die Deviation effektiv zur Entstehung einer Striktur bei.

Die Wand der Urethra kann sich in diesen Fällen nach langwieriger Behandlung auch an anderen Stellen bedeutend verändern, so z. B. bei Fall 121, der über $1^1/_2$ Jahr behandelt worden und bei dem gelegentlich der Aufnahme in die Klinik der Katheter so fest in der Urethra fixiert war, dass er nur durch Nachhilfe von der Blase aus entfernt werden konnte. Der Patient wurde weiter in der Chirurgischen Klinik zu wiederholten Malen behandelt, und schliesslich wurde ein stationärer Zustand erreicht, Sonde 20 ging leicht hindurch, aber das Urethrogramm Fig. 48 zeigt eine durchgängige Veränderung der Urethra. Desgleichen sind die Urethren der Fälle 76 und 93 (Urethrogramme Fig. 24 und 35) verändert.

Was die sekundären anatomischen Veränderungen der Striktur anlangt, will ich nur zwei berühren. Die von der Blase und den oberen Harnwegen herrührenden Veränderungen lasse ich ganz beiseite.

Wie bei anderen Strikturen erweitert sich auch bei den traumatischen der hintere Teil der Urethra, und zwar kann er eine bedeutende Ausdehnung erreichen. Therman erwähnt eine hühnereigrosse Urethraerweiterung, und in Fall 99 wurde sie ebenso gross gefunden. In den röntgenologisch von mir untersuchten Fällen ist nicht regelmässig eine Urethraerweiterung anzutreffen. Auch in solchen Fällen, in denen lange eine starke Striktur bestanden hat (Fälle 21, 113, Urethrogramme Fig. 8, 37), ist keine Spur von einer Erweiterung der Urethra vesikal von der Striktur vorhanden. In anderen wiederum, wo die Striktur mässig ist (Fälle 76, 78 und 114, Urethrogramme Fig. 25, 27, 53 und 54), ist der hintere Teil der Urethra erweitert, ohne irgendwelchen Schaden zu verursachen.

Nach paraurethralen Abszessen, die vor oder hinter einer Striktur liegen, entstehen Fisteln, die sich gewöhnlich in das Perineum öffnen, aber auch in das Rectum, den Sulcus genitofemoralis usw. aufbrechen können. Die paraurethralen Abszesse, die vor der Striktur in der Pars scrotalis liegen, können auch die

Veranlassung zu einem später auftretenden Urethradivertikel geben. Fall 114, den ich längere Zeit verfolgt habe, gibt ein lebendiges Bild von der Bildung einer solchen Erweiterung (Urethrogramme Fig. 51—54). In dem ersten Urethrogramm erscheint der Boden des paraurethralen Abszesses als eine ungleichmässige Erweiterung, aber im folgenden, bei der Entlassung aus dem Krankenhaus aufgenommenen ist die Erweiterung verschwunden, der Rand der Urethra an der betreffenden Stelle fast eben, genau dem unteren Rand der Urethra folgend. Diesen Patienten konnte ich 8 Monate später untersuchen. Seine Miktion war damals andauernd frei und schmerzlos, aber in der Pars scrotalis konnte ich eine kleine Vorwölbung konstatieren. In dem von mir aufgenommenen Urethrogramm erscheint die Erweiterung in der Pars scrotalis deutlich als von der unteren Wand gebildet und glattrandig (Urethrogramm Fig. 53). In einem während der Miktion aufgenommenen Urethrogramm sieht die Erweiterung deutlich vergrössert aus. Die Vorderwand der Erweiterung hat sich infolge der Pressung beim Urinieren nach vorn gedrückt, und es ist mithin wahrscheinlich, dass die Gewebe bei dem paraurethralen Abszess den Druck des Harnes nicht ausgehalten haben, sondern dass sich ein immer weiter werdendes Divertikel gebildet hat. Dieser Fall wird ausgezeichnet durch die Urethrogramme zu Fall 82, Fig. 30 und 31, ergänzt, wo sich an derselben Stelle und aus denselben Ursachen eine entsprechende, aber weiter entwickelte und viel grössere Erweiterung gebildet hat. Die Form der Erweiterung verändert sich ganz entsprechend: beim Einspritzen ist ihr Umkreis rund, aber in dem beim Urinieren aufgenommenen Urethrogramm entspricht sie dem Querschnitt einer Birne, und ihre Vorderwand schiebt sich kräftig nach vorn. In beiden Fällen ist die Urethra für Sonde 18 gut passierbar, im ersteren befindet sich die Striktur im Endteil der Pars bulbosa und im letzteren an der Grenze der Pars membranacea und prostatica. Die Projektionskraft des Harnstrahls ist nach so weiten Strikturen von bedeutender Grösse. Sein Druck gegen die Wand ist wegen des anatomischen Verlaufs der Urethra am stärksten in der Pars scrotalis wahrzunehmen. In dem Urethrogramm zu Fall 75, Fig. 23, kann man auch den Anfang zu einer an der entsprechenden Stelle gelegenen Urethraerweiterung erkennen.

B.

Symptome.

In Übereinstimmung mit der oben erwähnten Beobachtung, dass sich die Urethrastriktur im allgemeinen sehr schnell bildet, tritt als erstes Symptom ein rasches Dünnerwerden des Harnstrahls auf, das leicht eine partielle oder komplette Retention mit sich bringt. Dann stellen sich die bei allen Strikturen auftretenden Symptome ein, und die traumatischen Strikturen haben keine pathognomischen Zeichen, weshalb es mir nicht nötig erscheint, näher auf diese einzugehen.

C.

Untersuchung der Urethra.

Das immer noch am meisten angewandte Instrument zur Untersuchung der Urethra ist die Sonde. Mit ihrer Hilfe erhält mancher praktisch äusserst wichtige Umstand seine Aufklärung. Aber bei weitem nicht auf alle Fragen vermag die Sondenuntersuchung eine Antwort zu geben. Das Urethroskop ergänzt ausgezeichnet die Sondenuntersuchung, seine Wichtigkeit wird von Burckhardt, Boeminghaus, Glingar, Kidd u. a. hervorgehoben. Burckhardt und Kidd fordern eine Kontrolle der Urethrarupturund -Strikturbehandlung mittels des Urethroskops. Neben seinen ausserordentlichen Vorteilen hat es jedoch im Lumen der Urethra seine Begrenzung. Eine auch nur etwas stärkere Striktur verhindert das Eindringen des Urethroskops hinter die Striktur, so dass nur deren Anfang besichtigt werden kann. Sind mehrere Strikturen hintereinander oder ist eine längere Striktur vorhanden, wie auch Erweiterungen hinter der Striktur, so entziehen sich diese dem Blick.

Unter diesen Umständen hat die Röntgenuntersuchung dem Studium der Urethra eine hervorragende Förderung gebracht, denn sie kann in allen Fällen angewandt werden. Die Röntgenuntersuchung der Urethra ist bedeutend später in Aufnahme gekommen als in der übrigen Urologie.

I. J. 1912 konnte Uray röntgenologisch eine Urethrastriktur nachweisen, indem er ein Bild in dorsoventraler Stellung aufnahm und als Kontrastmittel Subnitras bismut.-Emulsion benutzte. Weitere Fortschritte liessen jedoch mehrere Jahre auf sich warten.

In allerletzter Zeit sind von verschiedenen Seiten Publikationen erschienen, die die Wichtigkeit und den Wert dieser Untersuchungsmethode einschärfen, aber allgemein hat sie immer noch nicht die Wertschätzung gefunden, die ihr gebühren würde. Boeminghaus betrachtet sie in seiner 1924 erschienenen Monographie über die Urethrastrikturen nicht als besonders wichtig, und Joseph erledigt in seiner 1926 erschienenen Schrift „Die Harnorgane im Röntgenbild" die röntgenologische Untersuchung der Urethra mit einigen Zeilen.

Die Schwierigkeiten der Untersuchung der Urethra liegen in zwei Umständen: 1) in dem Kontrastmittel und 2) in der Stellung.

Als Kontrastmittel benutzte Pfister 1920 sowohl Subnitras bismut.-Emulsion als Praetorius' Pyelon, welch letzteres er empfiehlt. Kurtzahn verwendete als Kontrastmittel Barium sulfur. puriss.-Emulsion 1 : 3. Die meisten Anhänger hat das von Braasch in die Urologie eingeführte Kontrastmittel 20—25 % Bromnatriumlösung gefunden. 10 % Jodkaliumlösung haben Haudek und Yernaux benutzt. Auch ist 30 % Strontiumchloridlösung, 20 % Strontiumbromid (Wichels), Josephs Umbrenal und Lipiodol (Sicard und Forestier) zur Anwendung gekommen. Langer und Wittkowsky haben ausschliesslich 20 % Jodipin benutzt und, wie sie sagen, einen ausgezeichneten Schatten und keinerlei Reizungssymptome erhalten. Burden hat einen guten Schatten mit 5 % Jodsilberlösung bekommen.

Bronner hält die Frage trotz dieser zahlreichen Kontrastmittel noch nicht für völlig gelöst. Barium verwirft er wegen der Sedimentierung, Bromnatrium wegen der dadurch verursachten, wiewohl vorübergehenden Reizung, Strontium wegen des zu schwachen Schattens und Umbrenal wegen seines hohen Preises. Lipiodol hat er nicht angewandt. Elfving, Frumkin und Franz haben sich ausschliesslich der Bromlösung bedient und konstatiert, dass sie einen guten Schatten gibt und nur ein vorübergehendes Brennen verursacht. In meinen Untersuchungen habe ich ausschliesslich 25 % Bromnatriumlösung benutzt, und meiner Ansicht nach hat dieselbe einen guten Schatten gegeben und auch bei Bildern der hinteren Urethra und der Blase nur ein vorübergehendes Brennen verursacht, obgleich ich bei den letzterwähnten keine Nachspülung angewandt habe, die Bronner als notwendig ansieht. Wie mir scheint, ist Bromnatriumlösung wegen ihrer mancherlei vorteilhaften Eigenschaften am meisten zu empfehlen.

Als Stellung ist die dorsoventrale angewandt worden (Uray und Pfister). Kurtzahn hat sich derselben Stellung bedient, aber er hat auf eine teilweise seitliche Stellung hingewiesen, wobei der Schatten der Urethra besser fällt. Baensch und Boeminghaus haben eine teilweise seitliche Stellung empfohlen mit maximaler Flexion des unterliegenden Beines in der Hüfte und vollständiger Extension des anderen Beines. Diese Stellung hat sich in der Praxis am allgemeinsten durchgesetzt (Elfving, Frumkin, Burden, Bronner). Dieselbe Stellung habe auch ich angewandt und sie bei der Röntgenuntersuchung vorteilhaft gefunden. Die meisten meiner Bilder habe ich von der rechten Seite bei maximaler Flexion des rechten Beines und Streckung des linken Beines unter 45° mit dem Becken aufgenommen. Zur Kontrolle habe ich auch Bilder von der linken Seite her angefertigt.

Manche anästhesieren die Urethra vor der Aufnahme des Röntgenbilds meist mit Cocain oder dessen Derivaten. Was die Anwendung von Cocain betrifft, sehen Heitz-Boyer und Marion einen Nachteil davon nur in frischen Fällen. Minet konstatierte unter 10,000 mit 3 % Cocainlösung vorgenommenen Anästhesien einen Todesfall und warnt vor der Anwendung des Cocains in Fällen, wo der Patient einen Herzfehler oder Arteriosklerose hat. Wolle man das Cocain durch Novocain ersetzen, so müsse man das letztere 6 %-ig geben. Für geeigneter hält Minet jedoch 4 ccm 6 % Novocain mit Zusatz von 1 ccm 1 % Cocainlösung. Desnos und Genouville haben Cocain zu gunsten des Novocains aufgegeben. Pavone hinwieder betrachtet das Cocain als das beste Urethra- und Blasenanästhetikum, und nach seiner Ansicht kann daneben der Vorsicht halber Morphin gebraucht werden und der Patient Ammoniakdämpfe einatmen. Schönfeld und Müller haben die Resorptionsfähigkeit der Urethra experimentell studiert und festgestellt, dass dieselbe nach der Sondierung oder einer anderen Reizung erhöht ist, und sie halten das Cocain nicht für ganz ungefährlich. Sie haben 1 Todesfall nach 5 % Alypininjektion (10 ccm) während 35 Minuten konstatiert. Schwarz hat auch einen Todesfall nach 2 % Tutocaininjektion (8 ccm) während 40 Minuten gefunden. Elfving hat 4 % Cocainlösung angewandt, ohne je irgendwelche Schädigungen zu beobachten. Bei meinen Untersuchungen habe ich meist 3—4 % Cocain (6—10 ccm) benutzt und niemals irgendwelche Nachteile bemerkt. Wenn ich die Patienten vor der Röntgenuntersuchung sondierte, habe ich sie

immer zuerst anästhesiert. Einige Patienten habe ich ohne Anästhesie untersucht, und da hat die Bromlösung nur ein mässiges und schnell vorübergehendes Brennen verursacht.

Das Instrumentarium bei der Aufnahme eines Urethrogramms ist, wie Bronner bemerkt, das denkbar einfachste: eine 100 ccm Spritze und eine Gummi- oder Metallspitze sowie ausserdem, was man im allgemeinen für eine eventuelle Anästhesie und Blasenspülung braucht. Die meisten Forscher haben bei der Aufnahme von Röntgenbildern eine Buckyblende benutzt. Das Urethrogramm ist am häufigsten bei der Einspritzung des Kontrastmittels aufgenommen worden, wobei 20—30 ccm Kontrastmittel für ein Bild der vorderen Urethra genügen, während die hintere Urethra nur als dünner Streifen hervortritt, wie alle Forscher haben konstatieren können. Wenn die hintere Urethra in grösserem Umfang zu Gesicht kommt, ist sie, wie Langer hervorhebt, pathologisch erweitert. Aus den von mir aufgenommenen Urethrogrammen geht dies deutlich hervor. Auf den so gewonnenen Urethrogrammen (Bronners Urethrographia anterior) kommen die Veränderungen der vorderen Urethra ausserordentlich deutlich zum Vorschein, aber der hintere Teil wird schlechter sichtbar. Frumkin ist das Verdienst der Röntgenmethode der hinteren Urethra zuzuschreiben. Er nahm seine Bilder während der Miktion auf, wobei die hintere Urethra in grösserer Ausdehnung und deutlich hervortritt. Dieses Verfahren (Bronners Urethrographia posterior) ist allgemeiner in Gebrauch gekommen. Fasiani hat alle seine Urethrogramme beim Urinieren aufgenommen und betrachtet seine Resultate als sehr gut. Bronner hat für die Urethrographia posterior 150—330 ccm und Langer und Wittkowsky 150—200 ccm Kontrastmittel eingespritzt, das der Patient hat entleeren müssen. Ich selbst habe bei der Aufnahme von Bildern anfangs, als ich nur die Urethrographia anterior anwandte, 25—50 ccm Kontrastmittel und später, als ich auch zur Urethrographia posterior griff, 100 ccm, in einigen wenigen Fällen 150 ccm in die Blase injiziert. Diese Mengen genügen meines Erachtens gut.

Haudek und Aronstam haben bei der Urethrauntersuchung auch die Durchleuchtung empfohlen, aber diese eignet sich, wie mir scheint, nur zum Studium der physiologischen Erscheinungen der Urethra. Da das Bild sowohl bei der Urethrographia anterior wie bei der Urethrographia posterior während der Einspritzung und andererseits während der Miktion aufgenommen werden muss,

wird das Durchleuchtungsbild fixiert und ist die Durchmusterung der feineren Einzelheiten viel besser.

Ein normales Urethrogramm zeigt, dass sich die Urethra gleichmässig gegen den Bulbus hin erweitert, wo sie ihre grösste Weite erreicht, und sich dann schnell verschmälert, so dass sie am Anfang der Pars membranacea bandförmig geworden ist, wie sie sich bis zur Blase fortsetzt. Die Schmalheit des Urethrogramms der Pars posterior rührt von dem Kontraktionszustand der hinteren Urethra her (Burden und Bronner), doch wirkt dazu auch mit, dass der Sphincter externus infolge seiner starken Kontraktion nur wenig Kontrastmittel in die hintere Urethra durchlässt. Die Intensität der Kontraktion des Sphincter externus ist bei der Aufnahme eines Urethrogramms deutlich zu bemerken: verhältnismässig bald nach dem Beginn der Einspritzung fühlt man ein deutliches, fast unüberwindbares Hindernis, ein in dieser Phase aufgenommenes Urethrogramm lässt erkennen, dass der Sphincter externus abrupt kontrahiert ist, und oft sieht man keinerlei Schatten in der hinteren Urethra. Wegen dieses Widerstands erweitert sich der Bulbus sehr beträchtlich (vgl. das Urethrogramm zu Fall 86 und 59, Fig. 29 und 20). Nach einer Weile lässt die Kontraktion nach, und das Kontrastmittel geht leicht in die Blase. Die Wand der Urethra ist unter normalen Verhältnissen völlig glatt (vgl. das Urethrogramm Fig. 1). Bei der Urethrographia posterior sieht man die einander gegenüberliegenden Einziehungen des Sphincter externus und internus im Urethraschatten. Die hintere Urethra ist auch in normalen Fällen etwas wechselnd erweitert. In den von mir aufgenommenen Urethrogrammen erscheint sie weiter als in Bronners Normalurethra (vgl. das Urethrogramm Fig. 2). Die vordere Urethra sieht in den beim Urinieren aufgenommenen Urethrogrammen unregelmässiger und viel schmäler als normalerweise aus, weshalb die Urethrographia posterior meiner Ansicht nach bei röntgenologischer Untersuchung der Urethra nicht allein angewandt werden darf. Die Urethrogramme Bronners verleihen meiner Auffassung in dieser Beziehung eine sehr gute Stütze. Die Bedeutung der Urethrographia posterior ist in Fällen, wo die Striktur im Endteil der Pars bulbosa oder in der hinteren Urethra liegt und bei der Urethrographia anterior undeutlich hervortritt, ausserordentlich gross, denn die Strikturstelle kommt in diesen Fällen deutlich zu Gesicht. Das Urethrogramm zu Fall 78 (Fig. 26) gibt als Strikturstelle ganz den Endteil der Bulbosa an der Grenze

der Membranacea an, aber dennoch tritt die Striktur etwas undeutlich hervor. In dem beim Urinieren aufgenommenen Urethrogramm bemerkt man bei den beiden Sphinktern die Einziehungen, die hintere Urethra erscheint erweitert, und die Striktur kommt deutlich im Endteil der Bulbosa zu Gesicht (Fig. 27).

Umfassendere Urethrogrammserien von traumatischen Strikturen kommen in den mir bekannten Veröffentlichungen nicht vor, indessen tritt die traumatische Striktur in so mannigfaltigen Gestalten auf, dass der gewöhnlich wiedergegebene Strikturtypus, bei dem im Urethraschatten die kräftigen einander gegenüberliegenden Einziehungen zu sehen sind, zwischen denen der Schatten dünn und schmal ist, nur einen kleinen Teil der traumatischen Strikturen repräsentiert. Der letzterwähnte Strikturtypus findet sich: 1) bei den mit Kompressen behandelten Strikturen (Fall 104, Urethrogramm Fig. 36), 2) bei den mit Verweilkatheter behandelten Strikturen (Fall 1, Urethrogramm Fig. 3) und 3) nach Urethroraphie und Resektion (Fall 74, 115, 114, Urethrogramme Fig. 22, 49 und 51).

In den zahlreichen Urethrogrammen, die veröffentlicht worden sind, habe ich nicht den meines Erachtens recht typischen zirkulären Strikturtypus gesehen, bei dem die Urethrastümpfe etwas seitlich festgewachsen sind. Eine solche Striktur entsteht meist bei den Rupturen I. und II. Grades (Fall 4, 8 und 21, Urethrogramme Fig. 6, 7 und 8) oder auch nach Urethroraphie (Fall 57 und 59, Urethrogramme Fig. 19 und 20), bisweilen auch nach Resektion (Fall 92, Urethrogramm Fig. 40). Durch starke Dislokation der Stümpfe ergibt sich der sehr schwere Strikturtypus des Falles 109 (Urethrogramm Fig. 45).

In sehr wenigen Fällen ist die Striktur lang (vgl. die Urethrogramme zu den Fällen 113 und 125, Fig. 37 und 39).

Von besonderer Wichtigkeit ist, wie ich oben gezeigt habe, die röntgenologische Untersuchung beim Studium der Urethraerweiterungen (S. 44). Von der Genauigkeit des Urethrogramms in dieser Hinsicht zeugt das Urethrogramm zu Fall 85, Fig. 33, in dem das kleine Divertikel sehr scharf hervortritt. Von dem Patienten konnte ich nach einer mehrmonatlichen Pause ein Kontrollbild aufnehmen, und dieses entsprach völlig dem zuerst aufgenommenen.

Ferner kann die Röntgenuntersuchung mit Vorteil bei Urethrasteinen, Fisteln, Tumoren und anderen Affektionen angewandt werden. Oben habe ich sie mehrfach bei der Urethrauntersuchung

und -behandlung verwertet. Die Bedeutung der Urethrographie ist schon heute gross, aber sie wird fortgesetzt zunehmen, denn sie entspricht den Anforderungen, die man an eine gute Untersuchungsmethode stellen darf: 1) sie ist technisch leicht, 2) sie strengt den Patienten nicht an, 3) sie ist zuverlässig, 4) sie ergänzt in ausgezeichneter Weise die anderen Untersuchungsmethoden und gibt ein anatomisch genaues Bild von den Veränderungen, 5) ihre Anwendung ist ausgedehnt (nur bei frischen Rupturfällen ist sie nicht zu benutzen), sie eignet sich für die meisten solchen Fälle, bei denen die anderen Untersuchungsmethoden ausgeschlossen sind.

Diagnose.

Ich beschränke mich im folgenden darauf, hauptsächlich den Unterschied zwischen den traumatischen und gonorrhoischen Strikturen zu behandeln. Eine sehr grosse Bedeutung besitzt in diesen Fällen natürlicherweise die Anamnese, die meist volle Aufklärung bietet. Indessen kommen auch Fälle vor, in denen beide Strikturen zugleich auftreten (z. B. Urethrogramm zu Fall 108, Fig. 44). Die Sondenuntersuchung kann in diesen Fällen die weichere gonorrhoische von der härteren Narbenstriktur unterscheiden, sind aber die Strikturen kräftiger, so ist die Beurteilung ausserordentlich schwierig. Die Röntgenuntersuchung bietet bei der Entscheidung der Frage eine gute Handhabe. In dem vorerwähnten Urethrogramm sieht man zwei zirkuläre Strikturen, von denen die eine in der Pars cavernosa und die andere im Endteil der Pars bulbosa liegt. Bei der ersteren ist der Urethraschatten sowohl vor als hinter ihr verschmälert, ihre Wand leicht geschlängelt, die einander gegenüberliegenden Einziehungen haben einen gebogenen Boden. Die Art dieser Striktur und ihre Umgebung deuten auf eine gonorrhoische Striktur, obwohl man sagen muss, dass sie nicht zu den typischsten Vertretern ihrer Gattung gehört. In der weiter hinten liegenden Striktur haben wir einander gegenüberliegende Einziehungen mit spitzem Boden und zwischen ihnen eine bedeutend verdünnerte Urethra, entsprechend dem Typus der traumatischen Striktur. Die traumatische Striktur habe ich im vorhergehenden charakterisiert, und ich hebe nur einige der erwähnten Umstände hervor: Zu beiden Seiten der Striktur ist die Urethra im allgemeinen gesund und elastisch. Die Wand der Urethra erscheint im Urethraschatten glatt, nur die sehr schwer und lange behandelten

Fälle machen eine Ausnahme. Die Striktur ist fast ausnahmslos kurz und scharf gegen ihre Umgebung abgegrenzt. Die Striktur ist von sehr wenigen Fällen abgesehen zirkulär. Die Richtung der Urethra verändert sich oft bei der Striktur infolge der Deviation der Stümpfe.

Die Umgebung der gonorrhoischen Striktur ist, wie alle Forscher hervorgehoben haben, verändert. Das erkennt man röntgenologisch an der Unebenheit der Ränder des Urethraschattens und an der oft vorkommenden geringen Schlängelung (Urethrogramm Fig. 55). Die Ausdehnung des Urethraschattens verändert sich, er verschmälert sich gleichmässig nach der Pars bulbosa hin, wo, wie alle konstatiert haben, die gonorrhoische Striktur am häufigsten auftritt. Der Urethraschatten erhält dadurch eine recht charakteristische Form (vgl. Urethrogramm Fig. 55). Die Striktur ist äusserst selten kurz, aber recht oft $^1/_2$—2 cm lang. Ihre Ränder sind unscharf begrenzt, unregelmässig. Der Teil hinter der Urethra erweitert sich ebenfalls bei diesen Strikturen recht bedeutend (Urethrogramm Fig. 56). Von diesem Haupttypus weicht die gonorrhoische Striktur ab, die in derselben Urethra zu mehreren auftritt. In einem von mir aufgenommenen Urethrogramm konstatierte ich 5 isolierte Strikturen und fand die Ränder des Urethraschattens überall sehr uneben. Zu den Ausnahmen gehören auch solche Fälle, in denen die Striktur sehr lang ist (in einem Urethrogramm 11 cm) oder die ganze Urethra in eine schmale Röhre verwandelt ist.

Die gonorrhoischen Veränderungen sind so charakteristisch, dass ihre Unterscheidung von den anderen Strikturen röntgenologisch im allgemeinen leicht ist. Bei der Diagnose der Urethrastrikturen gibt die Urethrographie so ausgezeichnete und aufschlussreiche Resultate, dass ihre Anwendung nicht nur wünschenswert, sondern sogar notwendig ist.

Prognose.

Ich berühre hier nur die Krankenhausprognose, um später auf die Beurteilung der Dauerergebnisse zurückzukommen. Zu der Striktur gesellen sich oft eine Anzahl Komplikationen, die stark auf die Ergebnisse der Behandlung sowohl im Krankenhaus als auch später einwirken. Der Allgemeinzustand, die Eiterungsprozesse, die in den Harnwegen fortgeleitete Infektion, die Urämie, die Steine, der Restharn, das Funktionsvermögen der Niere usw.

sind Faktoren, die bei der Beurteilung der Prognose in Betracht zu ziehen sind.

Von den 43 behandelten Fällen konnten als konvaleszent 36 (83.7 %), als gebessert (d. h. fortgesetzter Behandlung bedürftig oder neu aufgenommen) 5 (11.6 %) und als gestorben 2 (4.7 %) abgeführt werden. Die Todesursache war bei Fall 94 Paralysia cordis zwei Wochen nach der Urethrotomia interna, und Fall 101 hatte bei der Aufnahme in das Krankenhaus eine schwere Pyelonephritis, dazu hatte die langwierige vollständige Vernachlässigung der Pflege die Nierenfunktion dermassen verschlechtert, dass auf die Resektion ein urämischer Zustand folgte, an dem der Patient starb.

D. Behandlung der Urethrastrikturen.

1) Konservative Behandlung.

Fortgesetzt spielt die Sondenbehandlung bei den Urethrastrikturen, besonders allerdings bei den gonorrhoischen Strikturen, eine hervorragende Rolle. Gegenüber den traumatischen Strikturen ist die Behandlungsmethode bekämpft worden. Pasteau hat die Sondenbehandlung ganz aufgegeben. Petroff und Cholzoff halten sie wegen der „ewigen Patienten" für schlecht. Nelken findet auch die kallösen Perinealstrikturen nur operativer Behandlung fähig. Pels-Leusden schaltet die langsame Dilatation als zeit- und geldraubend in der Praxis aus, empfiehlt aber eine schnelle Erweiterung. Casper andererseits betrachtet die Sondenbehandlung als gut, wenn die Sondierung gut und lange genug ausgeführt wird. Nach seiner Meinung können dadurch 90—95 % aller Strikturen geheilt werden. Hyman befürwortet die Sondenbehandlung, aber bei traumatischen Strikturen könne sie leichter misslingen.

Die Sondenbehandlung gilt deswegen als schlecht, weil damit unsichere Resultate erzielt werden. Es ist auch klar, dass dadurch die bei traumatischen Strikturen auftretenden organischen Veränderungen nicht beseitigt werden können, aber die Form und Ausdehnung der Striktur kann geändert werden. In dem von mir bearbeiteten Material ist die Sondenbehandlung recht oft zur Anwendung gekommen. Die Resultate werden aus der folgenden Tabelle ersichtlich, in der auch die Resultate der operativ Behandelten angeführt sind.

TABELLE IX.

Die Behandlung der Urethrastrikturen.

Behandlungsmethode	Anzahl	Komplikationen			Entlassen		
		Fistel	Pyelitis	sonstige	konval.	gebessert	†
Sondenbehandlung	15	1		2	13	2	
Urethrot. interna	3				2		1
Urethrot. externa	4	1	1	1	3	1	
Resectio strictur.	20	10	1	3	17	2	1
Sonstige Behandlung	1					1	
Summa	43	12	2	6	35	6	2

Die in den Krankenhäusern angewandte Sondierungsmethode ist hauptsächlich die langsam erweiternde gewesen. Wenn die Striktur kräftig war, wurde anfangs oft eine filiforme Sonde und eine dünne Sonde à demeure und bei fortschreitender Erweiterung bisweilen auch ein Katheter à demeure benutzt. Auf diese Weise ist es mit Erfolg weitergegangen. Zu Beginn der Sondierung wurde eine halbharte Sonde genommen und sobald wie möglich zu den Metallsonden gegriffen, von denen meistens eine solche vom Modell Beniquè zur Anwendung kam. Die Sondierung wurde jeden zweiten Tag wiederholt und gewöhnlich bis zu Nr. 50—52, vereinzelte Male bis zu Nr. 60 fortgesetzt, und mitunter haben 44—48 genügen müssen. Die dickeren Sonden wurden mehrmals nacheinander eingeführt, bis sie leicht hineingingen, ehe der Patient aus dem Krankenhaus entlassen wurde. Während des letzten Jahres wurden die Behandlung und ihre Resultate mit Röntgen kontrolliert, was in diesen Fällen auch wünschenswert und notwendig ist. Während der Behandlung wurde dem Patienten fast ausnahmslos Salol oder Urotropin oder, im letzten Jahr, intravenös Cylotropin gegeben.

Von den so behandelten 15 Fällen sind 13 als konvaleszent und 2 (Fall 75 und 93) als gebessert entlassen worden. Auf die Ursache zu dem Misslingen des ersten dieser beiden Fälle habe ich früher hingewiesen (vgl. das Kapitel über die Rupturen, S. 33). Obwohl die Urethra vollständig erweitert werden konnte, so dass sich das Zystoskop einführen liess, hat die Sondenbehandlung doch keine dauernden Resultate geliefert. Der Patient bekam später Blasensteinbeschwerden, weswegen er im Mariakrankenhaus behandelt wurde. In Fall 93 wurde durch Sondenbehandlung eine

dauernde Erweiterung der Urethra erzielt, und der Patient war die letzten 10 Jahre arbeitsfähig und gesund, wird aber zurzeit wegen einer Pyelonephritis behandelt. Durch die Urethra gehen die Sonden 18—20 leicht. Von den Behandelten ist in das Krankenhaus wegen einer rezidivierenden Striktur zurückgekehrt Fall 113, bei dem ein gutes Resultat erzielt wurde (vgl. Fig. 37—38).

Die in Frankreich viel gebrauchte elektrolytische Behandlung ist bei uns nicht zur Anwendung gekommen.

Auf den Vergleich und die Beurteilung der Dauerresultate werde ich später zurückkommen.

2) Operative Behandlung.

Als hauptsächliche operative Behandlungsmethode hat die Resektion und danach die zirkuläre Urethroraphie mit Benutzung des Verweilkatheters gedient. Fall 109 wurde mit Urethroraphie und Blasenfistel operiert und Fall 105 ohne Katheter behandelt. Als sonstige Operationsverfahren wurden die Urethrotomia externa und interna benutzt. Bei einem Patienten (Fall 21) wurde nur eine Inzision wegen eines paraurethalen Abszesses gemacht.

Von den 28 operativ behandelten Fällen wurden 22 als konvaleszent, 4 (Fall 21, 116, 120 und 121) als gebessert und 2 (Fall 94 und 101) als gestorben abgeführt. Die Todesfälle habe ich oben im Zusammenhang mit der Prognose (S. 53) berührt. Was die als gebessert entlassenen Fälle anlangt, erhielt Fall 21 keine eigentliche Strikturbehandlung, weil er das Krankenhaus verliess. Fall 116 gestaltete sich wegen der zur Ruptur hinzutretenden Osteomyelitis in bezug auf die Behandlung sehr schwierig, und der Patient musste wiederholt im Krankenhaus liegen. Er war jedoch 1893—1918 völlig arbeitsfähig und gesund, dann beschädigte er sich bei einem Fall und zog sich dabei eine Blutung aus der Urethra zu. Die Beschwerden verschlimmerten sich hiernach schnell, es wurde an dem Patienten eine Urethrotomia externa vorgenommen, aber wegen der Länge der Striktur und der Narbenmassen von einer Resektion Abstand genommen und eine Zystostomie ausgeführt. Auf Bitten des Patienten wurde später eine Resektion gemacht, wobei sowohl ein Verweilkatheter als eine Blasenfistel zur Anwendung kam. Patient konnte auch nach den Operationen nicht ordentlich urinieren, weshalb eine persistierende

Blasenfistel angelegt werden musste. Die Fälle 120 und 121 gehören wie der zuletzt erwähnte zu den Pelvisfrakturen. Bei beiden wurde früher eine Blasenfistel angelegt, aber eine perineale Operation war misslungen. Fall 120 hatte sich 14 Jahre mit einer Blasenfistel beholfen, weshalb die Resektion äusserst mühsam war und trotz mehrerer Operationen kein dauerndes Resultat erzielt wurde. In Fall 121 wurde nach langwieriger Behandlung ein stationärer Zustand erreicht, und Patient kann jetzt frei urinieren, doch ist der Harn infiziert.

Ausser diesen Fällen ist wegen einer rezidivierenden Striktur Fall 12 wiederaufgenommen worden, der mitten in der Sondenbehandlung das Krankenhaus verliess.

Was die verschiedenen Operationsmethoden betrifft, ist die Urethrotomia interna bei traumatischen Strikturen wenig zur Anwendung gekommen. Pasteau und Hyman weisen sie ganz ab. In meinem Material ist sie auch recht selten (3 mal) angewandt worden, dabei ist ein Fall (94) an einer Paralysia cordis gestorben, so dass er nicht auf das Konto der Behandlung gesetzt werden kann. Da die traumatische Striktur fast ausnahmslos zirkulär ist, kann die Urethrotomia interna positive Resultate geben, aber sie setzt eine gute Nachbehandlung voraus. Die Möglichkeit von Rezidiven ist jedoch gross.

Die Urethrotomia externa ist als solche heutzutage aufgegeben, und sie wird vorgenommen, wenn sonst nichts zu machen ist. Man kann dazu bei schweren Strikturen in der Pars membranacea gezwungen sein. Die Zahl der mit ihr operierten Fälle ist in meinem Material, wie die Tabelle zeigt, recht gering, und die Resultate sind nicht befriedigend. In 2 solchen Fällen (88 und 116) wurde kein gutes Ergebnis erzielt.

Der geeignetste operative Eingriff ist bei den traumatischen Strikturen zweifelsohne die Resektion. Eine eingehende Beschreibung der Operation will ich hier nicht geben, sie findet sich in allen Lehrbüchern, und nur einige Details seien berührt.

Das allgemeine Bestreben ist gewesen, eine zirkuläre Sutur auszuführen, die nicht die Schleimhaut umfasst. Die von König vorgeschlagene Teilsutur ist noch von Pels-Leusden befürwortet worden. Wie bei der Behandlung der Urethrarupturen hat sich die Aufmerksamkeit auch bei den Resektionen auf den Katheter und seine Anwendung konzentriert. Der Katheter ist in erster Linie für die Misserfolge und die späteren Strikturen verantwort-

lich gemacht worden. Die meisten Forscher lehnen den Katheter ab, und beispielweise Boeminghaus begründet dies folgendermassen: Der Katheter wirkt als Fremdkörper reizend auf die Urethra, besonders auf die Suturstelle, indem er Urethritiden verursacht. Er vermag die Blase nicht vollständig zu entleeren, vielmehr erzeugt der zurückgebliebene infizierte Harn eine Reizung des Sphincter internus und Blasenkrämpfe (Stutzin). Es fliesst infizierter Harn längs des Katheters hin und ruft Eiterungsprozesse hervor, wodurch das Resultat, das auf einer eiterfreien Heilung beruht, unsicher wird. Nach Boeminghaus muss der Harn auf anderem Wege abgeführt werden, und dabei kommt nur die Blasenfistel in Betracht. Die in Frankreich gebräuchliche Urethrafistel oberhalb der Strikturstelle (Poncet, Marion, Heitz-Boyer u. a.) ist nur bei Strikturen in der vorderen Urethra anwendbar, und eine solche Hilfsfistel kann neue Strikturen verursachen.

Anhänger der suprapubischen Fistel gibt es viele: Rochet, Marion, Legueu, Salleras Pagés, Gardini, Seres, Stutzin, Petroff, Cholzoff, Pasteau, Iselin, Kidd u. a.

Es ist jedoch offenbar, dass die verderbliche Einwirkung des Katheters übertrieben worden ist. Es ist nicht zu leugnen, dass der Katheter als Fremdkörper reizend wirkt und Urethritiden hervorruft, aber doch in bedeutend geringerem Masse, als man hat behaupten wollen. Schwere Urethritiden sind in meinem Material nicht aufgetreten, leichtere kommen oftmals vor. Die Urethritiden verursachen im allgemeinen keine erheblicheren Veränderungen in der Wand der Urethra, das beweist mein Material, in dem sich unter meinen über 40 Urethrogrammen nur einige wenige finden, in denen die Urethra als Ganzes verändert ist (vgl. Fig. 24, 35 und 48). Aber z. B. in Fall 114, wo der Katheter ungefähr ein Jahr eingeführt war, zeigen sich keine Veränderungen in der Urethrawand, wie solche auch in Fall 115 vermisst werden, in dem der Katheter 2 Monate liegen blieb (Fig. 52 und 50).

Die Harninfektionen nach Katheterismus sind relativ leicht gewesen, und Borwasser-, Höllenstein- und Oxycyanatspülungen genügen zu ihrer Behandlung. Wahrscheinlich ist, dass die mit einer Blasenfistel behandelten Fälle in entsprechendem Masse infiziert werden. Bei der genaueren Beurteilung der Endresultate werde ich die Harnvariationen bei der Katheterbehandlung näher berühren.

Die Anbringung einer Blasenfistel ist notwendig in Fällen,

wo am Perineum schwere Eiterungen und Fisteln auftreten, oder in solchen, wo nach der Striktur eine so schwere Pyelonephritis gefolgt ist, dass der Patient keine radikale Operation aushält.

Der Kernpunkt der Frage ist: bilden sich in den mit Blasen- oder Perinealfistel operierten Fällen weniger Strikturen als in den mit dem Katheter behandelten? Marion behauptet, dass man bei den nach seiner Methode operierten nicht einmal eine Nachsondierung braucht. Nach Pasteaus Ansicht fehlen einer Operation, bei der der Harn nicht durch eine Perineal- oder eine Blasenfistel abgeleitet wird, die Voraussetzungen zu einer guten Heilung, denn nach dem Katheterismus komme immer eine Striktur und werde nur eine relative Heilung erzielt, und die Gesundheit des Patienten beruhe ganz und gar auf der Sondierung. Dagegen würden mittels der Harnableitung gute Erfolge gewonnen, die sowohl anatomisch als funktionell erstklassig und von der Dilatierung unabhängig seien. Zur Stütze seiner Behauptung führt Pasteau eine Serie von Fällen an, in der das Ergebnis der Operation in 1 Fall schlecht, in 3 Fällen unsicher und in 11 gut war. In dem schlechten Fall, der Legueu gehörte, ist ein technischer Fehler ausgeschlossen. Da hielten die Suturen nicht, sondern es musste von neuem operiert werden. Es scheint also wahrscheinlich, dass die obenerwähnte Möglichkeit bei grösseren Resektionen nahe liegt. Unter den auf dieselbe Weise operierten Fällen der Veröffentlichung von Klopfer wurde in 24 von 27 ein gutes Resultat erzielt. Petroff erhielt unter 11 Fällen 9 gute Resultate, und Marion hatte bei 42 Fällen 2 mal einen Misserfolg zu verzeichnen. Die Ergebnisse sind also auf Grund dieser Veröffentlichungen recht gut gewesen. Stutzin, der ebenfalls dieselbe Operation versucht hat, ist nicht zu gleich guten Resultaten gekommen. Er hat bisweilen eine vermittelnde Methode angewandt, indem er den Harn durch eine Blasenfistel ableitete, aber trotzdem einen Katheter einlegte. In meinem Material ist einmal (Fall 116) auf diese Weise operiert worden.

Bei den Fällen meines Materials wurde zweimal die Urethroraphie mit Blasenfistel angewandt. Bei Fall 122 geschah dies nach einer Ruptur, aber die Suturen gaben nach, der Abstand der Stümpfe wurde $1^1/_2$ cm, was bei der Strikturoperation konstatiert wurde. Fall 109 wurde wegen einer Striktur nach dieser Methode operiert, und das Resultat war sehr gut. Zweimal wurde eine Urethroraphie ohne Katheter vorgenommen: bei Fall 113 bildete sich danach eine schwere Striktur, derentwegen der Patient im Krankenhaus

war, und bei Fall 105 entstand eine leichte zirkuläre Striktur, die keinerlei Nachteile mit sich bringt (vgl. Fig. 37 und 42). Andererseits wurden auch durch Resektion und Verweilkatheter sehr gute Ergebnisse gewonnen. Bei Fall 106 (vgl. Fig. 43) kann gerade die Suturstelle angegeben werden, aber eine Striktur ist nicht vorhanden, und bei Nr. 115 findet sich eine leichte Striktur (vgl. Fig. 49), ebenso tritt auch bei Fall 96 eine sehr leichte zirkuläre Narbe an der Suturstelle auf, die nicht im geringsten stört (Fig. 41).

Meine Fälle sprechen mithin sowohl für als gegen den Katheter, aber sicher dürfte sein, dass man in den mit Katheterismus behandelten Fällen ausgezeichnete Resultate erzielen kann und dass andererseits auch die Weglassung des Katheters die Möglichkeit von Strikturen nicht ausschliesst.

Auf einige Einzelheiten der Technik und der Behandlung sei besonders hingewiesen. Bei den Operationen ist in zunehmendem Masse der Bogenschnitt zur Anwendung gekommen (6 Bogenschnitte gegen 14 Schnitte in der Mittellinie). Der Bogenschnitt bietet auch, wie ich oben im Zusammenhang mit den Rupturen bemerkte, besonders bei der Operation von Strikturen im Endteil der Bulbosa und in der Membranacea gute Aussichten, wenn aber eine grössere Resektion vorzunehmen und die Urethra mehr zu mobilisieren ist, genügt der Bogenschnitt nicht, sondern muss zum Schnitt in der Mittellinie gegriffen werden. Der letztere gewährt in der hinteren Urethra nicht genügend Raum.

Die Wunde ist nach der Operation oft ganz exakt geschlossen worden oder es wurde ein kleiner Drain oder ein Tampon darin gelassen. Nach der Operation sind zwar Fisteln entstanden, aber sie haben sich leicht geschlossen. Alle Patienten wurden im Krankenhaus sondiert, doch haben die meisten später alle Pflege vernachlässigt.

Wie oben mehrfach erwähnt wurde, ist die traumatische Striktur kurz und als Resektionsfall geeignet (Burckhardt, Sauer u. a.). Die Stümpfe lassen sich leicht mobilisieren und aneinander nähen, und auch die grösseren Defekte können durch Mobilisation gedeckt werden, wie mehrere Forscher (Boeminghaus, Petroff, v. Hacker, Beck, Sick, Sudeck) hervorgehoben haben. Boeminghaus empfiehlt folgendes Verfahren: zuerst Resektion und Mobilisation; wenn dies nicht genügt, Ekehorns Penismobilisation, und wenn man damit nicht zum Ziel kommt, Plastik nach der Methode von Budde. Meines Erachtens ist dieses Programm sehr gut.

Ausserordentlich reich ist die Literatur der letzten Zeit an verschiedenartigen plastischen Methoden, die nach der Ansicht von Boeminghaus, Viderøe und Petroff keine guten Resultate geben. Nach dem letztgenannten Forscher ist es für die Entwicklung nicht günstig, dass sich das Interesse den Plastiken sowie den Mobilisationen zugewandt hat, von denen diese jedoch nützlicher und ergiebiger seien. Wie aus meinen obigen Ausführungen hervorgeht, sind Plastiken nur in sehr wenigen Ausnahmefällen bei traumatischen Strikturen erforderlich, weshalb ich sie nur kurz streife.

Die Transplantationsmethoden sind dreierlei Art: Autotransplantationen, Homoiotransplantationen und Heterotransplantationen. Von diesen gibt die erste die besten Resultate, und die letzte ist die unsichersten. Mit allen diesen Methoden hat man Erfolge buchen können.

Das Transplantationsmaterial ist unter diesen Umständen bunt gewesen: Haut (Thiersch, Rochet, Nove-Jasserand, Budde, Gayet, Fischer und Deutsch), Tractus iliotibialis (Levit), Vene (Tanton, Eiselsberg, Schäfer, Remete und Mühsam), Blinddarm (Lexer, Streisler), Ureter (Schmieden), Vaginaschleimhaut (Legueu und Seres), Tieraorta (Legueu), um die wichtigsten zu erwähnen.

In meinem Material wurden einige Transplantationsversuche gemacht, aber das Ergebnis war schlecht. In Fall 124 wurde Rectumschleimhaut versucht, doch wurde sie trotz ihres breiten Stilus gangränös. Der Fall wurde mit Urethramobilisation zu einem befriedigenden Resultat gebracht. In Fall 36 wurde versucht, den Urethradefekt nach Thiersch zu decken, indessen wurde der Streifen brandig. Dieser Fall wurde mit dem Verweilkatheter behandelt, der Defekt und die Fistel heilten, und, wie ich schon früher bemerkte, hat sich der untere Rand recht glatt gestaltet.

VII. Die gewöhnlichsten Komplikationen und ihre Behandlung.

Da die in Verbindung mit Rupturen und Strikturen auftretenden Komplikationen grösstenteils dieselben sind, ist es meines Erachtens am vorteilhaftesten, sie zu gleicher Zeit zu behandeln.

Von den Komplikationen ist die gewöhnlichste der Abszess, der in Verbindung mit 6 konservativ und 7 operativ behandelten Rupturen aufgetreten ist und sich 3 mal bei der Aufnahme in das Krankenhaus an Strikturen angeschlossen hat. Als schwere Harninfiltration ist er 9 mal vorgekommen. Eine ausgedehnte Inzision hat zu guten Resultaten geführt, und nur in Fällen, wo sich neben dem Abszess eine Osteomyelitis gebildet hat, ist die Behandlung ausserordentlich mühsam geworden. Unter diesen Fällen wurden in 75 und 116 keine endgültig guten Ergebnisse erzielt. Zwar war Fall 75 bei der Nachuntersuchung subjektiv symptomfrei, aber bei der objektiven Untersuchung ging die Sonde nicht hindurch, und besonders das Urethrogramm (Fig. 23) zeigt eine Striktur, bei der kein dauernd gutes Resultat zu erwarten ist. Fall 116 bedingte mehrere Operationen (Sequestrotomien), nach denen der Patient 25 Jahre lang arbeitsfähig war, doch wurde beim Wiederkehren der Strikturbeschwerden durch die spätere Behandlung kein dauerndes Ergebnis mehr gewonnen, sondern es musste bei einer Blasenfistel bewenden bleiben. Die Grundursache beider Fälle liegt, wie mir scheint, neben dem schweren Trauma in der Behandlung mit dem Verweilkatheter, die sich nicht für schwerere Rupturen in Verbindung mit Pelvisfrakturen eignet.

Septisch entwickelte sich der Zustand 3 mal (Fälle 41, 69 und 77), wobei die Behandlung ineffektiv war; die Fälle gingen zum Exitus letalis.

Nach den Abszessen bildet sich recht oft eine Fistel, und solche Fälle weist mein Material 14 auf. Postoperative Fisteln ohne vorhergehenden Abszess sind 33 mal vorgekommen. Die

auf beiderlei Weise entstandenen Fisteln sind leicht geheilt und haben nur in wenigen Fällen eine Spezialoperation erfordert. Von den perinealen Fisteln sind die Fälle 31, 82, 102 und 107 exzidiert worden. Von den Blasenfisteln wiederum haben die Fälle 12, 38, 114, 120, 121 und 124 eine besondere Operation notwendig gemacht. Bei keiner von beiden Arten bedurfte es grösserer Plastiken. Die Behandlung hat in Dilatierung und Verweilkatheter bestanden.

Die Urethraldivertikel rühren teilweise von paraurethralen Abszessen her. Ihren Entstehungsmechanismus habe ich früher besprochen (vgl. S. 44 und Fig. 23, 30, 31, 51, 52, 53 und 54). Von ihnen sind 2 (Fall 82 und 114) bedeutender, und 1 (Fall 75) ist ganz im Anfang. Ausserdem findet sich in meinem Material eine von dem Abszess unabhängige, hinter einer Striktur liegende Erweiterung (Fall 99), die eine Operation erforderte, bei der ein Teil der Urethraerweiterung reseziert und ein gutes Resultat erhalten wurde. Im Urethrogramm zu Fall 85 (Fig. 33) ist ein kleines bedeutungsloses Divertikel zu konstatieren, das wegen der Genauigkeit der röntgenologischen Untersuchung erwähnt zu werden verdient.

Die Zystitiden, Pyelitiden und Pyelonephritiden stellen eine wichtige Gruppe von Komplikationen dar.

Eine leichtere Zystitis kommt in den Rupturfällen öfters vor, aber sie ist mit Borwasser- und Lapisspülungen leicht zu behandeln gewesen, so dass der Harn in etwa 75 % der Fälle bei der Entlassung aus dem Krankenhaus klar war. Die von Stutzin erwähnten Blasenkrämpfe sind nicht vorgekommen. Pyelitische und pyelonephritische Anfälle sind im Krankenhaus selten aufgetreten (Fall 29, 38 und 74), und in Fall 114 entwickelte sich eine schwere Pyelonephritis. Zur Behandlung wurde Salol und Urotropin und in letzter Zeit Cylotropin intravenös angewandt.

In Verbindung mit Strikturen sind die Pyelitiden und Pyelonephritiden recht häufig, und zwar sind sie in 19 Fällen vorgekommen. Mehrere von ihnen befinden sich im chronischen Stadium, und obwohl die Resektion gut gelungen ist, bleibt der Harn trotz aller oben erwähnten Behandlung infiziert. Wenn derartige Patienten, die von ihrer Harninfektion meist keinerlei Beschwerden haben, die Nachbehandlung völlig vernachlässigen, erscheint der Harn auch bei den späteren Untersuchungen infiziert.

Ein urämischer Zustand wurde in einem Fall (101) konstatiert, in dem die Resektion für den schlechten Zustand des Patienten ein zu radikaler Eingriff war und der zum Exitus letalis ging.

Epididymitis ist 5 mal vorgekommen. Einmal wurde dabei intraskrotale Kochsalzinjektion angewandt, in den übrigen Fällen ging sie mit Eisbeutel oder Kompressen vorbei.

Steine wurden 6 mal konstatiert, wovon 5 (Fall 70, 75, 82, 112 und 121) Blasensteine und 1 (Fall 114) Urethrastein. Der letztere ist wahrscheinlich ursprünglich ebenfalls ein Blasenstein gewesen. Seine Extraktion erfolgte leicht durch die Blase.

Im Zusammenhang mit den Komplikationen sind füglich solche Fälle zu erwähnen, in denen die postoperative Katheterisierung aus der einen oder anderen Ursache nicht gelang, sondern eine neue Operation erforderlich wurde. Von den Urethrarupturen mussten die Fälle 44, 53 und 74 von neuem operiert werden, und in Fall 70 musste zweimal eine retrograde Katheterisierung vorgenommen werden. In Fall 44 hatten die Suturen teilweise und in Fall 53 vollständig versagt, und der proximale Stumpf hatte sich nach hinten verzogen. Unter den offenen Verletzungen musste bei Fall 82 zweimal eine Urethroraphie ausgeführt werden, bevor ein Resultat erzielt wurde. Die Behandlung wurde erschwert durch Eiterungsprozesse, Steinbildungen und vor allem eine Rektalfistel, die ebenfalls zweimal operiert werden musste. Von den Strikturen brauchte nur Fall 114 von neuem operiert zu werden.

Diese Ziffern sind nicht höher als bei PASTEAU, denn er musste von 11 Fällen 3 von neuem operieren, weil sich kein Katheter einführen liess.

VIII. Dauerergebnisse der Behandlung der Urethrarupturen und der traumatischen Urethrastrikturen im Licht der Nachuntersuchung und Richtlinien ihrer Behandlung auf Grund der Resultate der Krankenhausbehandlung und der Nachuntersuchung.

Die Dauerergebnisse der Behandlung.

Wie oben erwähnt, habe ich über 95 (79.8 %) von 119 am Leben gebliebenen Fällen Angaben erhalten. Von diesen habe ich selber 41 (34.5 %) untersucht, von Kollegen wurden untersucht 3 (2.5 %), von den Patienten selbst oder ihren Angehörigen Nachrichten eingesandt über 19 (15.9 %) und als verstorben angegeben 32 (26.9 %). Über 24 Patienten (20.2 %) habe ich keine Mitteilungen erhalten können.

Die Frage, wann ein solcher Patient als gesund zu betrachten ist, wird von den Forschern verschieden beantwortet. Burckhardt definiert die Erfordnisse wie folgt: a) die Urethra muss konstant normale Weite haben, b) der Harn muss normal sein, c) alle entzündlichen Prozesse müssen geheilt sein, und d) im endoskopischen Bild darf die Zentralfigur nicht klaffend sein. Pasteau beurteilt die Heilung entweder als relativ, wenn sich eine leichte Striktur ohne Schwierigkeit erweitern lässt, oder als absolut, wenn sowohl anatomisch als funktionell ein vollkommenes Resultat erzielt ist. Er betont, dass bei postoperativen Strikturen eine für die Sonden 12—14 permeable Striktur die Anforderungen in funktioneller Hinsicht erfüllen kann. Als ein Verdienst der Operationsmethoden von Marion, Heitz-Boyer sowie Pasteau und Iselin betrachtet er es, dass die Zahl der absoluten Heilungen seit 1905 auf 20 gestiegen ist, während sie vorher nur 3 betrug. Für die Dauerresultate wendet er die Bezeichnungen gut, unsicher und schlecht an.

Lennander hatte ebenfalls in einem seiner Fälle die Urethra

für Sonde 14 permeabel gefunden, wobei funktionell ein völlig gutes Resultat erzielt worden war.

Kidd hat bei seinen Nachuntersuchungen nur einen Patienten als strikturfrei festgestellt, alle anderen hatten entweder eine progressive oder eine vollkommen stabilisierte (resilient) Striktur. Die letzteren zählt er zu den geheilten. Er betont auch die sogenannte symptomatische Heilung.

Meines Erachtens entspricht die Auffassung Kidds am nächsten dem praktischen Bedürfnis. An erste Stelle ist das funktionelle und von subjektiven Symptomen freie Ergebnis zu stellen. In meinem Material haben wir z. B. Fall 30, der vor 33 Jahren eine Urethraruptur gehabt hat, aber diese ist so vollständig geheilt, dass er bei Befragung den ganzen Fall vergessen hatte. Indessen zeigt die Nachuntersuchung eine für Sonde 17 permeable Striktur, die in dem Urethrogramm (Fig. 14) deutlich hervortritt. Ebenso ist Fall 92, der vor 20 Jahren operiert wurde, danach ganz ohne ärztliche Behandlung war, frei uriniert hat, völlig arbeitsfähig gewesen ist, eine gute Nierenfunktion und klaren Harn gehabt hat, als gesund zu betrachten, obwohl röntgenologisch (vgl. Fig. 40) eine deutliche Striktur nachgewiesen werden kann, durch welche Sonde 14 hindurchgeht.

Die Beurteilung der Resultate solcher Fälle, in denen, wie bei Fall 106, durch die Operation ein den höchsten Anforderungen entsprechendes, anatomisch ideales Ergebnis (vgl. Fig. 43) erzielt worden ist, wo aber die chronische Pyelonephritis aus der Zeit der Striktur nicht verschwunden ist, bietet Schwierigkeiten. Der Patient hat sich während der seit der Operation verflossenen 12 Jahre in keiner Weise behandelt und ist die ganze Zeit hindurch völlig arbeitsfähig gewesen. Wie mir scheint, kann das Resultat nicht der angewandten Operationsmethode zugeschrieben werden, denn meines Erachtens hätte ihn kein Verfahren besser heilen können. Diesen Fall habe ich wegen der schlechten Nierenfunktion zu den symptomatischen Heilungen gezählt. Ebenso muss z. B. in Fall 70, wo der Patient mit Mühe zur Heilung gebracht werden konnte und sich danach hat sondieren lassen oder selbst sondiert hat, aber in den letzten 25 Jahren ganz symptomfrei gewesen ist, das Resultat als gut angesehen werden, obwohl bei der Nachuntersuchung eine Striktur (Fig. 21) zu konstatieren ist, durch die Sonde 11 hindurchgeht; der Harn ist infiziert, und der Rest-N ist 54.5. In meinen Tabellen habe ich diesen Fall in der Gruppe der symptomatisch geheilten verzeichnet.

Das Ziel der Behandlung ist die funktionelle Heilung, aber es sei gern zugegeben, dass die anatomischen vollständigen Heilungen das Ideal sind. Als geheilt kann man meiner Ansicht nach einen Fall ansehen, bei dem die subjektiven Symptome verschwunden sind, bei dem keine funktionellen Störungen bestehen und bei dem der Zustand völlig stabil ist und keiner Behandlung bedarf.

Die Harninfektionen geben, solange sie chronisch sind, keine Symptome, aber sie können, wenn auch langsam, auf die Nierenfunktion einwirken, weshalb ich die betreffenden Fälle nicht als gesund bezeichnet habe. Die impermeablen Strikturen, bei denen die subjektiven Symptome minimal waren oder fehlten, habe ich ebenfalls nicht als gesund gezählt (Fall 59 und 86). Das gesamte Resultat der Behandlung ist aus der folgenden Tabelle (S. 67) zu ersehen.

Die Gruppen I—III entsprechen den einfachen Rupturen, die Gruppen IV—V den komplizierten Rupturen, die Gruppe VI den offenen Verletzungen der Urethra und die Gruppen VII—XI den traumatischen Strikturen (wegen der Gruppeneinteilung siehe Genaueres S. 19).

Die im Krankenhaus Gestorbenen habe ich früher ausführlicher behandelt (vgl. S. 27 und 53), so dass der Todesfall der Gruppe III (Fall 41), der der Gruppe V (Fall 72) und der der Gruppe VII (Fall 94) nicht der Krankenhausbehandlung zugeschrieben werden können. Das Mortalitätsprozent beträgt für die einfachen Rupturen 0, für die komplizierten Rupturen 10 und für die Strikturen 2.6.

Unter den Fällen der Gruppe II sind 2 als gebessert entlassen angegeben (Fälle 12 und 21), die zum erstenmal als konvaleszent aus dem Krankenhaus gingen, später aber wegen einer Striktur wieder aufgenommen und als gebessert entlassen wurden. Ebenso verhält es sich mit dem Fall 75 der Gruppe V. Fall 93 der Gruppe VII wurde, nachdem er 10 Jahre gesund gewesen, wegen einer Pyelonephritis wieder aufgenommen und befindet sich zurzeit noch in Behandlung. Von den Fällen der Gruppe X ist 116 verschiedene Male im Krankenhaus gewesen, zwischendurch war er 25 Jahre ohne Behandlung, war aber infolge eines Traumas genötigt, sich in die Klinik aufnehmen zu lassen, wo nur eine Blasenfistel angelegt wurde. Fall 120 ist nie ordentlich genesen, und in Fall 121 wurde durch die Behandlung ein stabiler Zustand für die Urethra erzielt, aber der Patient hat immer noch eine Fistel.

TABELLE X.

Das Resultat der Behandlung.

Gruppe	Entlassen				Nachuntersuchung i. J. 1926				
	konvaleszent	gebessert	†	Todesursache	Gesund	Beschwerden	†	Keine Angaben	Todesursache
I	10				7		2	1	Tuberkulose. Im Gefangenenlager gestorben.
II	17	2			7	1	7	4	Gangrän. Kolik. Erschossen. Herzleiden. Im Krieg gefallen. Myodegeneratio cordis. Keine Angaben.
III	29		1	Sepsis	10	3	9	7	Keine Angaben. 2 Krebs, 2 Tuberkul., 2 Altersschwäche, 2 ermordet.
IV	7				4		1	2	Herzlähmung.
V	9	1	3	Kollaps, 2 Sepsis	2	4	2	2	Magengeschwür. Leberleiden.
VI	8				3	2	2	1	Altersschwäche. Blinddarmentzündung.
VII	9	1	1	Paralysia cordis	4	1	3	2	„Steinleiden". Herzlähmung. Tuberkulose.
VIII	10		1	Uraemia	4	2	1	3	Tuberkulose.
IX	6				3	1	2		Lähmung. Keine Angaben.
X	4	3			2	2	1	2	Magengeschwür.
XI	3				1		2		Arthritis. Tuberkulose.
Summa	112	7	6		47	16	32	24	
%	89.6	5.6	4.8		39.8	13.3	26.7	20.2	

Aus dem Krankenhaus wurden mithin als konvaleszent entlassen von den einfachen Rupturen 98.7 %, von den komplizierten 80 %, von den offenen Verletzungen der Urethra 100 %, von den Strikturen 88.9 % und von allen zusammen 89.6 %. Die Prozentzahlen der als konvaleszent wie der als gebessert Entlassenen und der Gestorbenen sind ebenso gut wie in den nach anderen Methoden behandelten Serien.

Für die Beurteilung der Dauerergebnisse der Behandlung habe ich den zweiten Teil der Tabelle zusammengestellt. Auf einige Umstände möchte ich bei der Bewertung der Tabelle hinweisen. Als gesund habe ich solche Fälle gezählt, die bei der Nachuntersuchung als gesund konstatiert wurden, und solche, die nach den eingegangenen Mitteilungen als gesund gelten dürfen. In der Kolumne der Beschwerden habe ich solche Fälle vermerkt, die infizierten Harn, eine bedeutendere Striktur, eine Fistel oder ein anderes Symptom gehabt haben, obwohl die subjektiven Beschwerden oft sehr belanglos gewesen sind.

Die Nachuntersuchung wurde eine beträchtlich lange Zeit nach dem Verlassen des Krankenhauses ausgeführt. Von den Untersuchten (44) waren 20 vor über 10 Jahren, 5 vor 5—10 Jahren und 19 vor weniger als 5 Jahren entlassen worden. Von denjenigen noch Lebenden, über welche Angaben erhalten worden sind (19), hatten 10 das Krankenhaus vor mehr als 10 Jahren, 1 vor 5—10 Jahren und 8 vor weniger als 5 Jahren verlassen. Bei den Fällen (32), die später gestorben sind, waren bei 19 über 10 Jahre, bei 5 5—10 Jahre und bei 8 weniger als 5 Jahre zwischen der Entlassung und dem Tode verstrichen. Die Beobachtungszeit war in drei Fällen nur 1 Monat (die Fälle 75, 113 und 114).

Bei der Beurteilung der Fälle ist zu beachten, dass von den Patienten meines Materials nur 2 (Fall 120 und 121) später in anderen Krankenhäusern behandelt worden sind, so dass offenbar keine schwereren Strikturen entstanden waren. In ähnlichem Sinn sind wohl auch die bei der Nachuntersuchung als gestorben angegebenen aufzufassen, denn nur einer von diesen (Fall 88) ist an den Folgen seines Leidens, an einem „Steinleiden" gestorben, in den anderen Fällen aber ist, wie aus Tabelle X ersichtlich, die Todesursache von dem Leiden unabhängig gewesen. Soviel ich von den Angehörigen der Gestorbenen erfahren habe, haben diese keine Miktionsbeschwerden gehabt.

Von den 28 einfachen Rupturfällen, über die ich Nachrichten erhalten oder die ich selbst untersucht habe, sind 24 (85.7 %) symptomfrei, von den 10 komplizierten Rupturen sind 6 gesund und von den 5 offenen Verletzungen 3 gesund. Von den 20 Strikturen sind 14 gesund. Im ganzen sind von 63 Fällen 47 (74.6 %) gesund.

Um das Resultat der Behandlung besser bewerten zu kön-

nen, ist es angebracht, die einer Nachuntersuchung unterzogenen 44 Patienten (von denen Kollegen 3, die Fälle 29, 107 und 120, untersucht haben) eingehender zu behandeln. Bei der Beurteilung der Resultate wäre zu prüfen: 1) in wieweit sie nach dem Verlassen des Krankenhauses in Behandlung gewesen sind, 2) der subjektive Zustand, 3) die Striktur und ihre Beschaffenheit, 4) der Harn und seine Variationen und 5) die Nierenfunktion.

Die Zahl der später in Behandlung Gewesenen ist gering. Die Fälle 120 und 121 waren, wie früher erwähnt, später in einem Krankenhaus, die Fälle 4, 36, 63, 70, 82, 85, 93 und 125 haben sich einige Zeit nach der Entlassung sondieren lassen, dann aber jahrelang nicht mehr. Die Nachbehandlung ist also die denkbar mangelhafteste gewesen, und bei der Kenntnis der Beschaffenheit der traumatischen Striktur dürfen wir schliessen, dass sich keine schwereren Strikturen gebildet haben und dass die subjektiven Beschwerden der Patienten unbedeutend gewesen sein müssen. Der gegenwärtige Zustand ist also ein Ergebnis der Krankenhausbehandlung. Die Fälle 21, 59, 74 und 86 haben eine freie Miktion, aber ihr Harnstrahl ist dünn. Die Fälle 45, 50, 76 und 121 haben häufiger als normalerweise urinieren müssen. (Bei dem Fall 50 hat dies auf einer Prostatahypertrophie beruht.) Fall 82 lässt seinen Harn ungehindert, aber im Scrotum bildet sich eine Vorwölbung, die nach dem Urinieren leer gedrückt werden muss. Der Patient kann seinen Harn nicht lange halten. Die Beschwerden des Falles 120 sind kontinuierlich, und er fühlt sich nie gesund. Der Fall 121 hat freie Miktion, aber aus der Fistel kommen einige Tropfen Harn.

Von den einfachen Rupturen, deren 15 untersucht worden sind, haben 4 Beschwerden, ebenso von den 9 komplizierten Rupturen 2, von den 5 offenen Verletzungen 2 und von den 15 Strikturen 2. Also von den 44 untersuchten haben 8 leichte Beschwerden und 2 bedeutendere subjektive Beschwerden, so dass 34 (77.2 %) symptomfrei sind.

Nach der Behandlung der Urethrarupturen bildet sich sehr oft eine Striktur, die allerdings sehr leicht sein kann. Anatomisch gute Heilungen stellen in meinem Material die Fälle 27, 50, 56, 63, 64, 79, 84, 85, 96, 106, 109 und 115 (Fig. 10, 17, 18, 11, 12, 28, 32, 33, 41, 43, 47 und 50) dar.

Bei den untersuchten Fällen (44) war die Urethra in 29 für die Sonden 18—23, in 3 für 16—17, in 2 für 14—15, in 5 für

11—13 permeabel, und 5 waren nicht sondierbar. Also 32 (72.7 %) Fälle für Sonde 16 permeabel.

Von den impermeablen Strikturen gehören 2 zu den einfachen Rupturen, 1 zu den offenen Verletzungen und 2 zu den komplizierten Rupturen. Für die Sonden 11—13 permeable Strikturen sind 1 bei den einfachen Rupturen, 2 bei den komplizierten und 2 unter den Strikturen anzutreffen. Für die Sonden 14—15 permeable Strikturen haben wir 1 bei den einfachen Rupturen und 1 unter den Strikturen. Von den für die Sonden 16—17 passierbaren Strikturen gehören 2 zu den einfachen und 1 zu den komplizierten Rupturen. Von den den Sonden 18—23 gehörigen Fällen sind 9 einfache, 4 komplizierte Rupturen, 4 offene Verletzungen und 12 Strikturen.

Um die Harnvariationen zu verfolgen, habe ich die folgende Tabelle zusammengestellt. In der Kolumnen: Bei der Aufnahme sind unter den Fällen mit klarem Harn auch solche vermerkt, deren Harn anfangs blutig, aber nach dem Aufhören der Blutung klar war.

TABELLE XI.

Harnvariationen.

Harn	Bei der Aufnahme				Bei der Entlassung				Bei der Nachuntersuchung		
Gruppe	klar	trübe	nicht angegeben	Eiweiss	klar	trübe	nicht angegeben	Eiweiss	nicht infiziert	infiziert	Eiweiss
I	4		1		3	1	1		5		
II	3			1	2	1			2	1	1
III	6		1	2	6		1		5	2	1
IV	3				1	1	1		3		
V	6				4	2			2	4	3
VI	5				2		3		5		
VII	2	1				1	2		2	1	
VIII	3	3		3	3	1	2		4	2	1
IX	2	1		1	1	2		1	2	1	
X		2		2		2		1		2	2
XI	1				1				1		
Summa	35	7	2	9	23	11	10	2	31	13	8

Von den konservativ, hauptsächlich mit Verweilkatheter behandelten 11 Rupturen (Gruppen I, II und IV) hat nur eine bei der Nachuntersuchung infizierten Harn (Fall 21).

Bei den operativ behandelten Rupturen (Gruppen III und V) gesellt sich der infizierte Harn zu den schwer zu behandelnden Fällen (36, 45, 70, 74, 75 und 76), also zu 6 von 13. Bei den offenen Verletzungen findet sich dagegen bei der Nachuntersuchung durchgehends klarer Harn.

Bei den frischen Fällen (Gruppen I—V) ist im Krankenhaus im ganzen 5 mal trüber Harn vorgekommen, und bei der Nachuntersuchung konnte bei 7 Fällen infizierter Harn konstatiert werden, so dass das Verhältnis ungefähr dasselbe geblieben ist. Der Betrag der Fälle mit klarem Harn ist bei der Nachuntersuchung 75.9 %. In den Fällen Kidds war der Harn in 90 % klar.

Was die Strikturfälle betrifft, haben sie recht oft schon bei der Aufnahme ins Krankenhaus trüben und infizierten Harn (7 von 15). In diesen Fällen ist häufig nicht zu erwarten, dass sich der Harn bei der Entlassung vollständig geklärt hätte, und so erscheint er denn auch bei 6 Fällen trübe. Offenbar handelt es sich recht oft um eine chronische Infektion, und bei fehlender Nachbehandlung verändert sich die Beschaffenheit des Harns nicht, sondern man findet bei der Nachuntersuchung eine entsprechende Menge (6) infizierten Harn. Dieses Resultat beruht, wie mir scheint, nicht auf der angewandten Operationsmethode und dem Verweilkatheter, denn unter diesen 6 infizierten Fällen wurde bei 4 eine Blasenfistel angelegt, und bei ihnen war, abgesehen von Fall 121, wo Sonde 12 durch die Striktur ging, die Urethra für Sonden über Nr. 18 hinaus permeabel. Nicht unberücksichtigt darf bleiben, dass unter den 13 infizierten Fällen meines Materials bei 7 eine Zystostomie ausgeführt worden ist und dass 1 eine Kanüle in der Blase gehabt hat, 1 mit Sondierungen behandelt wurde, so dass der Harn nach typischer Behandlung in 4 Fällen infiziert worden ist. Wahrscheinlich wird der Harn bei Anwendung einer Blasenfistel mindestens ebenso leicht infiziert wie bei dem Gebrauch eines Verweilkatheters, und wahrscheinlich kann in chronischen Infektionsfällen auch die Blasenfistel nicht vor einer Niereninfektion schützen. Das Dauerergebnis hätte vermutlich verbessert werden können, wenn man die Patienten dazu vermocht hätte, sich später selbst zu behandeln, aber da die Symptome leicht waren oder fehlten, ist die Behandlung vollständig vernachlässigt worden.

Die Anzahl der infizierten Fälle war bei der Entlassung 11 und während der Nachuntersuchung 13, so dass das Verhältnis ungefähr dasselbe geblieben ist. In meinem ganzen Material haben von den aus dem Krankenhaus Entlassenen 76.9 % klaren Harn. Im Hinblick auf die oben gemachte Beobachtung ist es wahrscheinlich, dass die Zahl der Patienten mit klarem Harn später ebenfalls dieselbe geblieben ist. Die infizierten Fälle waren fast ohne Ausnahme schwer zu behandeln. Einen Vergleich mit den ohne Katheter Behandelten kann ich nicht anstellen, da keine grösseren Serien veröffentlicht sind, aber es ist zu vermuten, dass die Infektionsmöglichkeiten nicht abnehmen.

In welchem Grade die Nierenfunktion der von mir untersuchten Patienten gestört war, ergibt sich aus der folgenden Tabelle, die ich auf Grund von 33 Rest-N-Bestimmungen ausgearbeitet habe. In der Tabelle habe ich ausserdem den Blutdruck sowie das Alter, die Harninfektion und die Beschaffenheit der Striktur berücksichtigt.

TABELLE XII.

Der Rest-N.

Rest-N	Harn	Anzahl	Blutdruck			Beschaffenheit der Striktur			
			unter 130	130—145	über 145	Keine Sonde	Sonde 11—15	Sonde 16—18	Sonde über 18
20—40	Nicht infiz.	17	13	3	1	2	2	6	7
	Infiziert	2	1		1			1	1
40—60	Nicht infiz.	8	5	3				3	5
	Infiziert	2	1	1			2		
über 60	Nicht infiz.								
	Infiziert	4	1	2	1	1		2	1
Summa		33	21	9	3	3	4	12	14

Eine sehr grosse Mehrzahl hat normale Rest-N-werte. Bei den meisten Fällen ist der Harn steril. Der Blutdruck hat sich innerhalb normaler Grenzen gehalten. Das Alter hat die Rest-N-werte nicht beeinflusst. In 3 von diesen Fällen war die Urethra nicht sondierbar. Fall 59 hatte die Striktur etwa 2 Jahre, Fall 86

über 10 Jahre und Fall 113 (in der ersten Nachuntersuchung) annähernd 8 Jahre gehabt, aber in diesen Fällen ist nicht zu erkennen, dass die Striktur nachteilig auf die Nierenfunktion eingewirkt hätte. Mit Fall 59 und 113 wurde ein VOLHARDscher Versuch angestellt, der ein gutes Resultat gab. Bei Fall 115, wo die Strikturbeschwerden von recht kurzer Dauer waren und nur eine filiforme Sonde durch die Striktur passierte, war der Rest-N auf 54.5 gestiegen. Die Fälle 113 und 115 konnte ich nach Abschluss der Behandlung untersuchen, wo bei dem ersteren keine Veränderungen zu beobachten waren, aber bei dem letzteren der Rest-N auf 42.8 gesunken war, was dafür zu sprechen scheint, dass eine schwere Striktur auch bei Fällen mit sterilem Harn eine Erhöhung des Rest-N verursacht. Der Fall steht jedoch vereinzelt da, und der mit ihm angestellte VOLHARDsche Versuch gab ein gutes Resultat, so dass sich daraus keine Schlüsse ziehen lassen. Innerhalb normaler Grenzen halten sich von den infizierten Fällen nur Nr. 93 und 114. Im ersteren ist die Striktur langwierig gewesen, aber der Patient war auch lange Zeit symptomfrei, zuletzt annähernd 10 Jahre. Er erkrankte verhältnismässig akut mit den Zeichen einer Pyelonephritis, und die Untersuchung zeigt, dass die Striktur für die Sonden 18—20 permeabel und der VOLHARDsche Versuch gut ausgefallen ist. In dem anderen Versuch wurde der Patient ein Jahr im Krankenhaus behandelt, und während der letzten 9 Monate war die Striktur für Sonde 18 permeabel und die Miktion frei.

In bezug auf den sterilen Harn stehen 5 Fälle (4, 23, 109, 125 und 115) den normalen Werten recht nahe. Bei den infizierten Fällen ist, abgesehen von den beiden vorerwähnten, der Rest-N-wert gestiegen, bei einigen sogar recht bedeutend. Die Infektionszeit ist bei allen diesen lang gewesen. Mein Material, wiewohl in dieser Hinsicht an Zahl gering, scheint dafür zu sprechen, dass eine langwierige Infektion den Wert des Rest-N im Sinn einer Erhöhung beeinflusst, wenn die Urethra auch für mittelgrosse Sonden gut permeabel ist.

Bei Fall 108 wurde eine Bestimmung des Blutgefrierpunkts ausgeführt, die —0.63° ergab, also einen unter der Norm liegenden Wert. Der Patient hat eine langwierige Infektion, eine für Sonde 13 permeable Striktur und unbedeutende subjektive Beschwerden gehabt. Bei Fall 3 war der entsprechende Wert —0.59° und der Harn steril.

Volhardsche Versuche wurden mit den Fällen 59, 93, 109, 113, 115 und 125 ausgeführt, und zwar sämtlich mit gutem Resultat. Die Nierenfunktion war in 19 von 35 Fällen normal, in 6 der Norm recht nahe, in 5 etwas verschlechtert und in 5 merkbar verschlechtert.

Im Blutdruck sind keine erheblicheren Abweichungen von der Norm beobachtet worden. An der Prostata waren ebenfalls keine Veränderungen zu konstatieren. In sexueller Beziehung wurden bei 7 Fällen Veränderungen festgestellt.

Zieht man die oben angeführten Beobachtungen in Betracht, so findet man unter den 44 nachträglich untersuchten Patienten in 28 Fällen ein gutes, in 11 ein befriedigendes (symptomatische Heilung) und in 5 ein schlechtes Resultat. Die entsprechenden Prozentzahlen sind 63.6, 25, und 11.4. Befriedigend war das Resultat in den Fällen 36, 59, 70, 76, 82, 86, 93, 106, 108, 114 und 121 und schlecht in den Fällen 21, 45, 74, 75 und 120. Genauer differenziert ist das Ergebnis der Behandlung folgendes: unter 15 einfachen Rupturen ist das Resultat bei 11 gut, bei 3 befriedigend und bei 1 schlecht. Unter 9 komplizierten Rupturen wurde bei 5 ein gutes, bei 2 ein befriedigendes und bei 2 ein schlechtes Ergebnis erzielt. Unter 5 offenen Verletzungen war das Resultat bei 3 gut und bei 2 befriedigend. Unter 15 Strikturen war bei 9 ein gutes, bei 5 ein befriedigendes und bei 1 ein schlechtes Resultat zu verzeichnen.

Die Ergebnisse sind teilweise mit denen Pasteaus vergleichbar, obwohl es, wie oben bemerkt, scheint, dass eine anatomische Heilung mit Urethroraphie und Blasenfistel sowie mit der Methode von Pasteau und Iselin häufiger erreicht ist. Mit allen Operationsmethoden sind Erfolge zu erzielen, aber es kommen damit auch Misserfolge vor.

Richtlinien der Behandlung.

Die konservative Behandlung verdient, wie sowohl die Abschnitte über die Rupturen und Strikturen meines Materials als auch Tabelle XIII zeigen, Beachtung einerseits wegen ihrer guten Resultate in den dafür geeigneten Fällen und andererseits wegen der zahlreichen durch sie verursachten Strikturen.

Die von Burckhardt, Pleschner u. a. empfohlene Behandlungsmedhode der Ruhe (mit oder ohne Kompresse, Pleschner

warnt vor dem Eisbeutel) hat in meinem eigenen Rupturmaterial, wo sie 5 mal angewandt wurde, sowohl in bezug auf die Krankenhaus- als die Dauerresultate guten Erfolg gehabt (vgl. Tabellen V und X sowie den ersten Abschnitt dieses Kapitels). Obgleich aber die obigen Fälle erkennen lassen, dass man mit dieser Behandlungsmethode gute Resultate erzielen kann, ändert sich die Auffassung über ihre Eignung, wenn man die von ihr verursachten Strikturen in Betracht zieht, von denen 13 vorliegen (Strikturen im ganzen 43).

Keinen wegen Ruptur auf die obenerwähnte Weise behandelten Fall habe ich zur Nachuntersuchung bekommen können. Von den obigen 13 Strikturen hat ein Teil eine Resektion erfordert, aber der Fall 104 (Fig. 36) ist wegen seiner Striktur mit Sondierung behandelt worden, weshalb die pathologisch-anatomischen Veränderungen klar zutage liegen, und bei ihrer Kenntnis ist es begreiflich, dass sich eine Striktur leicht bildet.

Die Behandlungsmethode kann bei ganz leichten Rupturen I. Grades von Erfolg begleitet sein, aber die Strikturgefahr ist gross, und die Behandlung erheischt eine sorgfältige Kontrolle.

Da auch bei leichten Rupturen eine Retention auftritt, hält es Burckhardt für das Vorteilhafteste, bei diesen Gelegenheitskatheterismus anzuwenden, obwohl sich bei seinen 3 Fällen später eine Striktur bildete. In meinem Material ist in einem von 3 Fällen ein schlechtes Resultat erzielt (Fall 12, vgl. S. 66).

Durch gelegentliches Katheterisieren kann der Retention oftmals abgeholfen werden, aber die Infektionsmöglichkeiten sind gross. Die Fälle werden durch die Infektion erschwert, die die Bildung einer Striktur mehr als bei der vorhergehenden Behandlungsmethode erleichtert.

Zieht man ausser dem in meinem Rupturmaterial erhaltenen schlechten Resultat noch in Betracht, dass nach dieser Behandlungsmethode, die bei uns verhältnismässig wenig Anwendung gefunden hat, 7 Strikturen zur Behandlung gekommen sind, so kann man sie, obwohl sie in leichten Fällen bei genauer Kontrolle Erfolge zeitigen kann, nicht als die Methode der Wahl bezeichnen.

Die Anwendung des Verweilkatheters bei Urethrarupturen bekämpfen auch solche Forscher (Burckhardt und Pleschner), die dieselbe nach Operationen gutheissen. Jastram andererseits hebt ihre guten Seiten hervor und bemerkt, dass er kein Hindernis sehe, den Verweilkatheter auch in leichteren Fällen anzuwenden.

Unter den mit Verweilkatheter behandelten 28 Fällen (im ganzen 36 konservativ behandelt, vgl. Tabellen V und X) trat bei einem einzigen (Fall 21) später eine schwerere Striktur auf und kam der Patient deswegen in die Klinik, wo sein paraurethraler Abszess behandelt wurde, aber die Striktur, weil der Patient die Klinik verliess, unbehandelt blieb. Das bei der Nachuntersuchung aufgenommene Urethrogramm (Fig. 8) zeigt eine zirkuläre Striktur, bei der die Stümpfe deviiert zusammengewachsen sind.

Da sonst in unserem Lande, wie aus Tabelle XIII hervorgeht, gewöhnlich die konservative Behandlung und zwar hauptsächlich die mit dem Verweilkatheter angewandt wird, ist die Zahl der in die Klinik gelangten Strikturen im Gefolge dieser Behandlungsmethode (8 Fälle) verhältnismässig gering.

Die Sondenbehandlung ist während des Krankenhausaufenthalts in den konservativ behandelten Fällen nicht als so wichtig wie nach der Operation angesehen worden, und die Resultate (17 Fälle ohne Sondenbehandlung, alle geheilt, von 11 sondierten Fällen bekam einer eine schwere Striktur, vgl. Tabelle V) scheinen dies zu bestätigen. Dennoch wäre im Hinblick auf die anatomischen Veränderungen, auf Grund deren man eine Striktur erwarten darf (vgl. die Urethrogramme Fig. 3, 4, 6, 7 und 8), die Sondierung in diesen Fällen meiner Ansicht nach ausserordentlich wichtig.

Die Behandlungsmethode mit Verweilkatheter eignet sich sehr gut für Rupturen I. Grades (Gruppe I). Ich habe von 10 so behandelten Fällen 5 röntgenologisch untersucht (Fig. 3—7), und bei allen ist die Striktur leicht, ohne Störung für die Funktion, weshalb diese Behandlungsmethode meines Erachtens sowohl hinsichtlich der Krankenhausbehandlung wie des Dauerresultats so gute Ergebnisse liefert, dass sie als die Normalmethode empfohlen werden kann. Störende Einwirkungen seitens des Katheters habe ich nicht zu konstatieren vermocht.

In den Rupturen II. Grades (Gruppe II) ist es bedeutend schwieriger, eine Entscheidung zu treffen. Eine schleunige Operation indizieren meiner Ansicht nach die Fälle, 1) bei denen das Katheterisieren schwer ist, 2) die früher gelegentlich katheterisiert sind, weil da grosse Infektionsmöglichkeiten bestehen, 3) bei denen etwas früher eine Harninfektion vergelegen hat oder gerade vorliegt, weil da sonst ein paraurethraler Abszess entsteht (vgl. Fall 19),

und 4) bei denen ein grosses Hämatom vorhanden ist, wenn der Katheter auch in die Blase hineingleiten sollte, weil ein solcher Fall ebenfalls leicht infiziert wird (vgl. Fall 27).

Obwohl mitunter trotz eines paraurethralen Abszesses sehr gute Resultate erzielt werden können (vgl. das Urethrogramm zu Fall 27, Fig. 10), muss man natürlich danach streben, einen solchen zu vermeiden.

Anatomisch gut geheilt sind die Fälle 23 und 27 (Fig. 9 und 10) der Gruppe II und schlecht geheilt Fall 23 (Fig. 8).

So gute Resultate die Behandlung mit dem Verweilkatheter in leichten Fällen von Urethrarupturen, die in Verbindung mit Pelvisfrakturen auftreten (vgl. Fig. 11 und 12), auch liefert, ist sie doch geradezu gefährlich in schwereren Fällen von Urethrarupturen mit Beckenbrüchen. Als beleuchtende Beispiele hierfür können die Fälle 75 und 116 dienen. In beiden kam es erst zur Operation, als die Infektion schon schwer war und eine Osteomyelitis vorlag, und in beiden war das Ergebnis schlecht. Bei Fall 75 bildeten sich, wie oben bemerkt, eine schwere Striktur und ein Blasenstein, die den Patienten zwangen, in das Krankenhaus zu gehen, und das bei der Nachuntersuchung aufgenommene Urethrogramm (Fig. 23) zeigt eine für eine Sonde impermeable Striktur an der Grenze der Pars membranacea und prostatica, so dass das Resultat, trotz des gegenwärtigen subjektiv symptomfreien Zustands, als schlecht bezeichnet werden muss. Fall 116 hinwieder wurde mehreren Operationen unterzogen, nach denen für 25 Jahre ein gutes Resultat erzielt wurde, aber nach einem Trauma verschlechterte sich der Zustand, und dann wurde kein gutes Ergebnis mehr erhalten, sondern schliesslich musste der Patient sich mit einer Blasenfistel begnügen. Offenbar eignet sich die Behandlung mit Verweilkatheter nicht für schwerere Rupturen in Verbindung mit Pelvisfrakturen.

Die Behandlung mit Verweilkatheter gibt so gute Krankenhaus- wie auch Dauerresultate, dass sie, mit den oben angegebenen Beschränkungen, für Rupturen II. Grades empfohlen werden kann.

Ebendafür spricht auch Tabelle XIII. In den anderen Krankenhäusern unseres Landes ist konservative Behandlung (hauptsächlich Verweilkatheter) in 34 von 79 Fällen angewandt worden (die entsprechenden Zahlen in meinem Material 36—79), also ist das Verhältnis ungefähr dasselbe. Die Behandlung ist von Erfolg begleitet gewesen. Von den Patienten ist 1 gestorben, 1 als gebessert und 32 als konvaleszent entlassen worden.

Die konservative Behandlung erfordert, um volle Gewähr zu bieten, Sondenbehandlung und röntgenologische Kontrolle sowohl während des Krankenhausaufenthalts als auch bei Abschluss der Behandlung und bei der späteren Nachbehandlung.

Pasteau und Iselin leugnen in ihren Schlussfolgerungen nicht, dass die Urethroraphie und der Verweilkatheter gute Resultate geben können, aber sie behaupten, dass im grössten Teil der Fälle später eine Striktur auftritt. Sie treten für Urethroraphie mit Harnderivation oder für ihre Urethrostomie ein, denn ihrer Ansicht nach garantieren diese Behandlungsmethoden einen guten Erfolg. In der Pars membranacea sind nach ihnen mit keiner Methode unbedingt sichere Resultate zu gewinnen. Die von ihnen angeführten Zahlenangaben über die obigen Operationen sind nicht so überzeugend. Unter den nach der ersteren Methode Operierten wurden, wie früher erwähnt, von 11 Patienten 5 gut geheilt, 3 mussten von neuem operiert werden und genasen danach gut, 1 war in bezug auf die Resultate befriedigend und 2 schlecht. Als Operateure der drei Fälle, die von neuem operiert werden mussten, hatten solche Experten wie André und Marion fungiert, so dass von einem technischen Fehler keine Rede sein konnte. Durch Urethrostomie wurde in 6 von 8 Fällen ein gutes Resultat erzielt.

Die von Lennander und nachmals von Deanesly empfohlene Saugvorrichtung in Verbindung mit dem Verweilkatheter ist später nicht besonders befürwortet worden. Die Ergebnisse Kidds, bei denen ein bemerkenswert grosser Teil der Patienten mit Urethroraphie und Verweilkatheter behandelt wurde, sind gut. Von den Untersuchten liessen 90 % klaren Harn. Vollständige Heilung wurde in 76 % und symptomatische in 85 % erreicht. Kidd hält die Methode von Marion und Heitz-Boyer trotz seiner Resultate für günstiger.

Janssens Suturierung der periurethralen Gewebe ohne Urethroraphie ist unsicher.

Es dürfte jedoch klar sein, dass auch die Ableitung des Harns entweder aus der Blase oder durch eine Perinealfistel nicht unbedingt vor einer späteren Striktur zu schützen vermag. Ausserdem werden die Fälle durch die Hilfsoperationen kompliziert, und obwohl diese im allgemeinen unerheblich sind und den Patienten nicht anstrengen, können sie doch auch schwer werden.

Unter den einfachen operativ behandelten Rupturen finden

sich 3, die bei der Nachuntersuchung nicht als gesund bezeichnet werden können. Von diesen wurde bei Fall 36 eine Urethrotomia externa ausgeführt. Der subjektive Zustand ist gut, aber es liegt eine leichte Striktur vor (Fig. 15), der Harn ist infiziert, und der Rest-N ist 75. Der Patient ist seit der Entlassung aus der Klinik 27 Jahre arbeitsfähig gewesen.

Nach Urethroraphie haben wir, obgleich die Zahl der Operierten die dreifache ist, nur 2 Fälle, die nicht als gesund angesehen werden können (Fall 45 und 59). Der Fall 45 ist 19 Jahre subjektiv symptomfrei und arbeitsfähig gewesen, aber nur Sonde 12 passiert die Urethra (Fig. 16), der Harn ist infiziert, und der Rest-N ist 54.5. Bei Fall 59 hinwieder besteht eine starke zirkuläre Striktur (Fig. 20), obwohl der subjektive Zustand gut und der Harn steril ist.

Unter den operativ behandelten komplizierten Rupturen zähle ich 4 Fälle, die ich nicht als gesund betrachte. Bei Fall 75 wurde eine Urethrotomia externa vorgenommen, aber die vorhergehende Behandlung mit Verweilkatheter machte die Operationsresultate unsicher und schlecht. Eine Urethrotomia externa nebst Sectio alta wurde bei Fall 70 ausgeführt, wo ein subjektiv stabiler, symptomfreier Zustand 27 Jahre nach dem Trauma erreicht ist, aber objektiv ist eine Striktur nachzuweisen (Fig. 21), die für Sonde 11 permeabel ist, und der Harn ist infiziert.

Unter den mit Urethroraphie behandelten Fällen bildete sich bei 76 eine Striktur, die reseziert wurde. Weitere subjektive Beschwerden hat der Patient nicht gehabt, ausser dass er während 14 Jahren etwas häufiger als gewöhnlich urinieren musste. Objektiv kann man eine Veränderung der Urethra und eine deutliche Striktur nachweisen (Fig. 24), Sonde 16 geht leicht hindurch, und der Harn ist nicht infiziert. Fall 74, der in der Klinik schwer zu behandeln war und zweimal operiert werden musste, hat eine intensive Striktur (Fig. 22), infizierten Harn und Rest-N 75.

In den übrigen mit Urethroraphie behandelten Fällen ist das Resultat gut (vgl. Fig. 14, 17, 18, 19, 26, 28).

Von Strikturen nach operativ behandelten Urethrarupturen sind 13 Fälle in das Krankenhaus gekommen, unter denen bei 7 eine Blasenfistel angelegt wurde. Die perineale Operation ist bei diesen aus der einen oder anderen Ursache misslungen oder es ist absichtlich nach einer Blasenfistel gestrebt worden.

Was mein Material betrifft (vgl. die Tabellen VI und X und

den vorhergehenden Abschnitt dieses Kapitels), sind also sowohl die Krankenhaus- als die Dauerergebnisse der operativ behandelten Rupturen als gut zu betrachten, und die angewandten Behandlungsmethoden können nicht beanstandet werden.

Ausserdem verweise ich auf die Tabelle XIII, die die in den anderen Krankenhäusern unseres Landes behandelten Rupturen und traumatischen Strikturen veranschaulicht. Die erzielten Resultate möchte ich als gut ansehen und zugleich auf die relative Seltenheit der traumatischen Strikturen aufmerksam machen, die ihrerseits gleichfalls von den positiven Resultaten der Behandlung zeugt.

TABELLE XIII.

Vorkommen und Behandlung der Urethrarupturen und der traumatischen Strikturen in den übrigen Krankenhäusern unseres Landes nach 1891.

Diagnose	Konservative Behandlung	Operative Behandlung	Entlassen			Später Striktur
			konval.	gebess.	†	
Rupt. urethr. part.	32		30	1	1	2
Rupt. urethr. tot.		35	28	5	2	5
Rupt. urethr. Fract. pelv.	2	10	6	3	3	2
Strict. traum. urethrae	4	4	6	2		1
Summa	38	49	70	11	6	10

Bei den 3 ohne Katheter behandelten Operationsfällen ist das Ergebnis in Fall 30 gut, aber bei den Fällen 113 und 122 bildete sich eine schwere Striktur. Der letztere war mit Urethroraphie und Blasenfistel behandelt worden.

Die leitenden Prinzipien, die bei der Bestimmung der Operationsindikationen befolgt worden sind, haben meines Erachtens das Richtige getroffen. Ich möchte hervorheben, dass die Urethrotomia externa allein oder mit der Sectio alta nur eine partielle Operation darstellt und ihre Anwendung mithin nach Möglichkeit einzuschränken wäre. Dagegen sollte nach der Urethroraphie gestrebt werden.

Die nach sämtlichen operativen Methoden behandelten Fällen erfordern zur Sicherung der Resultate sowohl während des Krankenhausaufenthalts als danach Sondierung. Ebenso ist meines Erachtens für die Kontrolle der Behandlung Röntgen anzuwenden.

Was die verschiedenen Gruppen anlangt, eignen sich III und V nur für operative Behandlung, von den Fällen der Gruppe II die oben aufgezählten.

Die offenen Verletzungen der Urethra sind gewöhnlich so schwer, dass die operative Behandlung die einzig mögliche ist. Konservative Behandlung ist in einem Fall (86, Fig. 29) angewandt worden, aber da hat sich eine starke Striktur gebildet, die jedoch keine nennenswerten subjektiven Beschwerden verursacht. Die operativ behandelten Fälle lassen die angewandten Operationen als wohl gerechtfertigt erscheinen (vgl. Fig. 32, 33, 34). Das Resultat des Falles 82 wird durch ein grosses Urethradivertikel verschlechtert, das sich an der Stelle eines paraurethralen Abszesses gebildet hat (Fig. 30 und 31).

Von den traumatischen Urethrastrikturen ist ein beträchtlicher Teil mit Sonden behandelt worden, und wie Tabelle VIII zeigt, ist das Resultat gut gewesen. Bei der Nachuntersuchung waren 2 von diesen nicht gesund. Die Striktur des Falles 75, der mehrmals erwähnt worden ist, wurde mit Sondierung behandelt, doch ist das Ergebnis nicht gut (Fig. 23). In Fall 93 wurde durch die Sondenbehandlung für die Urethra ein stationärer Zustand erreicht, indessen hat sich die Form der Urethra verändert (Fig. 35). Der Patient befindet sich zurzeit wegen einer Pyelonephritis in Behandlung. Die übrigen mit Sondierung behandelten Fälle haben ein gutes, beständiges Resultat gegeben (Fig. 36, 38, 39), obwohl, wie oben bemerkt, nicht zu erwarten ist, dass die organischen Veränderungen aus der Welt geschafft werden könnten.

Für Sondenbehandlung eignen sich solche traumatische Strikturen, bei denen die Deviation der Stümpfe gering und das Narbengewebe nicht stark ist. Die Behandlung setzt eine sorgfältige Kontrolle voraus.

Was die Behandlung mit Urethrotomia interna und externa betrifft, habe ich keinen Fall zur Nachuntersuchung erhalten. Einer der Fälle von Urethrotomia externa (88) wurde nie ganz gesund, sondern starb an einem „Steinleiden“, und dieser Fall zeigt meiner Ansicht nach, wie die Urethrotomia externa allein nur einen palliativen Eingriff darstellt und mithin nicht angewendet werden sollte. Die Urethrotomia interna ist ebenfalls keine radikale Operation. Beide können, durch eine langwierige Sondenbehandlung unterstützt, gute Resultate geben.

Für die traumatischen Strikturen ist wegen ihres pathologisch-anatomischen Baues die Resektion sehr geeignet. In dieser Hinsicht herrscht nur eine Meinung.

Unter den Fällen, in denen nach der Resektion ein Verweilkatheter angewandt wurde, sind nur 2 (Fall 92 und 108) solche, in denen die Urethra nur für die Sonden 14 und 13 permeabel ist, in allen anderen wird sie von den Sonden 18 und darüber passiert (vgl. die Urethrogramme Fig. 41, 43, 48, 49, 50, 51, 53).

Die Resultate werden durch den infizierten Harn verschlechtert, der in 6 Fällen anzutreffen ist. Von diesen ist zu bemerken, dass sie vor der Aufnahme in die Klinik infizierten Harn (Pyelonephritis) hatten, und die Behandlung hat trotz der Weite der Urethra keine guten Ergebnisse geliefert.

Die Fälle (105 und 109), in denen kein Katheter angewandt wurde, sind gut geheilt (Fig. 42 und 47). Der letztere wurde mit Urethroraphie und Blasenfistel operiert.

Nach der Literatur scheint es, als ob man mit der letzterwähnten Methode die zahlreichsten anatomisch guten Heilungen erhielte (vgl. Fig. 47), indessen werden solche auch bei Anwendung des Katheters zustande gebracht (Fig. 41 und 43). Beide Behandlungsmethoden schliessen die Möglichkeit von Strikturen nicht aus.

Die Blasenfistel ist bei schwereren perinealen Eiterungsfällen, Fisteln und schweren Harninfektionen anzuwenden.

Bei den traumatischen Strikturen braucht man wegen ihres pathologisch-anatomischen Baues selten zu plastischen Operationen zu greifen, es genügt da fast ausnahmslos die blosse Mobilisation. Ausserdem kann, wenn nötig, die EKEHORNsche Penismobilisation angewandt werden. Wenn diese nicht genügen, ist die BUDDEsche Operation gut geeignet.

Jegliche Strikturbehandlung setzt Sondenbehandlung und sorgfältige röntgenologische Kontrolle voraus.

IX. Schlussfolgerungen.

Urethrarupturen.

Im Vergleich mit den früher veröffentlichten Statistiken kommen bei uns in Finnland verhältnismässig zahlreich sowohl einfache als komplizierte Rupturen vor. Am häufigsten treten sie während des arbeitsfähigsten Alters des Mannes auf.

Zu den Erklärungen des Mechanismus der einfachen Rupturen haben sich nach meinen Untersuchungen keine Modifikationen ergeben. Bei den Erklärungen des Mechanismus der in Verbindung mit Pelvisfrakturen auftretenden Rupturen sind auch solche Fälle zu beachten, in denen die Ruptur bei seitlicher Kompression durch Verlängerung der sagittalen Achse entsteht.

Von den Triassymptomen der Urethrarupturen ist Blutung in irgendeiner Form in 80 %, Schwellung in 54.4 % und Retention in 65.7 % vorgekommen.

Behandlung der Urethrarupturen.

Die Rupturen I. Grades werden erfolgreich mit dem Verweilkatheter behandelt.

Von den Rupturen II. Grades eignet sich der grösste Teil für Behandlung mit Verweilkatheter, aber schwierige Katheterisierung, eine grosse perineale Schwellung oder eine unlängst aufgetretene oder gerade bestehende Blasen- oder Nierenentzündung indizieren eine Operation. Insbesondere müssen alle mit Pelvisfrakturen einhergehenden Rupturen, bei denen der Katheterismus einige Schwierigkeiten bereitet, sofort operiert werden.

Die Rupturen III. Grades müssen operiert werden. Operationsmethode: Die Urethrotomia externa ist auf solche Fälle zu beschränken, in denen keine Urethroraphie ausgeführt werden kann. Bei der Urethroraphie ist nach einer zirkulären Sutur zu streben. Die Ableitung des Harns kann entweder durch einen Verweilkatheter oder durch eine Blasenfistel geregelt werden, die beide gute Resultate geben. Muss retrograd katheterisiert

werden, so ist es angezeigt, bei der späteren Behandlung eine Blasenfistel anzuwenden.

Die sämtlichen hier oben angegebenen Methoden setzen um gute Resultate zu geben, voraus, dass die Patienten sowohl während des Krankenhausaufenthalts als ½—1 Jahr nach ihrer Entlassung der Sondierung und Röntgenkontrolle unterworfen werden.

Resultat der Behandlung.

Die Krankenhausprognose ist bei allen Graden gut.

Unter den 15 nachträglich untersuchten einfachen Rupturen ist das Ergebnis bei 11 gut, bei 3 befriedigend und bei 1 schlecht. Nach den späteren Mitteilungen sind von den insgesamt 28 noch lebenden einfachen Rupturfällen 24 (85.7 %) gesund, und 4 (14.3 %), von denen 3 symptomatisch geheilt sind, zeigen objektiv nachweisbare Krankheitszeichen.

Unter den 9 untersuchten Fällen von komplizierten Urethrarupturen ist für 5 ein gutes, für 2 ein befriedigendes und für 2 ein schlechtes Resultat zu verzeichnen. Laut Mitteilungen sind von insgesamt 10 komplizierten Rupturfällen 6 gesund, und 4, von denen 2 symptomatisch geheilt sind, haben objektiv nachweisbare Krankheitszeichen.

Offene Verletzung der Urethra.

Die offenen Verletzungen der Urethra kommen, abgesehen von den Schusswunden, verhältnismässig zahlreich vor, nämlich zu 8.1 % von dem gesamten frischen Rupturmaterial (7—79). Unter ihnen befinden sich 4 Pfählungsläsionen.

Von den Triassymptomen der Rupturen tritt in 4 Fällen Blutung, in 5 Schwellung und in 6 Retention auf.

Die Behandlung ist nur in einem Fall konservativ, in den übrigen operativ gewesen. Operationsmethoden dieselben wie vorher.

Die Krankenhausprognose ist gut, doch hängt sie natürlicherweise von dem Umfang der Pfählung und der Beschädigung der nahegelegenen Organe ab. Unter den 5 nachträglich untersuchten Fällen ist das Resultat in 3 gut und in 2 befriedigend.

Traumatische Urethrastrikturen.

Da bei weitem nicht alle Urethrarupturen schwerere

Strikturen verursachen, ist die Zahl der behandlungsuchenden traumatischen Strikturen viel kleiner als die der Rupturen.

Die Striktur tritt schnell nach dem Trauma, im grössten Teil der Fälle während der ersten 3 Monate auf und verursacht so intensive Beschwerden, dass die meisten Fälle innerhalb eines halben Jahres nach dem Auftreten der Symptome ihre Zuflucht zum Krankenhaus nehmen müssen.

Zur Entstehung einer traumatischen Striktur wirkt ausser den pathologisch-anatomischen Veränderungen in sehr bedeutendem Grade auch die gegebene Behandlung mit. Am gewöhnlichsten tritt die Striktur in Fällen auf, wo die Behandlung der Ruptur vernachlässigt, wo absichtlich nichts für die Urethra getan oder nur gelegentlich katheterisiert worden ist.

Die in den letzten Jahren in Anwendung gekommene röntgenologische Untersuchung ist für die Untersuchung der Urethra von ausserordentlicher Wichtigkeit. Mit ihrer Hilfe gewinnt man eine deutliche Ansicht sowohl von der vorderen wie der hinteren Urethra. Die Untersuchungsmethode ist leicht, sie strengt den Patienten nicht an und gibt ein äusserst aufschlussreiches Bild von den pathologisch-anatomischen Veränderungen.

Die traumatische Striktur ist ihrer Form nach mannigfaltig, meist aber zirkulär und kurz.

Behandlung der Striktur.

Durch langsam dilatierende Sondierung erzielt man in einer beschränkten Anzahl von Fällen ein dauerndes Resultat, doch eignet sich die traumatische Striktur besser für operative Behandlung. Die Urethrotomia externa und interna können sogar gute Ergebnisse liefern, aber die Möglichkeiten des Misslingens sind gross, weshalb sie nicht für die traumatischen Strikturen empfohlen werden können.

Die Resektion ist bei derartigen Strikturen eine ausserordentlich geeignete Behandlungsmethode. Sie ist radikal und gibt gute Resultate. Für die Ableitung des Harnes kann man sowohl den Verweilkatheter als die Blasenfistel anwenden. Wenn scwere perineale Eiterungen, Fisteln oder eine schwere Pyelonephritis vorliegen, ist eine Blasenfistel anzulegen und die Operation in zwei Sitzungen auszuführen.

Sind die Defekte gross, so müssen zuerst mobilisierende

Operationsmethoden zur Anwendung kommen, die fast ausnahmslos genügen, und erst danach sind plastische Operationen zu unternehmen..

Resultat der Behandlung.

Die Krankenhausprognose ist gut.

Von den 15 nachträglich untersuchten Fällen zeigen 9 ein gutes, 5 ein besriedigendes und 1 ein schlechtes Resultat. Nach den späteren Mitteilungen sind von insgesamt 20 Strikturen 14 gesund. Objektiv nachweisbare Krankheitszeichen haben 6, von denen bei 5 eine symptomatische Heilung erzielt ist, und 1 zeigt ein schlechtes Ergebnis. Ausser diesen Strikturen sind 5, die sich an im Krakenhaus behandelte Rupturen angeschlossen haben, bei den Urethrarupturen berücksichtigt worden.

Bezüglich der Strikturpatienten ist zu bemerken, dass die Fälle, die eine langwierige Pyelonephritis gehabt haben, in Hinsicht auf die Harninfektion sogar nach einer idealen Urethraheilung nicht völlig hergestellt werden.

Bei den Urethrastrikturen ist speciell die Röntgenuntersuchung vor der Behandlung, während derselben und nach der Entlassung aus dem Krankenhaus anzuwenden. Sondierung ist sowohl während des Krankenhausaufenthalts als danach notwendig. Ein Fall von Urethrastriktur sollte ½—1 Jahr lang nach dem Verlassen des Krankenhauses unter Kontrolle stehen.

X. Kasuistik.

I. Leichte Fälle von Harnröhrenruptur. (Ruptura urethrae gr. I).

Aus der Chirurgischen Klinik.

Nr. 1. Kustaa L. 49 J. Arbeiter. Journ.-Nr. 722/1904. In der Klinik 20. 5.—30. 5. 1904. Als konvaleszent entlassen.

Anamnese: Am 20. 5. 1904, 12 Uhr, fiel Pat. von einem Karren rittlings auf einen Holzbalken. Er fühlte sofort heftige Schmerzen im Perineum, und aus der Harnröhre begann Blut zu fliessen. Sowohl die Schmerzen als das Bluten hörten bald auf. Nach einiger Zeit versuchte Pat. zu harnen, doch kam nur Blut. Er fühlte im Perineum heftige Schmerzen und Brennen. Um 6 Uhr nachm. konnte er anfangs etwas Harn entleeren, dann aber kam wieder Blut unter heftigem Brennen. Um 7 Uhr nachm. in die Klinik aufgenommen.

Status praesens: Pat. ist kräftig gebaut und gut genährt. Innere Organe o. B. Harn hellgelb, etwas trübe (rote Blutkörperchen und Koagel), spez. Gew. 1017. Eiweiss —, Zucker —.

Lokalsymptome: Am Perineum weder Spuren einer Verletzung noch Schwellung oder Empfindlichkeit. Aus der Harnröhre kommt Blut. Pat. kann nicht von selbst urinieren. Der Katheter geht leicht hinein.

20. 5. Katheter à demeure. Urotropin.
27. 5. Harn trübe, Coligeruch. Salol.
29. 5. Katheter entfernt. Pat. harnt leicht.
30. 5. Beniqué 54 leicht.

Nachuntersuchung: 18. 6. 1926, 22 Jahre nach dem Unfall. Pat. 71 J. alt. — Ist nach dem Verlassen der Klinik gesund gewesen. Der Harn hat sich leicht entleert, Miktionsbeschwerden, Brennen oder Harndrang haben nicht bestanden. Sehr selten muss Pat. nachts urinieren. Der Harnstrahl ist normal geblieben. Pat. ist nach der Entlassung aus der Klinik nicht sondiert worden. Der Harn ist klar gewesen. Pat. hat keine Schmerzen in der Nierenregion, keine Fieberkrankheiten und keine Harnröhrenentzündung gehabt. In geschlechtlicher Beziehungen sind keine Veränderungen zu bemerken gewesen.

Bei der Untersuchung: Allgemeinzustand gut. Lungengrenzen etwas erweitert, Atmungsgeräusch vesikulär. Über dem Herzen überall ein weiches, systolisches Geräusch, Herztöne dumpf. Blutdruck 145. Rest-N 40. Prostata ziemlich klein. Harn: farblos, klar, schwach sauer, Eiweiss —. Im Sediment

einige Epithelzellen und rote Blutkörperchen, keine Bakterien. Kultur —. Am Perineum sind keine Spuren von dem Trauma zu sehen oder zu fühlen. 12 cm vom Orif. ext. stösst die Sonde besonders in der unteren Wand auf einen Widerstand, der jedoch auch etwas in der oberen Wand zu verspüren ist. Sonde 20 und Katheter 19 gehen hindurch. Keine nennenswerte Empfindlichkeit.

Urethrogramm (Fig. 3): Etwa in der Mitte der Pars bulbosa befindet sich sowohl am oberen als am unteren Rand des Röntgenschattens je eine Einziehung, die durch einen schmalen schattenlosen Streifen miteinander verbunden sind. Der Verlauf der Harnröhre hat sich nicht verändert. Die Ruptur hat die ganze Zirkumferenz der Urethra betroffen, obwohl die bedeutendsten Veränderungen in der unteren Wand lokalisiert sind. Nach der Heilung besteht eine zirkuläre Striktur.

Nr. 2. Aleksander T. 51 J. Steinarbeiter. Journ-Nr. 562/1905. In der Klinik 14. 4.—9. 5. 1905. Als konvaleszent entlassen.

Anamnese: Pat. hatte mit 30 Jahren einen leichten Tripper, der gut heilte. Am 14. 4. fiel er bei der Steinarbeit rittlings gegen eine Steinkante. Nach einer Weile bemerkte er, dass aus der Harnröhre Blut drang, und als er zu urinieren versuchte, kam nur blutige Flüssigkeit. Zugleich fühlte er heftig zunehmende Schmerzen im Perineum.

Status praesens: Pat. ist kräftig gebaut, von gutem Ernährungszustand. Herztöne dumpf. Wand der Art. radialis etwas sklerotisch. Puls voll, 68/min. Im oberen Lappen der rechten Lunge Exsp. zu hören.

Lokalsymptome: Am Perineum keine Schwellung. Leichte Empfindlichkeit in der Pars membranacea. Katheter leicht.

14. 4. Katheter à demeure. Nelaton 18 leicht. Urotropin.

17. 4. An ein paar Abenden Fieber, Schüttelfrost. Harn trübe. Lapisspülungen 1 : 2000.

21. 4. Der Katheter lässt sich leicht wechseln. Andauernd Fieber, beide Nebenhoden etwas geschwollen und empfindlich. Eisbeutel.

28. 4. Katheterwechsel. Harn fast klar. Nebenhoden nicht empfindlich. Kein Fieber.

4. 5. Katheter weggelassen. Pat. kann gut harnen. Strahl voll.

8. 5. Beniqué 50 ohne Mühe.

Nachuntersuchung: 14. 5. 1926, 21 J. nach dem Unfall. Pat. 72 J. alt. — Er hat ein halbes Jahr nach dem Verlassen der Klinik nicht gearbeitet, hatte Schmerzen im Perineum und fühlte sich schwach. Danach ist er arbeitsfähig und gesund gewesen. Der Harn entleerte sich leicht. Harnbrennen, -drang oder -beschwerden haben nicht bestanden. Sehr selten musste er nachts urinieren. Der Harnstrahl ist wie vorher geblieben. Pat. ist seit der Entlassung aus der Klinik nicht sondiert worden. Der Harn ist klar gewesen. Hat nach dem Unfall keine Krankheiten gehabt. In geschlechtlicher Beziehung sind keine Veränderungen zu bemerken gewesen.

Bei der Untersuchung: Allgemeinzustand des Pat. für dessen Alter mässig gut. Lungen emphysematös. Herzdämpfung tritt nicht hervor. Herztöne dumpf, keine Geräusche. Verlauf der Art. radialis geschlängelt, Wand uneben, hart. Puls regelmässig, voll, 66/min. Blutdruck 185. Prostata etwas vergrössert, mit glatter Oberfläche, von gewöhnlicher Konsistenz. Harn: hellgelb, etwas trübe,

sauer, Eiweiss —, im Sediment Epithelzellen, einige rote Blutkörperchen, keine Bakterien. Kultur —. Am Perineum ist nichts zu bemerken und zu palpieren. 13 cm vom Orif. ext. fühlt man in der unteren Wand einen festen Wall, an dem vorbei man der Sonde 18 folgend zu der Vorderwand gelangt, die sich sehr frei anfühlt. Ein Katheterisierversuch verursacht eine Blutung, weshalb davon Abstand genommen wird.

Urethrogramm (Fig. 4): Am unteren Rand des Röntgenschattens vom hinteren Teil der Pars bulbosa befindet sich eine Einziehung, von der zwei schmale, gebogene Streifen schwächeren Schattens über die Harnröhre gehen. Der Verlauf der Harnröhre ist an dieser Stelle nicht verändert. Die Ruptur hat hauptsächlich den unteren Rand betroffen, in leichterem Grade ist aber auch die ganze Zirkumferenz der Harnröhre lädiert worden. Bei der Heilung ist eine zirkuläre Striktur zurückgeblieben, in der sich der merkbarste Wall an der unteren Wand befindet.

Nr. 3. Karl S. 56 J. Gutsbesitzer. Journ.-Nr. 1523/1906. In der Klinik 10. 10.—25. 10. 1906. Als konvaleszent entlassen.

Anamnese: Am 10. 10. wurde Pat. so kräftig von einem Elentier zwischen die Oberschenkel gestossen, dass er mehrere Klafter vorwärts geschleudert wurde. Als er nach einer Weile den Harn liess, bemerkte er, dass dieser blutig war, und er fühlte heftiges Brennen und Schmerzen. Pat. wäre infolgedessen fast ohnmächtig geworden.

Status praesens: Pat. ist kräftig gebaut und gut genährt. Innere Organe o. B. Harn etwas trübe (Blut), sauer, spez. Gew. 1023. Eiweiss —, Zucker —.

Lokalsymptome: Auf der Innenseite und oben an dem linken Oberschenkel, eine rötliche Schramme. Aus der Harnröhre fliesst Blut. Katheter leicht.

10. 10. Katheter à demeure. Urotropin.

12. 10. und 16. 10. Katheterwechsel.

19. 10. Katheter weggelassen.

22. 10. Harn trübe. Lapisspülungen 1 : 2000.

25. 10. Harn nicht ganz klar. Pat. wird aufgefordert, sich sondieren zu lassen.

Nachuntersuchung: 12. 11. 1926, 20 J. nach dem Unfall, Pat. 70 J. alt. — Pat. ist seit der Entlassung aus der Klinik ganz gesund und arbeitsfähig gewesen. Der Harn war klar, entleerte sich leicht, irgendwelche Miktionsbeschwerden bestanden nicht. Der Harnstrahl war von gewöhnlicher Stärke. Pat. hat sich nicht sondieren lassen, hat keinen Katheter gebraucht und ist nicht im Krankenhaus gewesen. In der Nierengegend hat er keine Schmerzen und in der Harnröhre keine Entzündung gehabt. In geschlechtlicher Beziehung keine Veränderungen.

Bei der Untersuchung: Allgemeinzustand gut. Lungen emphysematös, Lungengrenze rechts vorn im 7. Interkostalraum. Herzdämpfung tritt nicht hervor. Herztöne etwas dumpf, keine Geräusche. Wand der Art. radialis verhärtet, Verlauf leicht geschlängelt, Puls gleichmässig, etwas gespannter als normalerweise, 65/min. Blutdruck 165, Blutgefrierpunkt — 0.59°. Prostata nicht vergrössert. Harn: hellgelb, etwas trübe, sauer, Eiweiss —, im Sediment Epithelzellen, einige Leukozyten und rote Blutkörperchen, keine Bakterien. Kultur —. Am Perineum fühlt sich die Harnröhre nebst Umgebung verdickt, aber nicht empfindlich an. 11 cm vom Orif. ext. eine Striktur, in der der hauptsächlichste

Wall nach der unteren Wand zu liegt. Die Sonde 18 gleitet an der Striktur vorbei, aber ein Katheterisierungsversuch verursacht eine Blutung, weshalb davon Abstand genommen wird.

Urethrogramm (Fig. 5): In der Pars scrotalis befindet sich am unteren Rand des Röntgenschattens eine kleine Einziehung. Die Harnröhre ist beim Rupturieren an der unteren Wand lädiert worden. Bei der Heilung ist eine Striktur zurückgeblieben.

Nr. 4. Aatto M. 18 J. Kontorist. Journ.-Nr. 1748/1906. In der Klinik 30. 11.—19. 12. 1906. Als konvaleszent entlassen.

Anamnese: Am 29. 11. fiel Pat. rittlings auf den einen Arm eines Barrens. Nach einigen Minuten begann aus der Harnröhre Blut zu tropfen. Dies setzte sich mit kleinen Pausen reichlich fort. Pat. versuchte mehrmals zu harnen, aber es gelang nicht. — Am folgenden Morgen konnte er etwas Harn entleeren, der anfangs klar war, während der Rest, etwa ein Glas voll, aus fast reinem Blut bestand. Brennen und Schmerzen hat Pat. nicht nennenswert gehabt. Er konnte während der ganzen Zeit in Bewegung bleiben. Auf Anraten eines Arztes kommt er aus Kotka nach Helsinki in die Klinik.

Status praesens: Mittelkräftig gebaut, von gewöhnlichem Ernährungszustand. Innere Organe o. B. Harn fast reines Blut.

Lokalsymptome: Der Katheter stösst in der Pars scrotalis auf einen mässigen Widerstand, doch kann er ohne merkbare Schwierigkeit eingeführt werden.

30. 11. Katheter à demeure.

14. 12. Katheter entfernt.

16. 12. Während ein paar Tagen Fieber. Miktion frei.

Nachuntersuchung: 10. 7. 1926, annähernd 20 Jahre nach dem Unfall. Pat. 38 J. alt. — Pat. ist nach dem Verlassen der Klinik ganz gesund gewesen. Der Harn hat sich sehr leicht entleert, und irgendwelche Miktionsbeschwerden oder Schmerzen sind nicht vorgekommen. Er braucht nachts nicht zu urinieren. Während 2—3 Jahren hat er je einige Male Prof. *Krogius* besucht, um sich sondieren zu lassen. Seiner Ansicht nach ist der Harnstrahl etwas dünner geworden. Er hat keine Krankheiten gehabt und ist nicht ärztlich behandelt worden. In geschlechtlicher Beziehung hat er keine Veränderungen bemerkt.

Bei der Untersuchung: Allgemeinzustand gut. Innere Organe o. B. Blutdruck 130. Rest-N 50. Prostata normal. Harn klar, hellgelb, sauer, eiweiss- und zuckerfrei. Kein Sediment. Kultur —. 14.5 cm vom Orif. ext. fühlt man in der hinteren Wand sowie auch in der vorderen Wand eine wallförmige Striktur, an der die Sonde 18 und der Katheter 16 vorbeigleiten.

Urethrogramm (Fig. 6): Am unteren Rand des Röntgenschattens der Pars bulbosa befindet sich eine merkbare Einziehung, von der ein schmaler, distalwärts gebogener Streifen schwächeren Schattens über die Harnröhre geht. Dahinter ist in einem ovalen Gebiet, wo die Röntgenschatten der Urethrastümpfe übereinander gefallen sind, der Schatten am stärksten. Der Verlauf der Harnröhre ändert sich an dieser Stelle beträchtlich. Die Ruptur hat die ganze Zirkumferenz der Harnröhre betroffen, und die Stümpfe sind in etwas seitlicher Lage geheilt, wobei sie eine zirkuläre Striktur zurückgelassen haben.

Nr. 5. Bruno L. 12 J. Sohn eines Heizers. Journ-Nr. 1468/1907. In der Klinik 12. 10.—21. 10. 1907. Als gesund entlassen.

Anamnese: Am 9. 10. trat ein Knabe den Pat. mit dem Fuss in das Perineum, wo er sofort ein starkes Brennen fühlte. Die Schmerzen liessen allmählich nach. Er konnte gleich nach dem Unfall frei Wasser lassen, und der Harnstrahl war voll. Am folgenden Morgen war der Harnstrahl bedeutend dünner. Am 11. 10. kam der Harn nur tropfenweise und verursachte heftige Schmerzen. Am Abend desselben Tages kam Pat. auf Anraten eines Arztes in die Klinik, in der er katheterisiert und aufgenommen wurde.

Status praesens: Pat. ist schwach gebaut und von unternormalem Ernährungszustand. Innere Organe o. B.

Lokalsymptome: Am Perineum eine 3 cm lange mässige Schwellung bei der Harnröhre. Bei Druck bedeutende Empfindlichkeit. Katheter leicht. Pat. wird mit Nr. 13 katheterisiert. Harn klar, eiweiss- und zuckerfrei, spez. Gew. 1016.

Am 12. 10. nachm. spontane Entleerung, zuerst Blut, dann verhältnismässig reiner Harn. Später an demselben Tag war der Harn zuerst klar, und schliesslich kam etwas Blut. An den folgenden Tagen war der Harn etwas blutig.

14. 10. Die Schwellung ist verschwunden, aber die Empfindlichkeit besteht noch, und auf Druck erscheint etwas Blut an der Mündung der Harnröhre.

15. 10. Miktion frei. Harn nicht blutig.

21. 10. Miktion frei. Harn klar.

Spätere Angaben: Laut Mitteilung vom 26. 3. 1926 ist Pat. den 6. 11. 1924, 17 Jahre nach dem Unfall, an Tuberkulose gestorben.

Nr. 6. Frans K. Matrose. 22 J. Journ.-Nr. 990/1907. In der Klinik 30. 6.—6. 7. 1907. Als konvaleszent entlassen.

Anamnese: Vor 10 Jahren Tripper, der nach 4-monatlicher Behandlung heilte und den Pat. dann nicht mehr belästigt hat. Am 29. 6. fiel Pat. von der Badestubenpritsche zwischen zwei Treppenstufen und erhielt dabei einen Stoss gegen das Perineum. Aus der Harnröhre begann ausgiebig Blut zu fliessen. Es kam etwa 1 Liter Blut und Pat. wurde schwindlig. Er konnte blutigen Harn lassen, fühlte aber zugleich heftige Schmerzen im Perineum. — Pat. kam sofort in die Klinik.

Status praesens: Kräftig gebaut, von gewöhnlichem Ernährungszustand. Innere Organe o. B. — Harn: etwas gelb, trübe, leicht sauer, eiweiss- und zuckerfrei. Im Sediment zahlreiche rote Blutkörperchen und wenig Leukozyten.

Lokalsymptome: An der Mündung der Harnröhre etwas Blut. Am unteren Teil des Scrotums ist die Haut dunkelblau. Pat. uriniert selbständig, dabei etwas Schmerzen.

30. 6. Urotropin.

6. 7. Harnentleerung ohne Mühe. Pat. wird aufgefordert, sich nach $1^1/_2$ Woche zur poliklinischen Behandlung einzufinden.

Spätere Angaben: Laut Mitteilung vom 26. 4. 1926 ist Pat. den 10. 7. 1918 im Gefangenenlager auf Suomenlinna, 11 Jahre nach dem Unfall gestorben.

Nr. 7. Gustaf V. 33 J. Werkmeister. Journ.-Nr. 596 I/1921. In der Klinik 11. 5.—18. 5. 1921. Als konvaleszent entlassen.

Anamnese: Pat. fiel am 11. 5. sitzlings auf eine Eisenbahnschiene und verletzte sich dabei im Perineum. Verhältnismässig bald danach reichliche Blutung aus der Harnröhre. Die Blutung lässt nach, dauert aber während der ganzen

Zeit tropfenweise fort. Nennenswerte Schmerzen sind nicht vorhanden gewesen. Pat. hat in Bewegung bleiben können; kommt sofort in die Klinik.

Status praesens: Kräftig gebaut. Gut genährt. Innere Organe o. B. Harn blutig.

Lokalsymptome: Am Perineum eine leichte Druckempfindlichkeit. Keine Schwellung. Auf der Innenfläche beider Oberschenkel eine kleine Sugillation. Aus der Harnröhre tropft Blut.

11. 5. Nelatonkatheter ohne Mühe eingeführt, wird als Katheter à demeure belassen. Calcium lact. Stypticin. Urotropin. Nelaton verstopft. Halbharter Mercier.

16. 5. Katheter entfernt. Die Blutung hat aufgehört, kaum Schmerzen. Harn klar.

Spätere Angaben: Laut Mitteilung vom 15. 8. 1926 lebt Pat. und ist arbeitsfähig. Adresse unbekannt.

Nr. 8. Witys W. 37 J. Schmied. Journ.-Nr. 1049 I/1922. In der Klinik 14. 7.—26. 8. 1922. Als konvaleszent entlassen.

Anamnese: Pat. fiel sitzlings gegen eine Steinkante, die zwischen seinen Oberschenkeln blieb. Darauf erfolgte sofort eine Blutung aus der Harnröhre. Konnte Harn lassen, der blutig war, und fühlte zugleich heftige Schmerzen im Perineum.

Status praesens: Kräftig gebaut, von gutem Ernährungszustand. Innere Organe o. B. Harn ganz blutig.

Lokalsymptome: Am Perineum eine intensive Empfindlichkeit, keine Schwellung. Aus der Harnröhre tropft klares Blut. Katheter leicht.

14. 8. Katheter à demeure. Urotropin.

15. 8. Hohes Fieber. Rechter Hoden geschwollen.

18. 8. Hohes remittierendes Fieber. Katheter entfernt. Brennen beim Harnen. Kein Blut.

25. 8. Harn klar, Schwellung vergangen. Beniqué 48.

Nachuntersuchung: 13. 7. 1926, 4 Jahre nach dem Unfall. Pat. 41 J. alt. — Pat. ist seit der Entlassung aus der Klinik ganz gesund gewesen. Der Harn hat sich leicht entleert, nach dem Harnen sind einige Tropfen abgegangen, aber irgendwelche Beschwerden haben nicht bestanden. Pat. uriniert nachts nicht. Er ist nicht in ärztlicher Behandlung gewesen und nicht sondiert worden. Der Harnstrahl ist voll geblieben. Der Harn war klar. Keine Harnröhrenentzündung. Während des letzten Jahres hat sich Pat. bei angestrengterem Gehen, beim Steigen oder bei schwerer Arbeit belästigt gefühlt. Keine Veränderungen im Geschlechtsleben.

Bei der Untersuchung: Allgemeinzustand gut. Ernährungszustand desgleichen. Lungen o. B. Herzdämpfung bedeutend erweitert, an der Basis deutliches systolisches Geräusch. Blutdruck 115. Prostata leicht vergrössert, nicht empfindlich, an der Oberfläche glatt. Auf dem Kopf ein schuppender Ausschlag. W. R. —. Rest-N 60. Harn: hellgelb, klar, sauer, Eiweiss —. Kein Sediment. Kultur —. Am Perineum ist im Corpus cavernosum eine längliche Verdickung zu fühlen. 13 cm vom Orif. ext. wird eine ziemlich zirkuläre Striktur palpiert, an der Sonde und Katheter 16 vorbeigehen.

Urethrogramm (Fig. 7): In der Pars bulbosa sowohl am oberen wie am unteren Rand je eine Einziehung, die durch einen distalwärts gebogenen, über

die Harnröhre gehenden dünnen Streifen schwächeren Schattens miteinander verbunden sind. Dahinter befindet sich in einem ovalen Gebiet, wo die Röntgenschatten der Urethrastümpfe übereinanderfallen, ein bedeutend stärkerer Schatten. Das Trauma hat die ganze Zirkumferenz der Harnröhre beschädigt, und die Stümpfe sind in etwas seitlicher Lage geheilt, wobei sie eine zirkuläre Striktur bilden.

Nr. 9. Väinö V. 19 J. Gartenarbeiter. Journ-Nr. 645 I/1923. In der Klinik 11. 5.—24. 5. 1923. Als konvaleszent entlassen.

Anamnese: Vor 3—4 Wochen Tripper, den Pat. nach ärztlichen Anweisungen behandelt hat. — Pat. fiel in der Nacht zum 11. 5. in der Trunkenheit am Ufer in einen Steinhaufen. Er erinnert sich des Hergangs nicht genauer und weiss nicht mehr, ob er Schmerzen gefühlt hat. Infolge Harndrangs erwachte er gegen Morgen, wobei er in seinem Bett, an den Kleidern und den Genitalien Blut und eine fortgesetzte Blutung aus der Harnröhre bemerkte. Nach grosser Anstrengung gelang es ihm, ganz blutigen Harn zu entleeren, und zugleich fühlte er heftige Schmerzen im Perineum. Er urinierte auf dieselbe Weise in der Nacht drei- und am Morgen einmal. Konnte verhältnismässig leicht 7 km bis zur Bahnstation gehen, um ins Krankenhaus zu reisen. Die Blutung aus der Harnröhre dauerte während der ganzen Zeit in geringem Masse fort.

Status praesens: Mittelkräftig, gut ernährt. Innere Organe o. B. Harn blutig.

Lokalsymptome: Keine Wunde, keine Schwellung noch Sugillationen am Perineum. Aus der Harnröhre ziemlich träge, tropfenweise Blutung. Nelaton 19 geht ohne Mühe hinein. 3/4 Liter blutiger Harn. Am Bauch keine Empfindlichkeit. Blase deutlich oberhalb der Symphysis zu palpieren.

11. 5. Katheter à demeure. Urotropin.

19. 5. Neue Blutung. Nelaton 24, worauf die Blutung aufhört.

21. 5. Katheter entfernt.

24. 5. Kein Blut im Harn. Miktion gut.

Spätere Angaben: 10. 9. 1926. Pat. lebt und ist arbeitsfähig.

Aus dem Mariakrankenhaus.

Nr. 10. John S. 21 Jahre. Automobilführer. Journ.-Nr. 633/1914. Im Krankenhaus 30. 6.—11. 7. 1914. Als gesund entlassen. Diagn. + acc. Orchitis l. dx.

Anamnese: Am 25. 6. bekam Pat. einen Fusstritt in das Perineum, worauf eine starke Blutung aus der Harnröhre erfolgte. Er konnte selbständig harnen. Die Blutung war bald verschwunden, bald wiederholte sie sich, und als sie am 30. 6. wieder reichlich wurde, kam Pat. in das Krankenhaus.

Status praesens: Allgemeinzustand gut. Herz o. B. In den Lungen ist beiderseits ein weiches Rasseln zu hören. Harn blutig, eiweiss- und zuckerfrei.

Lokalsymptome: Am Perineum keine Zeichen von Gewalt. Keine Schwellung. Reichliche Blutung aus der Harnröhre. Katheter leicht.

30. 6. Katheter à demeure.

4. 7. Katheter entfernt. Urotropin.

8. 7. Rechter Hoden geschwollen und empfindlich. Fieber.

11. 7. Fieber und Schwellung verschwunden.

Spätere Angaben: 10. 9. 1926. Pat. lebt. Adresse unbekannt.

II. Mittelschwere Fälle von Harnröhrenruptur. (Ruptura urethrae gr. II).

Aus der Chirurgischen Klinik.

Nr. 11. Oskari L. 14 Jahre. Arbeitersohn. Journ.-Nr. 526/1891. In der Klinik 14. 6.—18. 6. 1891. Als konvaleszent entlassen.

Anamnese: Am 14. 6. stiess sich Pat. beim Abwärtsreiten auf ungesatteltem Pferde so heftig in das Perineum, dass er abspringen musste. Aus der Harnröhre sofort Blutung. Beim Versuch, Wasser zu lassen, konnte er einige Tropfen Blut hervorpressen. Die Schmerzen waren unmittelbar hinter dem Scrotum zu fühlen.

Status praesens: Allgemeinzustand gut. Innere Organe o. B. Harn etwas trübe, ein wenig Blut, Spuren Eiweiss, spez. Gew. 1010.

Lokalsymptome: An der Mündung der Harnröhre reichlich Blut. Hinterer Teil des Scrotums geschwollen und druckempfindlich. Katheter leicht.

14. 6. Harnt von selbst. Leichtes Brennen.

18. 6. Harn klar. Entleerung unbehindert.

Spätere Angaben: 10. 9. 1926. Adresse unbekannt.

Nr. 12. Gustaf N. 63 Jahre. Einlieger. Journ.-Nr. 1313/1904. In der Klinik 27. 9.—14. 10. 1904. Als konvaleszent entlassen.

Anamnese: Am 21. 9. fiel Pat. rittlings auf den First eines Bretterdaches. Er fühlte heftige Schmerzen und Schwindel, wurde aber nicht ohnmächtig. Als er ein paar Stunden später zu urinieren versuchte, kam nichts heraus, und der Arzt am Orte musste ihn am Abend desselben Tages katheterisieren, wobei der Harn stark blutgemischt war. Danach tropfte einige Zeit aus der Harnröhre noch Blut. Am folgenden Tage katherisiert. Pat. hatte während der ganzen Zeit leichte Schmerzen und am 24. 9. Schüttelfrost. An demselben Tag kam tropfenweise Harn. Gleich nach dem Fall zeigte sich an dem Scrotum eine starke Schwellung.

Status praesens: Kräftig gebauter, magerer Mann. Innere Organe o. B. Arteria radialis einigermassen sklerotisch. Puls regelmässig, gleichmässig, 72/min. Harn: blutig, sauer, zucker- und eiweissfrei.

Lokalsymptome: Am Scrotum und Perineum eine verhältnismässig starke Schwellung. Pars bulbosa kleinfingerdick geschwollen. Der Prostata-Katheter ging leicht hinein. Harn leicht getrübt.

27. 9. Urotropin.

29. 9. Hat selbständig geharnt. Zuerst blutig, dann etwas trübe.

1. 10. Lapisspülungen 1 : 2000. Harn trübe. Brennen beim Harnen. Muss in der Nacht einmal urinieren.

14. 10. Harn klar. Schwellung verschwunden. Befinden gut. Kann ohne Mühe Wasser lassen.

Pat. wird am 2. 8. 1913 wieder in die Klinik aufgenommen. Journ.-Nr. 1288/1913. In der Klinik 25. 10. 1913. Als konvaleszent entlassen. Diagn. Strictura urethrae.

Anamnese: Nach dem Verlassen der Klinik haben während der ganzen Zeit Miktionsbeschwerden bestanden.

Vor einigen Jahren eine Harnretention, wobei Patient von einem Arzt katheterisiert wurde. Eine Woche vor der Aufnahme in die Klinik wieder eine Retention. Harn bis dahin übelriechend. Der Arzt versuchte ohne Erfolg zu katheterisieren. In der folgenden Nacht entleerte sich Harn langsam von selbst. Gestern wieder eine Retention, weshalb Pat. in die Klinik kam.

Status praesens: Schwach und mitgenommen. Fieber 38.4°. Sensorium nicht ganz klar. Lungengrenzen erweitert. Herztöne dumpf. Harn trübe, stinkend, sauer, reichlich Eiweiss, Zucker —. Im Sediment zahlreiche Leukozyten und Bakterien.

Lokalsymptome: Die Harnblase reicht fast bis zum Nabel. Es gelingt nicht, einen Katheter einzuführen, ebenso wenig verschiedenartige Sonden. Prostata ziemlich weich, gleichmässig vergrössert.

2. 8. *Cystostomia suprapubica.* Pezzer-Katheter, in die Wunde ein Jodoformtampon und in die Haut ein paar Seidennähte.

6. 8. Lapisspülungen 1 : 1000.

14. 8. Pezzer gewechselt.

25. 10. Die Blasenfistel hat gut funktioniert. Ein Versuch, die Harnröhre zu sondieren, misslingt. Harn in letzter Zeit sehr trübe. Pat. ist nicht geneigt, sich operieren zu lassen. Als gebessert entlassen.

Da der Pat. die Blasenfistel zuhause nicht behandeln und nicht damit zurecht kommen konnte, liess er sich am 10. 10. 1913 wieder in die Klinik aufnehmen. Journ.-Nr. 1748/1913. In der Klinik am 30. 12. 1913. Als konvaleszent entlassen. Diagn. Strictura urethrae. Fistula vesicae urinar.

Status praesens: Allgemeinzustand schlecht. Lungen emphysematös, Herztöne sehr dumpf. Harn trübe, leicht stinkend, spez. Gew. 1016, Spuren Eiweiss, Zucker —. Im Sediment zahlreiche Leukozyten und Bakterien. Oberhalb der Symphyse eine Blasenfistel. Es gelingt nicht, die Harnröhre zu sondieren. Hindernis im hinteren Teil der Pars bulbosa.

30. 10. Urotropin.

10. 11. *Urethrotomia externa. Resectio strict. Excisio fistul. urinar.* Hautschnitt in der Mittellinie, bei der Striktur. Lumen verschwunden. Die Striktur wird reseziert. Katheter in die Blase. Die weichen Teile der Perinealwunde werden zusammengenäht. Kleiner Tampon in die Wunde.

25. 11. Katheter entfernt.

30. 11. In der alten Fistelnarbe ist eine neue Fistel erschienen, durch welche Harn kam. Perinealwunde geheilt. Lapisspülungen. Von neuem Katheter.

8. 12. Katheter entfernt. Beniqué 43.

16. 12. Fistel geschlossen. Beniqué 46.

30. 12. Miktion gut. Harn ziemlich trübe, reichlich Eiter und Colibakterien, Eiweiss 1 ‰. Beniqué 48.

Am 12. 9. 1915 wieder in die Klinik aufgenommen. Journ.-Nr. 1272/1915. In der Klinik am 18. 9. 1915. Als gebessert entlassen. Diagn. Strictura urethrae. Calculus vesic. urinar.?

Anamnese: Nachdem Pat. zum letzten Male aus der Klinik entlassen worden war, fühlte er sich gesünder, musste aber doch häufiger als früher in gesunden Tagen urinieren. Am 11. 9. bemerkte er zum ersten Mal im Harn reines Blut.

Status praesens: Allgemeinzustand befriedigend. Lungen emphysematös. Herztöne dumpf. Harn während der ersten Tage des Krankenhausaufenthaltes sehr blutig, später stinkend, trübe, reichlich Eiter und rote Blutkörperchen sowie Bakterien enthaltend. Spuren Eiweiss. Es gelingt, durch die Harnröhre nur eine filiforme Sonde einzuführen.

15. 9. Sonde 12 geht hindurch. Blutung aufgehört. Harn sehr stinkend, ammoniakalisch. Urotropin.

18. 9. Pat. verlässt die Klinik gegen ausdrücklichen Rat vor Abschluss der Behandlung.

Spätere Angaben: Laut Mitteilung vom 24. 4. 1926 ist Pat. am 3. 7. 1917 an Brand (Gangraena pedis) gestorben.

Nr. 13. Johan N. 50 Jahre. Arbeiter. Journ.-Nr. 248/1905. In der Klinik 25. 1.—13. 3. 1905. Als konvaleszent entlassen.

Anamnese: Am 23. 1. wurde Pat. von einem umfallenden Sägestamm im Perineum verletzt. Er lag etwa 1/4 Stunde halb bewusstlos. Die Schmerzen in der Gegend des Scrotums waren anfangs äusserst heftig, nahmen aber allmählich ab. Pat. konnte nicht urinieren. Einige Tropfen Blut kamen aus der Mündung der Harnröhre. Am 24. 1. versuchte ihn der Arzt am Orte ohne Erfolg zu katheterisieren.

Status praesens: Körperbau gewöhnlich. Ernährungszustand gut. Lungen o. B. Herztöne dumpf. Arteria radialis sklerotisch. Puls regelmässig. Harn klar, gelb, spez. Gew. 1022, Eiweiss —, Zucker —.

Lokalsymptome: Penis, Scrotum und Perineum sowie Innenflächen in der Nähe des Oberschenkels dunkelbläulich. Linke Hälfte des Scrotums und Perineums stark geschwollen und empfindlich. Konsistenz teigig. Ein gewöhnlicher Katheter Nr. 15 lässt sich ohne Schwierigkeit einführen.

25. 1. Katheter à demeure. Urotropin.

28. 1. Perineum bedeutend gerötet. Fluktuation nicht deutlich.

30. 1. Im Perineum deutliche Fluktuation. *Incisio.* Es entleert sich blutgemischter Eiter.

31. 1., 11. 2. Katheterwechsel. In der Perinealwunde eine leichte Eitersekretion.

15. 2. Aus der Perinealwunde Harn.

22. 2. Katheter weggelassen. Perinealwunde geschlossen.

27. 2. Beniqué 34.

13. 3. Beniqué 50. Pat. entleert den Harn frei. Harn verhältnismässig klar.

Spätere Angaben: Laut Mitteilung vom 3. 5. 1926 ist Pat. am 10. 3. 1922 an Kolik gestorben.

Nr. 14. Aksel H. 45 Jahre. Arbeiter. Journ.-Nr. 1466/1906. In der Klinik 30. 9.—2. 11. 1906. Als konvaleszent entlassen.

Anamnese: Am 28. 9. fiel Pat. beim Tragen von Brettern rittlings gegen eine Brettkante. Er fühlte keine erheblicheren Schmerzen, auch zeigte sich keine sichtbare Wunde oder Verletzung, aber nach einer Weile begann Blut aus der Harnröhre zu fliessen. Am Abend konnte Pat. wegen heftiger Schmerzen nur teilweise Wasser lassen. Am folgenden Tage war das Urinieren bedeutend schwerer. Harn stark blutig.

Status praesens: Körperbau gewöhnlich. Ernährungszustand einigermassen herabgesetzt. Innere Organe o. B. Harn etwas trübe, zahlreiche rote Blutkörperchen, einige Leukozyten, eiweiss- und zuckerfrei. An der Wurzel des Penis eine erhebliche Empfindlichkeit. An der Mündung der Harnröhre etwas Blut. Beim Urinieren sind die ersten Tropfen blutig. Eine Schwellung ist nicht vorhanden.

6. 10. Sehr reichliche Blutung aus der Harnröhre. Pat. kann selbständig urinieren. Urotropin.

7. 10. Wieder reichliche Blutung aus der Harnröhre. Pat. kann nicht selbständig urinieren. Nur eine filiforme Sonde kann eingeführt werden. Nach etwa einer Stunde gelingt dies mit dem Katheter 14, und nach einigen Stunden lässt sich nach grossen Schwierigkeiten der Katheter 25 hineinbringen. Harn weiterhin stark blutgemischt.

12. 10. Katheter herausgekommen. Einführung ausserordentlich schwer.

22. 10. Katheter weggelassen. Harn trübe.

27. 10. Harn bedeutend klarer geworden. Kein Blut. Pat. entleert gut.

2. 11. Harn klar. Pat. entleert gut. Keinerlei Schmerzen.

Spätere Angaben: Pat. ist von den Aufständischen am 11. 2. 1918, 12 Jahre nach dem Unfall, erschossen worden.

Nr. 15. Emil S. 26 Jahre. Maler. Journ.-Nr. 898/1910. In der Klinik 14. 6.—28. 6. 1910. Als konvaleszent entlassen.

Anamnese: Pat. hatte vor 6 Jahren eine Gonorrhöe, die vollständig heilte. Am 13. 6. fiel er aus 1 m Höhe rittlings auf einen Bettpfosten, wobei er ohnmächtig wurde. Als er wieder zu sich kam, bemerkte er, dass er aus der Harnröhre stark geblutet hatte und dass daraus immer noch Blut hervortropfte. Er konnte nicht urinieren. Der Arzt am Orte versuchte ihn ohne Erfolg zu katheterisieren. Danach konnte Pat. jedoch harnen, wobei er heftige Schmerzen in der Harnröhre hatte. Harn stark blutig.

Status praesens: Allgemeinzustand gut. Innere Organe o. B. Harn sauer, gelbbraun, spez. Gew. 1020, Eiweiss —, Zucker —. Einige kleine Blutkoagel.

Lokalsymptome: An der Mündung der Harnröhre geronnenes Blut. Am Perineum eine Hämatomie. Keine Empfindlichkeit. Eine kleine Schwellung. Pat. uriniert selbst leicht, etwas Brennen in der Harnröhre.

14. 6. Urotropin.

15. 6. Harn klar.

21. 6. Eine Knopfsonde ging nicht in die Blase, sondern verursachte eine starke Blutung.

28. 6. Nelaton-Katheter 18 lässt sich mit einiger Schwierigkeit einführen. Pat. wünscht nach Hause entlassen zu werden.

Spätere Angaben: Laut Mitteilung vom 15. 5. 1926 ist Pat. am 1. 12. 1924, 14 Jahre nach dem Unfall, an Herzfehler und Rheumatismus gestorben. Laut Angabe des behandelnden Arztes war die Harnentleerung frei.

Nr. 16. Karl P. 34 Jahre. Zimmermann. Journ.-Nr. 1704/1913. In der Klinik 18. 10.—30. 10. 1913. Als gesund entlassen.

Anamnese: Pat. fiel am 18. 10. rittlings auf eine seitwärts gestellte Planke. Er bemerkte nach einiger Zeit eine Blutung aus der Harnröhre.

Status praesens: Allgemeinzustand befriedigend. Innere Organe o. B. Harn alkalisch trübe. Im Sediment Blut. Spez. Gew. 1023. Eiweiss —, Zucker —.

Lokalsymptome: Aus der Harnröhre kommt reichlich Blut. Im hinteren Teil des Scrotums und am Perineum grosse Sugillationen. Am Perineum in der Richtung der Raphe eine fingerdicke, druckempfindliche Schwellung.

18. 10. Katheter à demeure. Der Katheter konnte erst in der Narkose eingeführt werden. Urotropin + Salol.

27. 10. In den ersten Tagen leichtes Fieber und Harn etwas trübe. Katheter entfernt. Pat. uriniert ohne Mühe.

30. 10. Harn klar. Keine Beschwerden.

Spätere Angaben: Laut Mitteilung fiel Pat. am 26. 2. 1918, 5 Jahre nach dem Unfall, im Freiheitskrieg.

Nr. 17. Karl L. 40 Jahre. Steinarbeiter. Journ.-Nr. 1721/1913. In der Klinik 23. 10.—10. 11. 1913. Als konvaleszent entlassen.

Anamnese: Pat. fiel am 23. 10. rittlings auf einen Sägestamm und verletzte sich so schwer, dass er für eine Weile ohnmächtig wurde. Nach dem Unfall starke Blutung aus der Harnröhre und Schmerzen. Konnte nicht urinieren.

Status praesens: Allgemeinzustand gut. Innere Organe o. B. Harn alkalisch, etwas trübe. Im Sediment Phosphate. Eiweiss- und zuckerfrei.

Lokalsymptome: Aus der Harnröhre starker Bluterguss. Am Perineum eine empfindliche weiche Schwellung bei der Pars bulbosa. Penis druckempfindlich. Katheter sehr schwer einzuführen.

23. 10. Katheter à demeure. Urotropin. Der Katheter wird nach mehrmaligem Versuch in der Operationsnarkose eingeführt. Die Blutung aus der Harnröhre lässt während des Tages nach.

26. 10. Harn trübe. Starkes remittentes Fieber. Salol.

28. 10. Harn sehr trübe, eitrig. Pat. sieht müde aus.

3. 11. Katheter entfernt. Pat. uriniert von selbst leicht. Harn immer noch trübe und eitrig. Lapisspülungen 1:1000.

7. 11. Harn bedeutend klarer geworden.

10. 11. Harn ganz klar. Miktion leicht. Ein dicker Katheter geht leicht hinein.

Spätere Angaben: Laut Mitteilung vom 15. 8. 1926 hat sich Pat. wohl befunden. Vollkommen arbeitsfähig.

Nr. 18. Johan S. 28 Jahre. Arbeiter. Journ.-Nr. 252/1916. In der Klinik 26. 1.—1. 2. 1916. Als konvaleszent entlassen.

Anamnese: Am 25. 1. gegen Mittag schlug dem Pat. ein Sägestamm in das Perineum. Er fühlte keine Schmerzen, aber aus der Harnröhre tropfte etwas Blut. Er konnte harnen, fühlte aber zugleich ein schwaches Brennen.

Status praesens: Allgemeinzustand gut. Innere Organe o. B. Harn etwas trübe. Im Sediment rote Blutkörperchen. Eiweiss- und zuckerfrei.

Lokalsymptome: Am Perineum eine weiche, taubeneigrosse Schwellung. Einführung eines Katheters an dieser Stelle schwierig.

26. 1. Katheter à demeure.

31. 1. Katheter entfernt. Harn klar. Pat. entleert ohne Mühe.

Spätere Angaben: Laut Mitteilung vom 15. 8. 1926 am Leben. Adresse unbekannt.

Nr. 19. Oiva L. 32 Jahre. Werkmeister. Journ.-Nr. 659 II/1921. In der Klinik 27. 7.—26. 8. 1921. Als konvaleszent entlassen. Diagn. + Cystitis acuta.

Anamnese: Pat. hat einen Blasenkatarrh gehabt, dessentwegen er zuletzt bis Johanni dieses Jahres behandelt worden ist. Er hat Blasenspülungen bekommen. — Am 18. 1. fiel Pat. aus etwa 1 m Höhe auf den Deckel eines Motors, so dass er rittlings auf eine runde Fahnenstange zu sitzen kam. Er fühlte keine nennenswerten Schmerzen, bemerkte aber alsbald eine Blutung aus der Harnröhre, die etwa eine Stunde reichlich war und dann allmählich nachliess. Nach der Vermutung des Pat. ist über ein Liter Blut herausgeflossen. Er konnte nicht sein Wasser lassen. Am Perineum trat eine intensive Sugillation auf. Am folgenden Morgen gelang es einem Arzt, beim zweiten Versuch einen Katheter in die Blase einzuführen. An denselben Tag kam Pat. nach Jyväskylä in das Krankenhaus, wo ein Katheter à demeure und ein Eisbeutel auf das Perineum appliziert wurde. Nach 3 Tagen wurde der Katheter entfernt. Pat. konnte danach selbständig urinieren, obwohl es Brennen verursachte und von Tag zu Tag immer schwerer wurde. Die Schwellung am Perineum breitete sich aus, wurde empfindlich, weich und öffnete sich auf der Eisenbahnfahrt nach Helsinki, wobei sich eine reichliche Menge blutgemischter Eiter entleerte. Danach ist ungefähr dieselbe Menge Harn aus der Öffnung im Perineum gekommen.

Status praesens: Körperbau kräftig. Ernährungszustand gewöhnlich. Innere Organe o. B. Harn trübe, alkalisch. Im Sediment Leukozyten, Urate, Phosphate sowie Bact. coli und Staphylokokken. Eiweiss und Zucker —.

Lokalsymptome: Am Perineum, etwa 3 cm vor dem Anus, rechts von der Mittellinie eine im Durchmesser 1 cm grosse, in der Richtung der Raphe gehende Fistel, aus der dünner blutgemischter Eiter fliesst. Links davon ist ein kleines Infiltrat zu palpieren. Katheter 16 geht leicht hindurch.

27. 7. Katheter à demeure.
30. 7. Lapisspülungen 1 : 1000.
1. 8., 3. 8. und 10. 8. Katheterwechsel.
15. 8. Katheter 18.
16. 8. Katheter entfernt.
19. 8. Harn trübe. Im Sediment Leukozyten und Coli.
22. 8. Harn klarer geworden. Beniqué 41.
26. 8. Beniqué 42. Harn klar. Entleerung frei.

Spätere Angaben: Nach eigener Mitteilung vom 22. 7. 1926 ganz gesund gewesen. Der Harn hat sich gut entleert.

Nr. 20. Johan G. 64 Jahre. Maler. Journ.-Nr. 182 I/1921. In der Klinik 28. 1.—28. 2. 1921. Als konvaleszent entlassen. Diagn. + Contusio femoris sin. Vulnera contusa capitis.

Anamnese: Pat. kam heute bei dem Versuch, in die Strassenbahn zu steigen, zu Fall und verletzte sich dabei die linke Hüfte und bekam Kontusionen am Kopf. Er wurde sofort in die Klinik gebracht.

Status praesens: Allgemeinzustand gut. Innere Organe o. B. Harn etwas blutig. Eiweiss und Zucker —.

Lokalsymptome: Blutung aus der Harnröhre, keine Schwellung. Der Katheter geht schwer hinein. Aus der Blase entleert sich blutiger Harn. Am

Kopf ein paar Kontusionen. Bei Druck nach verschiedenen Richtungen auf die Hüfte klagt Pat. nicht über Schmerzen.

28. 1. Katheter à demeure. Urotropin.

2. 2. Harn nicht mehr blutig.

4. 2. Katheter entfernt. Pat. uriniert ohne Mühe.

Spätere Angaben: Laut Mitteilung vom 22. 7. 1926 ist Pat. am 12. 4. 1925 gestorben. Diagnose: Myodegeneratio cordis.

Nr. 21. Juho P. 27 Jahre. Arbeiter. Journ.-Nr. 628 I/1922. In der Klinik 4. 5.—8. 6. 1922. Als konvaleszent entlassen.

Anamnese: Pat. hat sehr oft Husten gehabt. — Am 4. 5. schlug dem Pat. der eiserne Kran eines Wasserfasses in das Perineum. Der Schlag war so heftig, dass Pat. für eine Weile ohnmächtig wurde. Nach einiger Zeit konnte sich Pat. jedoch in Bewegung setzen, und beim Versuch, Wasser zu lassen, konnte er da nur einige Tropfen Blut hervorpressen. Vor der Aufnahme in die Klinik bemühte er sich einigemal zu urinieren, ohne dass es ihm aber gelang.

Status praesens: Einigermassen mitgenommen. Pat. hat heftigen Husten. Herz o. B. Überall in den Lungen ist ein pfeifendes Rasseln zu hören. Harn stark blutgemischt, trübe, sauer, spez. Gewicht 1020. Im Sediment zahlreiche rote Blutkörperchen. Spuren von Eiweiss. Zucker —.

Lokalsymptome: Am unteren Teil des Scrotums ein 5 × 5 cm grosses Hämatom. Die Hoden sind nicht empfindlich, aber die Prostata schmerzt beim Touchieren. Blase einigermassen gespannt, aber nicht empfindlich. Ein Nelaton-Katheter geht leicht in die Blase, und daraus entleert sich blutiger Harn.

4. 5. Katheter à demeure. Urotropin.

11. 5. Im Harn immer noch altes Blut.

12. 5. Scrotum geschwollen, rötlich und empfindlich.

13. 5. *Incisio.* Wunde in der Mittellinie. Reichlich stinkender, braungrauer Eiter.

18. 5. Durch Carrel-Ausspülungen ist es gelungen, die Sekretion aus der Wunde zu vermindern und den Geruch zu dämpfen. Kein Fieber mehr.

25. 5. Durch Dilatation mit einem Beniqué wird der Katheter 20 eingeführt.

6. 6. Katheter entfernt. Aus der Perinealwunde kommt kein Harn.

8. 6. Perinealwunde fast vollständig geheilt. Harn wird ohne Schwierigkeit entleert.

Pat. kam am 17. 5. 1924 von neuem in die Klinik. Journ.-Nr. 664 I/1924. Als gebessert entlassen am 27. 5. 1924. Diagn.: Strictura traum. urethrae. Absc. periurethralis.

Anamnese: Nach dem Verlassen der Klinik hat Pat. fast zwei Jahre lang keine Miktionsbeschwerden gehabt. Der Harnstrahl ist etwas dünner geworden. In den beiden letzten Wochen hat Pat. am Perineum einen kleinen Tumor bemerkt, der allmählich gewachsen ist und sowohl Miktions- als Defäkationsstörungen verursacht hat.

Status praesens: Allgemeinzustand relativ gut. Innere Organe o. B. Harn trübe, gelb, sauer, Spuren Eiweiss, Zucker —. Im Sediment verhältnismässig zahlreiche weisse Blutkörperchen, Coli und Kokken.

Lokalsymptome: Links von der Mittellinie am Perineum ein taubenei-

grosser, fast konsistenter, in der Mitte fluktuierender, empfindlicher Tumor. Haut über demselben etwas gerötet. Die Harnröhre lässt keine Sonde durch.

17. 5. Bleiwasserkompresse.

20. 5. *Incisio.*

27. 5. Der periurethrale Abszess ist geheilt. Die Harnröhre konnte nicht sondiert werden. Pat. hat urinieren können. Will nachhause.

Nachuntersuchung: 19. 5. 1926, 4 Jahre nach dem Unfall. Pat. 31 J. alt.—Nach dem Verlassen der Klinik hat Pat. nur leichtere Arbeit verrichten können. Der Harn hat sich in dünnem Strahl bedeutend langsamer als gewöhnlich entleert, und zugleich ist Harn aus der Fistel im Perineum gekommen. Pat. hat. täglich einmal in der Stunde und 4 mal in der Nacht Wasser lassen müssen. Brennen und zeitweise plötzlicher Harndrang. Der Harn ist zeitweise klar, aber auch sehr oft trübe gewesen. Er war nicht blutig und nicht stinkend, auch hat sich kein Griess gezeigt. Pat. hat. sich deswegen nicht ärztlich behandeln lassen. Er ist sonst gesund gewesen. Der Coitus ist gelungen, obwohl die Erektion unvollkommen war.

Bei der Untersuchung: Allgemeinbefinden gut. Innere Organe o. B. Prostata normal, nicht empfindlich. Blutdruck 95. Harn hellgelb, trübe, alkalisch, Eiweiss +. Im Sediment zahlreiche Leukozyten, einige Epithelzellen und reichlich Bact. coli. Kultur: Coli +. Am Perineum eine teilweise bis zum Scrotum reichende zusammengezogene Narbe, in der sich eine stecknadelkopfgrosse Fistel befindet, aus welcher beim Wasserlassen etwas Harn tropft. Narbe empfindlich. 12.5 cm vom Orif. ext. eine starke zirkuläre Striktur, die die Sonde nicht durchlässt.

Urethrogramm (Fig. 8): Am Ende sowie am oberen und unteren Rand der Pars bulbosa je eine kleine Einziehung, die durch einen etwas gebogenen, über die Urethra gehenden schmalen Streifen schwächeren Schattens miteinander verbunden sind. Die Enden der Urethrastümpfe sind abgerundet, ihre Schatten fallen in einem kleinen Gebiet übereinander, wo der Röntgenschatten am intensivsten ist. Der Verlauf der Harnröhre verändert sich an dieser Stelle merkbar. Die in etwas seitlicher Lage geheilten Urethrastümpfe haben eine zirkuläre Striktur zurückgelassen.

Pat. ist mit seinem Zustand so zufrieden, dass er wenigstens diesmal nicht in die Klinik aufgenommen werden möchte.

Nr. 22. Oskar D. 48 Jahre. Arbeiter. Journ.-Nr. 680 II/1924. In der Klinik 12. 8.—19. 8. 1924. Als konvaleszent entlassen.

Anamnese: Vor 20 J. Gonorrhöe. — Pat. fiel am 19. 8. rittlings gegen den Rand einer ungefähr in derselben Höhe befindlichen Zwischenwand. Er fühlte sofort heftige, brennende Schmerzen an der Wurzel des Penis, wurde jedoch nicht ohnmächtig. Nachdem er eine Weile gelegen hatte, liessen die schlimmsten Schmerzen nach. Da bemerkte er einen reichlichen Bluterguss an der Harnröhre. Pat. konnte selbst in die Klinik gehen. Er konnte kein Wasser lassen.

Status praesens: Allgemeinzustand gut. Innere Organe o. B. Harn rötlichgelb, trübe, schwach sauer, spez. Gew. 1011, eiweiss- und zuckerfrei. Im Sediment rote Blutkörperchen. Am Scrotum und Perineum Sugillationen. Am Perineum eine Schwellung und Empfindlichkeit bei den Sugillationen. Der

Katheter gleitet längs der Vorderwand der Harnröhre in die Blase, wobei er bei der Schwellung am Perineum auf einen Widerstand trifft.

12. 8. Katheter à demeure. Lapis- und Borwasserspülungen.

14. 8. Fieber.

15. 8. Katheterwechsel.

17. 8. Katheter entfernt. Pat. kann selbständig urinieren.

19. 8. Harn klar. Miktion ohne Mühe.

Spätere Angaben: 15. 9. 1926. Pat. ist am Leben. Adresse unbekannt.

Nr. 23. Oskar M. 36 Jahre. Landwirt. Journ.-Nr. 859 I/1925. In der Klinik 29. 7.—15. 8. 1925. Als konvaleszent entlassen.

Anamnese: Pat. hat früher Wasser in der linken Pleurahöhle gehabt. — 28. 7. morgens sprang Pat. aus etwa 2 m Höhe versehentlich rittlings auf den Rand eines eisernen Wasserreservoirs. Er fühlte heftige Schmerzen im Perineum, doch liessen dieselben bald nach. Als er nach zwei Stunden zu urinieren versuchte, konnte er nur ein paar Tropfen Blut hervorpressen und hatte so heftige Schmerzen, dass er ohnmächtig wurde. Später am selben Tag gelang es ihm, ein halbes Glasvoll blutigen Harn zu entleeren, und auch da fühlte er im vorderen Teil der Harnröhre heftige Schmerzen. Der Arzt am Ort versuchte ihn mehrmals ohne Erfolg zu sondieren. Auf der Reise nach Helsinki konnte Pat. teilweis die Blase entleeren.

Status praesens: Allgemeinzustand befriedigend. Atmungsgeräusch links schwächer. Etwas kleinblasiges feuchtes Rasseln. Herz o. B. Harn gelb, etwas trübe, sauer, spez. Gew. 1024, eiweiss- und zuckerfrei. Im Sediment spärlich rote Blutkörperchen, reichlich Urate, keine Bakterien.

Lokalsymptome: Haut des Scrotums blaurot, leicht geschwollen, beide Hoden normal.

29 7. Katheter à demeure. Urotropin.

9. 8. Katheter entfernt. Am Ansatz des Scrotums ein wallnussgrosser, recht stark empfindlicher Höcker, bei dem die Haut sugilliert und etwas gerötet ist.

15. 8. Schwellung am Perineum zurückgegangen. Harnentleerung mühelos.

Nachuntersuchung: 27. 10. 1926. Über ein Jahr nach dem Unfall. Pat. 37 J. alt. — Er ist nach dem Verlassen der Klinik ganz gesund gewesen. Der Harn war klar und entleerte sich leicht, kleinerlei Miktionsbeschwerden. Bisweilen sind nach dem Wasserlassen einige Tropfen aus der Harnröhre getropft. Nachts hat Pat. wie früher einmal uriniert. Der Harnstrahl war nicht dünner geworden. Pat. hat sich seit dem Verlassen der Klinik nicht sondieren und auch sonst nicht ärztlich behandeln lassen. Keinerlei Schmerzen in der Nierenregion und keine Harnröhrenentzündung. In geschlechtlicher Beziehung keine Veränderungen.

Bei der Untersuchung: Allgemeinbefinden gut. Innere Organe o. B. Blutdruck 110. Prostata nicht vergrössert. Rest.-N 46. Harn: hellgelb. klar, sauer. Eiweiss —, kein Sediment, Kultur —. Am Perineum ist im Corpus cavernosum eine narbenartige Verdickung zu palpieren, keine Empfindlichkeit. Keine Fisteln. 13 cm vom Orif. ext. ein zirkuläres Hindernis, distal von welchem die Harnröhre erweitert ist. Sonde 18 gleitet an dem Hindernis vorbei, ebenso Prostatakatheter 20.

Urethrogramm (Fig. 9): An der Grenze der Pars bulbosa und membra-

nacea eine leichte Einziehung am unteren Rand, wo in der Harnröhre ein schwächerer Schatten auftritt. Hinter der leichten Striktur ist die Pars membranacea etwas erweitert.

Nr. 24. Gabriel M. 53 Jahre. Werkmeister. Journ.-Nr. 992 I/1925. In der Klinik 7. 9.—6. 10. 1925. Als konvaleszent entlassen.

Anamnese: Pat. stürzte am 4. 9. mit einer Dreisine von der Bahn, wobei er rittlings auf die Achse der Dreisine fiel. Er fühlte sofort stechende Schmerzen im Perineum, konnte jedoch ziemlich bald nach dem Unfall 5 km weit gehen. Beim Versuch zu urinieren, brachte er nur einige Tropfen Blut hervor. Am Abend desselben Tages und am folgenden Morgen entleerte der Arzt am Ort die Blase durch die Bauchwand, da die Einführung eines Katheters nicht gelang. Am folgenden Tag konnte ein Metallkatheter eingeführt und mit dessen Hilfe die Blase entleert werden. Stärkere Schmerzen haben nicht bestanden.

Status praesens: Allgemeinzustand gut. Herzdämpfung etwas erweitert. Herztöne unrein. Puls 72/min., regelmässig. Wand der Art. radialis sklerotisch. Lungen o. B.

Lokalsymptome: An der Wurzel des Scrotums und Penis eine längliche, daumengrosse, in der Richtung der Raphe verlaufende, nicht empfindliche, ziemlich weiche Schwellung. Mit einem weichen Katheter war nicht in die Blase zu kommen. Mit einem Metallkatheter ziemlich leicht. Danach kann ein gewöhnlicher Katheter eingeführt werden.

7. 9. Katheter à demeure. Urotropin.

12. 9. *Incisio abscessus periurethralis.*

18. 9. Katheter entfernt. Aus der Perinealwunde kommt Harn. Beniqué 38—42.

6. 10. Perinealwunde verschlossen. Harnentleerung frei.

Spätere Angaben: 9. 9. 1926. Arbeitsfähig. Harnentleerung unbehindert.

Aus dem Mariakrankenhaus.

Nr. 25. Kristian S. 52 Jahre. Kutscher. Journ.-Nr. 248/1906. Im Krankenhaus 7. 6.—25. 6. 1906. Als konvaleszent entlassen. Diag. + Infiltratio urin.

Anamnese: Am 6. 6. fiel Pat. auf der Treppe hin, wobei er sich den Penis und das Perineum an den Stufen beschädigte. Nennenswertere Schmerzen hat er nicht gefühlt, aber beim Wasserlassen bemerkte er, dass der Harn stark blutig war.

Status praesens: Körperbau kräftig. Innere Organe o. B.

Lokalsymptome: Penis stark geschwollen, besonders der untere Teil, Farbe rotblau. Am Scrotum ein Hämatom. Haut beider Inguinalbeugen blaurot. Im Harn reichlich Blut.

7. 6. Borwasserkompresse.

12. 6. Harn nicht mehr nennenswert blutig, einigermassen trübe. Im Sediment Leukozyten. Miktion etwas häufiger.

14. 6. Urotropin.

18. 6. Harn klar. Schwellung verschwunden.

Spätere Angaben: Laut Mitteilung vom 6. 5. 1926 ist Pat. am 28. 1. 1919, 13 J. nach dem Unfall, gestorben.

Nr. 26. Juho R. 29 Jahre. Schmied. Journ.-Nr. 232/1911. Im Krankenhaus 28. 2.—6. 3. 1911. Als konvaleszent entlassen.

Anamnese: Am 28. 2. wurde Pat. von einem Arbeitsgenossen in das Perineum getreten. Sofort danach begann aus der Harnröhre Blut zu fliessen. Pat. konnte nicht urinieren.

Status praesens: Allgemeinzustand gut. Innere Organe o. B.

Lokalsymptome: An den Genitalien reichlich teilweise geronnenes Blut. Aus der Harnröhre tropft immer noch Blut. Am Perineum Empfindlichkeit. Blase mässig gefüllt. Ein Mercier-Katheter stösst in der Pars bulbosa auf einen Widerstand, und nur durch gleichzeitige Hilfe vom Perineum aus gelingt es, ihn in die Blase gleiten zu lassen. Es entleeren sich 300 ccm klarer Harn.

28. 2. Katheter à demeure. Urotropin.

1. 3. Katheter entfernt. Miktion frei. Am Scrotum Sugillationen.

6. 3. Miktion unbehindert.

Spätere Angaben: Pat. ist am Leben. Adresse unbekannt.

Aus dem Distriktskrankenhaus in Viipuri.

Nr. 27. Pekka P. 50 Jahre. Arbeiter. Journ.-Nr. 848/1923. Im Krankenhaus 7. 3.—2. 5. 1923. Als konvaleszent entlassen. Diag. + Absc. periurethral.

Anamnese: Am 7. 3. fiel Pat. vom Dache eines Wagens rittlings gegen einen stumpfen Gegenstands. Er fühlte heftige Schmerzen in den Hoden, welche anschwollen. Etwas Blut aus der Harnröhre. Pat. hat nicht urinieren können.

Status praesens: Allgemeinzustand ziemlich gut. Lungen o. B. Herztöne dumpf.

Lokalsymptome: Beim Druck auf den Penis kommt aus der Harnröhre Blut. Scrotum und Perineum geschwollen. Blase gefüllt, reicht bis halbwegs zum Nabel. Ein Katheter wird ohne Mühe eingeführt. Zuerst entleert sich etwas blutiger Harn, der grösste Teil des Harnes ist klar.

7. 3. Katheter à demeure. Urotropin.

14. 3. *Incisio.* Fast das ganze Scrotum wird gespalten. Es entleert sich eine bedeutende Menge blutgemischter Eiter. Auf dem Boden der Eiterhöhle sieht man die in ihrer ganzen Peripherie rupturierte Harnröhre. Die Eiterhöhle wird kanalisiert und tamponiert.

28. 4. Wunde zugewachsen. Katheter entfernt. Pat. entleert den Harn frei. Residualharn ist nicht vorhanden.

30. 4. *Das Urethrogramm* (Fig. 10) lässt eine Ruptur in der Pars bulbosa erkennen. Dislokation minimal.

Spätere Angaben: 17. 9. 1923. Keine Miktionsbeschwerden. Die Sonde 21 geht leicht in die Blase.

12. 8. 1926. Pat. ist vollständig gesund gewesen.

Nr. 28. Matti P. 69 Jahre. Arbeiter. Journ.-Nr. 3082/1923. Im Krankenhaus 13. 10.—16. 10. 1923. Als gebessert entlassen.

Anamnese: Pat. fiel am 12. 10. rittlings auf den Henkel einer Bütte. Dabei kam Blut aus der Harnröhre, und Pat. hat nicht sofort Wasser lassen können. Nach einiger Zeit war dies jedoch möglich.

Status praesens: Allgemeinzustand gut. Innere Organe o. B. Grösse und Konsistenz der Prostata normal. Harn: eiweiss- und zuckerfrei, spez. Gew. 1014.

Lokalsymptome: Katheter ausserordentlich schwer einzuführen. Pat. entleert den Harn leicht und geht gegen Anraten nachhause.

Spätere Angaben: 15. 8. 1926. Pat. ist am Leben und befindet sich wohl. Keine Miktionsbeschwerden.

Nr. 29. Ivar P. 34 Jahre. Arbeiter. Journ.-Nr. 2469/1924. Im Krankenhaus 10. 8.—25. 9. 1924. Als konvaleszent entlassen. Diag. + acc. Pyelitis l. dx. Epidid. l. sin.

Anamnese: Am 9. 8. abends fiel Pat. rittlings gegen den Rand einer Schiffsluke. Aus der Harnröhre kam sofort Blut. Harnentleerung war nicht möglich.

Status praesens: Mitgenommen. Innere Organe o. B.

Lokalsymptome: Keine bemerkenswertere Schwellung am Perineum. Die Blase reicht bis zwei Fingerbreit unterhalb des Nabels und ist empfindlich. Der Katheter geht anfangs etwa 11 cm in die Harnröhre, wobei er auf ein starkes Hindernis stösst, aber zugleich entleert sich die Blase des Pat. zur Hälfte, wonach der Katheter hineingleitet.

10. 8. Katheter à demeure. Urotropin.

30. 8. Katheter entfernt.

2. 9. Pat. uriniert frei, wobei er etwas Brennen verspürt. Er muss jedoch in Intervallen von 10—15 Min. Wasser lassen. Fühlt Schmerzen in der rechten Seite. Fieber.

5. 9. Harn fast klar, enthält Leukozyten, 5—10 im Gesichtsfeld, und einige Epithelzellen, keine Bakterien.

9. 9. Das Urethrogramm lässt in der Pars bulbosa eine beträchtliche Schrumpfung und Biegung erkennen.

10. 9.—18. 9. Mit 17—23 sondiert.

19. 9. Linksseitige Epididymitis.

20. 9. Intraskrotal NaCl-Einläufe.

24. 9. Harnentleerung frei. Schwellung zurückgegangen. Volhardscher Versuch. Resultat gut.

Nachuntersuchung (Dr. K. R. Ignatius): 1. 2. 1927, 2 J. nach dem Unfall. — Nach der Entlassung aus dem Krankenhaus ist Pat. fortwährend ganz gesund gewesen. Der Harn war klar und hat sich leicht entleert, Miktionsbeschwerden haben nicht bestanden. Bisweilen hat Pat. nachts einmal Wasser gelassen. Der Harnstrahl war nicht dünner geworden. Pat. ist seit dem Verlassen des Krankenhauses nicht sondiert vorden. In geschlechtlicher Beziehung keine Veränderungen.

Bei der Untersuchung: Allgemeinbefinden gut. Inneren Organe o. B. Blutdruck 105. Harn klar, Eiweiss —. Kein Sediment. Die Sonde 14 geht leicht hindurch.

III. Schwere Fälle von Harnröhrenruptur. (Ruptura urethrae gr. III.)

Aus der Chirurgischen Klinik.

Nr. 30. Karl R. 39 Jahre. Journ.-Nr. 741 /1893. In der Klinik 22. 9. — 8. 10. 1893. Als konvaleszent entlassen.

Anamnese: Pat. fiel am 21. 9. aus 2 m Höhe rittlings auf ein Wagenrad. Heftige Schmerzen im Perineum. Starke Blutung aus der Harnröhre. Pat. kann unter heftigen Schmerzen urinieren. Harn blutig und dann reines Blut. Am folgenden Morgen kann Pat. blutigen Harn entleeren. Die Blutung hat die ganze Nacht stark fortgedauert. Pat. kann gehen. Er kam am 22. 9. in die Klinik.

Status praesens: Allgemeinzustand gut. Innere Organe o. B. Harn blutig. Blutkoagel. Eiweiss-, Zucker-, spez. Gew. 1032.

Lokalsymptome: Perineum und hinterer Teil des Scrotums stark geschwollen. Sugillationen. Die gespannte Blase ist oberhalb der Symphyse zu palpieren. Pat. konnte nicht urinieren. Schmerzen intensiv. Katheter 22 wird in der Narkose ohne Mühe eingeführt. Aus der Blase entleerte sich eine grosse Menge bluthaltiger Harn.

22. 9. *Urethrotomia externa.* In der Raphe eine 5 cm lange Wunde. Ruptur nicht gefunden. Die Wunde wird tamponiert und der Katheter entfernt.

27. 9. Sekundäre Naht.

2. 10. Die Fäden haben durchgeschnitten.

6. 10. Die Ränder der Wunde werden exzidiert und die Nähte erneuert.

8. 10. Eine 2 cm lange, gut granulierende Wundfläche ist noch vorhanden. Pat. hat gut urinieren können. Der Harn ist klar geworden.

Nachuntersuchung: 31. 5. 1926. 33 J. nach dem Unfall. Pat. 72 J. alt. — Ist seit dem Verlassen der Klinik gesund gewesen. Der Harn hat sich leicht entleert, und es haben nie Miktionsbeschwerden bestanden. Während 30 Jahre hat Pat. einmal in der Nacht Wasser gelassen. Er hat sich seit seiner Entlassung aus der Klinik nicht sondieren lassen, aber der Harnstrahl ist nicht dünner geworden. Der Harn ist klar gewesen. Sexuell keine Veränderungen. Keine anderen Krankheiten.

Status praesens: Allgemeinbefinden gut. Lungen emphysematös. Herzdämpfung nicht hervortretend. Herztöne dumpf. Wand der Arteria radialis etwas sklerotisch, geschlängt. Puls voll und gleichmässig. Blutdruck 145. Prostata nicht vergrössert. Rest-N 54.5. Harn blutig, gelblich, etwas trübe, Spuren Eiweiss. Im Sediment reichlich rote Blutkörperchen. Keine Bakterien. Kultur —. Am Perineum in der Mittellinie eine ca. 5 cm lange Narbe, die bei Druck nicht empfindlich ist. 14 cm vom Orif. ext. eine zirkuläre Striktur, an der die Sonde 17 etwas schwer vorbeigleitet.

Urethrogramm (Fig. 14): In der Pars bulbosa ein über die Urethra hinlaufender Streifen schwächeren Schattens. Unterer Rand der Urethra an dieser Stelle uneben. Die Ruptur hat die ganze Zirkumferenz der Harnröhre umfasst. Bei der Heilung ist eine leichte zirkuläre Striktur zurückgeblieben.

Nr. 31. Jussi S. 52 J. Zimmermann. Journ.-Nr. 40/1895. In der Klinik 12. 10. 1894—10. 6. 1895. Als konvaleszent entlassen. Diagn. + Infiltratio urinae. Septicaemia.

Anamnese: Am 11. 10. 1894 stiess Pat. mit dem Perineum gegen die Kante einer Planke. Er fühlte sofort danach leichte Schmerzen im Perineum, konnte aber seine Arbeit fortsetzen. Nach ein paar Stunden begannen die Schmerzen von neuem, und dazu gesellten sich Schmerzen im Hypogastrium. Pat. war bis zum nächsten Morgen zuhause, hatte heftiges Unwohlsein, starken

Durst und Schmerzen und bemerkte in der Perinealregion eine bedeutende Schwellung. Miktion war unmöglich.

Status praesens: Körperbau gewöhnlich, etwas abgemagert. Innere Organe o. B. Puls ziemlich klein, 148/min. Pat. sieht mitgenommen aus, Zunge trocken.

Lokalsymptome: Penis, Scrotum und Perineum stark geschwollen, graugelblich glänzend. Scrotum etwa 2 Fäuste gross. Harnblase gespannt, oberhalb der Symphysis zu palpieren. Bauchdecken 2 Hände breit glänzend und infiltriert. Eine Sonde kann nicht eingeführt werden. Nach der Sondierung Blutung aus der Harnröhre.

12. 10. *Urethrotomia externa. Incisiones permagnae perinei et scroti et abdominis.*

Ausgedehnter Hautschnitt in das Perineum. Die Gewebe sind vollständig mit Harn durchtränkt. Diejenigen in der Nähe der Harnröhre sind ausserdem gangränös und stinkend. Die Harnröhre ist fast in ihrer ganzen Peripherie kontusioniert. Die einzelnen Teilen werden durch eine ganz schmale Schleimhautbrücke zusammengehalten. In die Blase wird ein Nelatonkatheter eingeführt. Inzisionen in das Scrotum und auf dessen Seiten. Ebenso auch in den unteren Teil des Bauches drei Inzisionen. Sämtliche Wunden werden tamponiert. Katheter à demeure.

16. 10. Allgemeinzustand bedeutend verbessert. Das Gangrän hat in den Geweben um sich gegriffen.

25. 10. Die Wunden granulieren gut. Harn aus der Perinealöffnung. Starke Fieberschauer. Pat. spricht einigermassen verworren.

5. 11. Der Allgemeinzustand des Pat. hat sich gebessert, aber die Harnsekretion ist gering, der Harn trüb, reichlich eiweisshaltig. Im Sediment finden sich Phosphate und Epithelzylinder.

7. 11. Katheter entfernt.

18. 11. Eiweissmenge im Harn sehr unbedeutend. Aus den Perinealfisteln kommen beträchtliche Mengen Harn.

23. 11. Sonde 19 leicht.

27. 11. Am Tage nach der Sondierung starke Erhöhung des Fiebers und Schmerzen in den Gelenken.

29. 11. Sonde 20.

2. 12. Wieder Steigerung des Fiebers.

4. 12. Harn etwas stinkend. Kein Eiweiss. Lapis- und Borsäurespülungen.

12. 1. 1895. Temperatur normal gewesen. Harn geruchlos. Durch die Urethra geht eine starke Sonde. Am Perineum hat sich eine lippenförmige Fistel gebildet, weshalb

12. 1. *Operatio plastica pro fistulae urethrae.* Die Fistel wird exzidiert. Die Innenränder der Fistel werden einwärts versenkt und die angefrischten Wundflächen mit dichten Katgutsuturen genäht. Die Hautwunde wird tamponiert. Katheter à demeure.

21. 1. Katheter entfernt. Harn trübe.

1. 2. Beniqué 44, jeden zweiten Tag, geht mühelos hinein.

22. 2. Harn hauptsächlich durch die Urethra.

14. 3. Leichtes Fieber. Der Harn kommt in bedeutenden Mengen durch die Fistel.

28. 3. Die Fistel im Perineum ist wieder lippenförmig geworden. Der Harn kommt zur Hälfte durch sie hindurch, weshalb von neuem

28. 3. *Operatio plastica pro fistulae urethrae.* Die Fistel wird mit der nächst umgebenden Haut exzidiert. Die Wundränder werden mobilisiert gemacht. Tiefe Katgutsuturen und Haut exakt mit Seide genäht. Katheter à demeure.

20. 4. Katheter entfernt. Perinealwunde gut geheilt.

8. 5. Pat. hat Schüttelfrost und Fieber. Harn bedeutend trüber als vorher. Spülungen.

30. 5. Pat. hat dann und wann Schüttelfrost gehabt. Fieber. Im Harn Eiweissspuren. Fortgesetzt Spülungen. Allgemeinbefinden und Kräfte verbessert.

10. 6. Miktion mühelos. Harn etwas trübe. Kein Harn aus dem Perineum.

Spätere Angaben: Laut Nachricht vom 26. 4. 1926 ist Pat. am 5. 6. 1914 gestorben (Todesursache unbekannt). 20. J. nach dem Unfall.

Nr. 32. Lars L. 46 J. Schneider. Journ.-Nr. 150/1895. In der Klinik 7. 1.—7. 2. 1895. Als konvaleszent entlassen.

Anamnese: Pat. hat zweimal Gonorrhöe gebabt, zuletzt im November 1894. Am 6. 1. trat ein Kamerad den Pat. in das Perineum. Pat. fühlte heftige Schmerzen, ging aber doch an seine Arbeit. Nach einer Weile bemerkte er eine starke Blutung aus der Harnröhre. Er hat keinen Harn gelassen.

Allgemeinzustand: gut. Innere Organ o. B.

Lokalsymptome: Aus der Urethra tropft klares Blut. Penis an der Grenze der Pars pendula und fixa geschwollen und empfindlich. Pat. lässt in der Klinik spontan stark blutgemischten Harn. Eine Knopfsonde gleitet nicht in die Blase. Ein dicker Beniqué geht mühelos hinein. Das Hindernis scheint 8 cm vom Orific. ext. zu liegen.

6. 1. *Urethrotomia externa. Urethroraphia.* Ein Beniqué wird eingeführt. Hautschnitt in der Mittellinie. Die Gewebe um die Urethra blutdurchtränkt. Urethra vollständig rupturiert. Nelaton 18 hinein, wonach die Schleimhaut der Urethra zusammen mit dem umgebenden Gewebe festgenäht wird. Jodoformgazetampon in die Hautwunde.

11. 1. Ein Teil der Naht auf der Unterseite hat durchgeschnitten. Katheter auf dem Boden der Wunde sichtbar.

23. 1. Katheter entfernt. Harn trübe, stinkend. Lapisspülungen 1 : 1000. Beniqué 42 leicht.

7. 2. Beniqué 44 ohne Schwierigkeit. Harn geklärt. Wunde ziemlich vollständig geheilt. Beim Urinieren einige Tropfen durch das Perineum.

Spätere Angaben: Wahrscheinlich am Leben. Adresse unbekannt.

Nr. 33. Johan M. 55 J. Steinarbeiter. Journ.-Nr. 1163/1897. In der Klinik 9. 10.—20. 11. 1897. Als konvaleszent entlassen. Diagn. + Phlegmone scroti.

Anamnese: Am 8. 10. abends fiel Pat. rittlings auf die Kante einer zwischen zwei Steine gelegten Planke. Er fühlte heftige Schmerzen im Perineum und verlor fast das Bewusstsein. Trotz der Schmerzen versuchte er, nachdem er sich etwas geruht, seine Arbeit fortzusetzen. Während der Nacht nahmen die Schmerzen zu und waren besonders intensiv, wenn Pat. Harn zu lassen versuchte, welcher sich nicht entleerte.

Allgemeinzustand: gut. Innere Organe o. B. Fieber 40°.

Lokalsymptome: Aus der Urethra tropft zeitweise etwas Blut. Das ganze Scrotum und Perineum dunkelblau. Scrotum stark über faustgross geschwollen.

8. 10. *Urethrotomia externa. Incisio.* In der Narkose lässt sich ein Metallkatheter leicht einführen. Die ersten Tropfen blutig, danach ganz klarer Harn. Das Scrotum wird in der Mittellinie gespalten und der Schnitt bis in die Nähe des Anus fortgesetzt. Scrotum stark ödematös. Die Urethra in ihrer ganzen Peripherie rupturiert. Nelatonkatheter hinein, Wunde offen. Tamponade.

20. 10. Heftiger Schüttelfrost. Hohes Fieber.

4. 11. Katheter entfernt. Eine kleine Perinealfistel noch vorhanden. Täglich Spülungen und Sondierungen. Harn klar. Fortgesetzt leichtes Fieber.

10. 11. Aller Harn durch die Urethra. Wunde rein.

20. 11. Die granulierte Wunde wird mit dem Löffel gereinigt. Seidensuturen.

29. 11. Zwei kleine granulierende Wundflächen noch vorhanden. Harn klar. Miktion frei. Beniqué 47 geht leicht hinein.

Spätere Angaben: Adresse unbekannt. Wahrscheinlich am Leben.

Nr. 34. Emil N. Journ.-Nr. 344/1898. In der Klinik 22. 2.—29. 3. 1898. Als konvaleszent entlassen.

Anamnese: Am 21. 2. morgens machte Patient einen Sprung aus den zweiten Stockwerk und fiel rittlings auf einen Holzbock. Er fühlte gleich starke Schmerzen im Perineum. Pat. konnte unter Schmerzen urinieren. Urin blutig.

Allgemeinzustand: gut. Innere Organe o. B. Harn normal, Eiweiss, Zucker —. Spez. Gew. 1004.

Lokalsymptome: Im hinteren Teil des Scrotums und im vorderen Teil des Perineums bedeutende Sugillationen. Keine Schwellung. Bei Druck auf die sugillierten Partien kommt etwas Blut aus der Harnröhre. Pat. kann selbständig urinieren, wobei zuerst reines Blut und dann klarer Harn.

22. 2. *Urethrotomia externa. Urethroraphia.* Ein Silberkatheter wird ohne Mühe eingeführt, wobei zuerst einige Tropfen Blut kommen, dann Harn. Hautschnitt in der Mittellinie. Pars membranacea erweitert. Aus der Urethra kommen Blutkoagel. In der Urethra wird eine das Muskelgewebe und die Schleimhaut umfassende Querruptur konstatiert. Oberer Teil der Schleimhaut intakt. Nelatonkatheter; die Schleimhaut und die Muskelschicht werden suturiert und die Wunde tamponiert. Katheter à demeure.

2. 3. Katheter entfernt.

10. 3. Jeden zweiten Tag Sondierungen. Beniqué leicht. Aus der Perinealfistel Harn.

29. 3. Fistel vollständig geschlossen. Harn klar. Miktion mühelos. Sondierung leicht.

Spätere Angaben: 28. 8. 1926. Adresse unbekannt. Wahrscheinlich am Leben.

Nr. 35. Ville K. 45 J. Kötner. Journ.-Nr. 1346/1898. In der Klinik 20. 10.—24. 11. 1898. Als konvaleszent entlassen.

Anamnese: Am 18. 10. mittags geriet Pat. zwischen sein Pferd und seinen beladenen Wagen. Er fühlte keine besonderen Schmerzen, erst auf dem Heimweg kam beim Versuch, Wasser zu lassen, kein Harn, sondern einige Tropfen Blut. Gleichzeitig hatte er heftige Schmerzen im Perineum. Er fuhr den 10 km

langen Weg wieder zurück, und der Arzt am Ort entleerte leicht die Blase, aus der zuerst spärlich Blut und dann Harn kam.

Allgemeinzustand: gut. Innere Organe o. B.

Lokalsymptome: Am Perineum, Penis und Scrotum dunkelblaue Sugillationen und Schwellung. Intensive Empfindlichkeit am Perineum. Die nächste Umgebung der Urethraöffnung gerötet. Pat. kann seinen Harn nicht lassen.

19. 10. *Urethrotomia externa. Urethroraphia.* Schnitt in der Mittellinie. Es werden reichlich Blutkoagel entfernt. Urethra vollständig zerrissen. Stümpfe 1.5 cm voneinander entfernt. Der zentrale Teil ist leicht zu finden. Nelatonkatheter in die Blase. Einige verbindende Suturen in die Stümpfe der Urethra und in die weichen subkutanen Gewebe. Die Hautwunde wird tamponiert. Katheter à demeure.

26. 10. Nelaton entfernt. Pat. wird katheterisiert.

27. 10. Pat. uriniert selbständig. Keinerlei Blutung aus der Perinealwunde.

24. 11. Miktion gut. Beniqué 50 geht leicht hinein. An der Suturstelle ist eine gewisse Unebenheit zu fühlen.

Spätere Angaben: Am 28. 8. 1926 teilt der Sohn des Pat. mit, dass dieser nach dem Verlassen der Klinik gesund gewesen ist. Miktion ungehindert, kein Brennen und keine Schmerzen, auch keine ärztliche Behandlung. Jetzt altersschwach.

Nr. 36. Johan L. 35 J. Arbeiter. Journ.-Nr. 435/1899. In der Klinik 20. 3.—18. 9. 1899. Als konvaleszent entlassen.

Anamnese: Am 18. 3. 9 Uhr abends rutschte Pat. rittlings auf die scharfe Kante einer Schiffsluke. Bedeutendere Schmerzen hat er nicht gespürt, aber nach einer Weile fühlte er an der Mündung der Urethra ein Brennen, und daraus tropfte Blut. Pat. hat sein Wasser nicht lassen können. Beim Versuch kommt Blut aus der Urethra. Vor der Aufnahme in die Klinik konnte Pat. etwas Blut herausbringen und die Blase teilweise entleeren.

Allgemeinzustand: gut. Innere Organe o. B. Harn sauer, dunkelrot, enthält Blut. Spez. Gew. 1019. Spuren Eiweiss, Zucker —.

Lokalsymptome: Im hinteren Teil des Scrotums eine grosse Sugillation, etwas Schwellung, keine nennenswerte Empfindlichkeit. Unterer Teil des Praeputiums ödematös, am Sulcus retroglandularis eine kleine Wunde. Am Perineum beiderseits der Raphe eine schmerzhafte Sugillation. Blase gefüllt, bis 3 Fingerbreit unter den Nabel reichend. Ein Katheter kann trotz zahlreicher Versuche nicht eingeführt werden. Es erfolgt eine starke Blutung.

19. 3. *Urethrotomia externa.* Hautschnitt in der Mittellinie. Urethra beim vorderen Teil der Pars membranacea vollständig rupturiert. In der Pars bulbosa reichlich Blut. Längs in dieselbe wird eine Inzision gemacht. Zentraler Teil schwer zu finden. Nelatonkatheter in die Blase. Die in der Bulbosa befindliche Inzision wird suturiert. Die Rupturstelle kann wegen der geringen Dicke des zentralen Stumpfes nicht genäht werden. Die umgebenden weichen Partien mit Katgut. Die Hautwunde wird grösstenteils verschlossen. Kleiner Tampon. Katheter a demeure.

24. 3. Die Wunde ist zum grössten Teil aufgebrochen. Etwas infiziert.

10. 6. *Urethroplastia.* Die Fistel wird mit dem Löffel gereinigt und in der Richtung der Raphe gespalten. Die Urethra entblösst sich, wobei sich zeigt, dass die obere Wand hält, während in der unteren Wand ein bedeutender Defekt erscheint, der mit einem Thierschschen Lappen bedeckt werden soll. Der erforder-

liche Streifen wird entnommen, mit der Wundfläche nach aussen an einem Nelaton befestigt und mit dem Katheter an die Stelle des Defekts eingeführt. Die Wunde wird exakt genäht. Katheter à demeure. Täglich Spülungen.

14. 6. Früher spärliche Sekretion in der Wunde ist reichlich eitrig geworden. Die Nähte haben teilweise durchgeschnitten.

15. 6. Der Katheter wird herausgenommen, wobei der Thierschsche Lappen mitfolgt. Neuer Nelaton.

6. 7. Wunde recht klein. Keine bedeutendere Sekretion. Spärlich Harn. Der Katheter wird fast täglich gewechselt. Harn klar.

18. 7. Katheter entfernt.

22. 7. Katheter (Nelaton 19) für die Nacht eingelegt. Keinerlei Miktionsschmerzen und kein Brennen. Etwas Harn kommt durch die Fistel. Harn verhältnismässig klar.

11. 8. Täglich Sondierungen. Beniqué 38.

19. 8. Fistel vollständig geheilt. Beniqué 40 geht leicht hinein. Die Narbe fühlt sich dünn an.

Nachuntersuchung: 5. 7. 1926, 27 Jahre nach dem Unfall. Pat. 62 Jahre alt. — Während etwa 6 Jahren nach dem Verlassen der Klinik sind die Hoden zeitweise empfindlich und geschwollen gewesen. Die Schwellung ging schnell und leicht vorüber. Der Harn ist leicht gekommen. Später keinerlei Beschwerden. Pat. hat schon vor dem Unfall einmal in der Nacht urinieren müssen. Nach der Entlassung aus der Klinik nicht häufiger. Harn klar. Kein Blut bemerkt. Bisweilen war der Harn etwas stinkend. Vom August 1899 bis März 1900 zeitweise sondiert. Später keine ärztliche Behandlung. Keine Krankheiten. Der Coitus ist ziemlich gelungen, aber die Erektion nicht vollständig gewesen. Ein Kind vor dem Unfall. Danach keins mehr.

Bei der Untersuchung: Allgemeinzustand für das Alter gut. Lungen emphysematös. Herzdämpfung verkleinert. Herztöne dumpf. Wand der Arteria radialis hart, etwas uneben, Verlauf geschlängelt. Puls etwas gespannt, gleichmässig. Blutdruck 175. Prostata nicht vergrössert. Rest-N 75. Harn: hellgelb, etwas trübe, sauer, Eiweiss —. Im Sediment Epithelzellen, Leukozyten, reichlich Coli. Kultur: Coli +. Im Perineum eine mediane breite Narbe, durch die der vernarbte Bulbus urethrae zu palpieren ist. 14 cm vom Orif. ext. eine zirkuläre Striktur, durch die Sonde 18 und Katheter 17 hindurchgehen.

Urethrogramm (Fig. 15): An der Grenze der Pars bulbosa und membranacea befindet sich eine auf dem Grunde breite Einziehung am oberen Rand. Der Verlauf der Urethra ändert sich an dieser Stelle, wo sich eine leichte Striktur gebildet hat.

Nr. 37. Victor S. 43 J. Schneider. Journ.-Nr. 1029/1899. In der Klinik 26. 8.—22. 9. 1899. Als konvaleszent entlassen.

Anamnese: Pat. hat mit 18 Jahren Lues und mit 23 Jahren Gonorrhöe gehabt, derentwegen er behandelt worden ist; hat sich symptomfrei gefühlt. Am 25. 8. fiel er rittlings auf das Hinterrad eines altmodischen Velozipeds. Er bemerkte gleich, dass Blut aus der Harnröhre kam, hatte aber keine erheblichen Schmerzen. Als er am folgenden Morgen, nachdem er die Nacht gut geschlafen, zu urinieren versuchte, kam nur ganz wenig blutiger Harn, und zugleich traten sehr intensive Schmerzen im Perineum auf.

Allgemeinzustand: gut. Innere Organe o. B.

Lokalsymptome: Blut aus der Urethra. Perineum geschwollen. Blase sehr stark gefüllt, bis zum Nabel reichend. Ein Katheter kann nicht eingeführt werden, sondern verursacht eine starke Blutung.

25. 8. *Urethrotomia externa. Urethroraphia.* Schnitt in der Mittellinie. Urethra bei der Pars membranacea vollständig rupturiert. Stümpfe leicht zu finden. An der Rupturstelle reichlich Koagel. Nelaton 18 hinein. Es entleert sich 1.6 Liter klarer Harn. Die Urethra wird exakt über den Katheter genäht. Die umgebenden weichen Gewebe werden mit Katgut genäht. Exakte Hautsutur. Katheter à demeure.

29. 8. Im oberen Teil der Wunde Eiterung. Die Suturen werden herausgenommen. Kleiner Tampon. Wunde sonst gut.

31. 8. Wunde gereinigt. Tampon entfernt. Etwas seröse Sekretion.

1. 9. Suturen herausgenommen. Im oberen Teil der Wunde eine kleine Fistel.

9. 9. Pat. harnt frei. Kein Harn aus dem Perineum.

11. 9. Jeden zweiten Tag wird sondiert. Beniqué 34—38.

22. 9. Beniqué 39. Wunde im Perineum fast ganz geschlossen. Miktion frei.

Spätere Angaben: Laut Mitteilung am 24. 10. 1912, 13 Jahre nach dem Unfall, an Krebs gestorben.

Nr. 38. Evert V. 38 J. Töpfermeister. Journ.-Nr. 1153/1899. In der Klinik 27. 9.—16. 12. 1899. Als konvaleszent entlassen.

Anamnese: Pat. fiel am 24. 9. beim Besteigen des Kommandodecks eines Schiffes und verletzte sich, ohne genauer erklären zu können, wie. War betrunken. Er fühlte im unteren Teil des Beckens heftige Schmerzen und bemerkte nach einiger Zeit eine starke Blutung aus der Urethra. Pat. konnte keinen Tropfen Harn entleeren, fühlte aber beim Versuch in den oberen Partien der Urethra intensive Schmerzen. Er wurde in das Krankenhaus zu Lovisa aufgenommen, wo die Blase punktiert und eine Kanüle eingesetzt wurde.

Allgemeinzustand: gut. Innere Organe o. B.

Lokalsymptome: Oberhalb der Symphyse eine Inzisionsöffnung von der Kanüle. Scrotum und Perineum stark sugilliert und etwas geschwollen. Als versucht wird, einen Silberkatheter einzuführen, ergibt sich ein Hindernis in der Pars membranacea, zugleich erfolgt aber eine starke Blutung, und unmittelbar danach geht Harn ab, worauf der Katheter in die Blase gleitet. Als später versucht wird, einen Katheter in die Blase einzuführen, gelingt es nicht.

27. 9. *Urethrotomia externa. Urethroraphia et cystostomia suprapubica.* Hautschnitt in der Mittellinie. Die Gewebe blutdurchtränkt. Urethra bei der Pars membranacea rupturiert. Der zentrale Stumpf ist nicht zu finden, weshalb eine Zystostomie ausgeführt wird. Bei retrogradem Katheterisieren wird der zentrale Stumpf leicht gefunden, und mit Hilfe eines an einer Sonde befestigten Fadens wird ein Nelaton durch die Urethra in die Blase eingeführt. Die Urethra wird mit einigen Katgutsuturen über dem Nelaton zusammengenäht und die Hautwunde mit einigen Seidensuturen verkleinert. Kleiner Tampon. Die Zystostomieöffnung wird verkleinert und die Wand der Blase an der Haut fixiert. Katheter à demeure.

3. 10. Der Katheter wird mit Schwierigkeit mittels eines Fadens gewechselt. Pat. hat sehr blutigen Harn gehabt. Es wird ein Pezzerkatheter in die Blase eingeführt.

7. 10. Pat. hat fortwährend geblutet. Perinealwunde fast geheilt. Katheter entfernt. Für alle Fälle soll in der Urethra ein feiner Seidenfaden gelassen werden, mit dem der Katheter von neuem eingelegt werden kann. Der Faden schneidet in die Vorderwand und verursacht eine starke Blutung. Der Faden wird entfernt.

8. 10. Pat. hat bedeutend geblutet. Anämisch und angegriffen. Es wird wieder ein Nelatonkatheter 23 eingelegt. Blasenspülungen. Reichlich Stimulantien. Im Lauf des Tages dauert die Blutung an. Katheter ein paarmal herausgenommen. Aus der Urethra Koagel.

9. 10. Die Blutung hat nachgelassen. Katheter entfernt.

10. 10. In die Blase ein dicker Gummidrain. Harn schwach blutig.

12. 10. Blutung aufgehört. Allgemeinzustand verbessert. Harn durch den Drain.

16. 10. Sondierung durch die Urethra gelingt nicht. Retrograd wird Sonde 12 leicht eingeführt.

19. 10. Sonde 23 retrograd. Durch die Urethra geht keine Sonde hinein.

24. 10. Nelaton 20 lässt sich retrograd mittels Sonde in die Blase einführen. Drain entfernt.

25. 10. *Suturatio fistulae suprapubicae.* Die Wundränder werden angefrischt, die Granulationen mit dem Löffel entfernt. Exakte Sutur mit tiefen Seidennähten. Katheter à demeure.

31. 10. Aller Harn durch den Katheter. Fistelwunde geheilt. Am Perineum ist eine Fistel erschienen.

5. 11. Blasenwunde geheilt. Desgleichen die Perinealwunde. Täglich Lapisinstillationen. Sonde 18 leicht.

7. 11. In der rechten Seite eine Empfindlichkeit. Leichtes Fieber. Im Harn Eiweiss.

23. 11. Fieberfrei, wenn im Bett. Wenn auf, etwas leichtes Fieber.

16. 12. In der letzten Zeit fieberfrei. Die linke Epididymis, die geschwollen war, ist geschmolzen. Pat. uriniert frei alle 4 Stunden am Tage und dreimal in der Nacht. Keine Schmerzen. Strahl voll. Bougie 20 geht etwas schwer hinein. Beniqué geht etwas schwerer hinein und verursacht bisweilen Blutungen. Harn ganz klar, eiweissfrei.

Spätere Angaben: Laut Mitteilung vom 26. 4. 1926 an Tuberkulose gestorben.

Nr. 39. David V. 66 J. Bauer. Journ.-Nr. 1203/1899. In der Klinik 12. 10.—23. 12. 1899. Als konvaleszent entlassen.

Anamnese: Pat. fiel am 6. 10. aus ein paar Meter Höhe rittlings auf einen Baumstamm und wurde bewusstlos. Der Arzt am Ort katheterisierte den Pat., wobei der Harn etwas Blut enthielt. Danach hat Pat. nicht uriniert. Ab und zu ist etwas blutfarbige Flüssigkeit herausgetropft. Heftige Schmerzen in der Perinealregion und intensives Spannungsgefühl über der Symphyse. Schüttelfrost.

Status praesens: Konstitution kräftig, etwas abgemagert. Pat. sieht angegriffen aus. Lungen o. B. Herztöne schwach, aber rein. Puls normal.

Lokalsymptome: Penis, Scrotum und Perineum stark sugilliert und geschwollen. Umkreis des Penis 13 cm. Sugillationen auf der Innenfläche der Oberschenkel, um die Analöffnung und zwei Fingerbreit oberhalb der Symphyse.

Blase bis zum Nabel gespannt. Ein Katheter kann nicht in die Blase eingeführt werden. Auf Versuche folgt eine starke Blutung.

12. 10. *Urethrotomia externa. Urethroraphia.* Hautschnitt in der Mittellinie. Unter der Haut eine grosse Höhle, reichlich Koagel und aus den Wänden Blut. Zentraler Stumpf schwer zu finden. Dies gelingt erst, als daraus Harn in die Wunde dringt. Diastase zwischen den Stümpfen etwa 4 cm. Katheter in die Blase. Ein paar Suturen in die Urethra, zu deren Stütze das periurethrale Gewebe zusammengenäht wird. Die Haut mit weitläufigen Seidensuturen. Katheter à demeure.

14. 10. Die Perinealwunde öffnet sich vollständig. Reichlich stinkende eitrige Sekretion. Es gehen gangränöse Stücke ab. Die Wunde wird tamponiert.

21. 10. Fortgesetzt stinkende eitrige Sekretion in der Wunde. Es gehen gangränöse Stücke ab. Starke Blutung aus der Urethra. Penis geschwollen.

30. 10. Katheter entfernt. Nelaton gleitet leicht hinein.

31. 10. Der Katheter wird durch die Perinealwunde eingeführt und fixiert.

22. 11. Perinealwunde bedeutend zusammengezogen. Der Katheter wird durch den Penis eingeführt.

24. 11. Starke Sekretion aus der Urethra. Pat. wird täglich katheterisiert, und für die Nacht wird ein Katheter eingelegt.

11. 12. Katheter ganz entfernt. Pat. wird morgens und abends katheterisiert. Lapisinstillationen.

23. 12. Im Perineum eine kleine granulierende Wunde, aus der Harn kommt. Beniqué 44 und Bougie 22 leicht. Harn etwas trübe. Miktion ohne Mühe.

Spätere Angaben: Nach Mitteilung vom 9. 4. 1926 ist Pat. den 16. 1. 1918 an Altersschwäche gestorben. 19 Jahre nach dem Unfall.

Nr. 40. Gustav F. 35 J. Arbeiter. Journ.-Nr. 187/1900. In der Klinik 21. 1.—23. 2. 1900. Als konvaleszent entlassen. Diagn. + Infiltratio urin.

Anamnese: Pat. fiel am 19. 1. 1900 rücklings zwischen zwei Eisenbahnwagen und verletzte sich am oberen Rand der Puffer im Perineum. Er konnte nach Hause gehen und dort beim Versuch zu urinieren nur etwas Blut hervorpressen.

Status praesens: Allgemeinzustand gut. Lungen intakt. Herzdämpfung nicht vergrössert. Herztöne dumpf. Harn etwas trübe, spez. Gew. 1025, Eiweiss und Zucker —.

Lokalsymptome: Schwellung und Empfindlichkeit am Perineum. Blase gespannt, bis zum Nabel reichend. Ein Silberkatheter gleitet in die Blase hinein, und es entleert sich etwa ein Liter Harn.

21. 1. *Urethrotomia externa. Urethroraphia.* Schnitt in der Mittellinie. Untere Wand der Urethra rupturiert. Harn- und Blutinfiltration in die umgebenden Gewebe. Starke diffuse Blutung. Nelatonkatheter in die Blase. Die rupturierten Teile der Urethra werden mit Katgut suturiert. Die Wunde wird mittels Seidensuturen verkleinert. Kleiner Tampon. Katheter à demeure.

29. 1. Katheter weggelassen. Pat. uriniert selbständig. Kein Harn aus der Wunde.

2. 2. Aus der Perinealfistel mehr Harn. Neuer Katheter.

7. 2. Katheter entfernt. Harn klar. Wunde sieht gut aus.

20. 2. Fistel fast geheilt. Miktion leicht. Beniqué 40 leicht hinein.

23. 2. Pat. uriniert einigemal am Tag und zweimal in der Nacht. Einige Tropfen Harn kommen durch die feine Perinealfistel.

Spätere Angaben: Laut Mitteilung vom 6. 5. 1926 den 31. 12. 1923 an Tuberkulose gestorben. 23 J. nach dem Unfall.

Nr. 41. Johannes M. 60 J. Arbeiter. Journ.-Nr. 977/1900. In der Klinik 4. 9.—5. 9. 1900. Exitus let. Diagn. + Infiltratio urinae.

Anamnese: Am 28. 8., also vor einer Woche, fiel Pat. rittlings auf die Kante einer Bank, auf der er gesessen hatte. Zugleich fühlte er Schmerzen im Perineum. Ein paar Tage später wurde er von einem Arzt katheterisiert, wobei laut Angabe Harn von normalem Aussehen gekommen sein soll. Der Arzt wies Pat. an, sich zuhause selbst zu katheterisieren. Ferner wurde ihm eine Bleiwasserkompresse auf das Perineum und innerlich ein Medikament verordnet. Wegen des verworrenen Zustandes des Pat. ist nicht zu erfahren, wie das eigenhändige Katheterisieren gelang, doch wurde am 2. 9. ein Nachbar zu dem Pat. gerufen, um ihn zu katheterisieren, als kein Harn kam. Pat. war damals in sehr schlechtem Zustand, fast bewusstlos. Bauch geschwollen und buntfleckig. Harn beim Katheterisieren blutrot.

Status praesens: Konstitution gewöhnlich, Ernährungszustand schlecht, Haut blass, Elastizität herabgesetzt. Sensorium nicht ganz klar. Atmungsgeräusch in den Lungen rauh vesikulär und kleinblasiges Rasseln. Herztöne dumpf, schwach hörbar. Puls klein, weich. Frequenz 150/min. Temperatur 38.4°.

Lokalsymptome: Penis ödematös, von unnatürlichem Aussehen. Scrotum stark geschwollen, blaurot. Haut in seinem unteren und hinteren Teil zerrissen. Linke Inguinalregion wurstförmig geschwollen. Haut bei der Schwellung voller blauer und schwarzer Flecken. Pat. riecht intensiv nach Harn.

4. 9. *Incisiones. Urethrotomia externa.* Schnitt in der Mittellinie durch das Scrotum und Perineum nahe der Analöffnung. Gewebe missfarbig, stark ödematös. Bei Druck kommt aus ihnen nach Harn riechende Flüssigkeit. Urethra vollständig zerrissen. Nach Spülung der um die Urethra befindlichen Höhle wird der zentrale Teil gefunden, und ein Katheter kann eingeführt werden. Es entleert sich 250 gr Harn. Mehrere Inzisionen in die infiltrierte Bauchhaut und bei den sugillierten Stellen. Aus allen Schnitten kommt auf Druck nach Harn riechende Flüssigkeit. Die Wunden werden tamponiert.

5. 9. Trotz reichlicher Stimulation stirbt Pat.

Obduktionsdiagnose: Vulnera incisa abdominis et scroti. Ruptura urethrae. Cystitis. Infiltratio partium periurethralis et perivesicae. Septicaemia.

Nr. 42. Viktor L. 60 J. Arbeiter. Journ.-Nr. 644/1905. In der Klinik 30. 4.—1. 7. 1905. Als geheilt entlassen.

Anamnese: Pat. wurde am 29. 4. abends von einem Pferd in das Perineum getreten und fiel hin, wobei er heftige Schmerzen im Perineum fühlte. Danach konnte er ohne Mühe gehen. Beim Versuch zu urinieren konnte er nur einige Tropfen Blut hervorpressen. Er fühlte ein Brennen und Schmerzen im Perineum und Scrotum und hatte Harndrang, doch kam kein Harn. Das Scrotum schwoll allmählich an.

Status praesens: Pat. ist kräftig gebaut, etwas abgemagert und blass. Lungen o. B. Herztöne dumpf. Wand der Arteria radialis sklerotisch.

Lokalsymptome: Perineum und Scrotum stark geschwollen, sugilliert und empfindlich. In die Blase kann kein Katheter eingeführt werden. Blase stark gespannt.

30. 4. *Urethrotomia externa. Urethroraphia.* Schnitt in der Mittellinie. Urethra vollständig rupturiert. Stümpfe etwa 1.5 cm voneinander entfernt. Katheter in die Blase. Die Stümpfe der Urethra werden um den Katheter genäht. Die Perinealwunde wird mit ein paar Seidensuturen verkleinert. Katheter à demeure. Urotropin.

4. 5. Die Perinealwunde eitert verhältnismässig reichlich. Harn klar.

19. 5. Aus der Perinealwunde Harn.

3. 6. Perinealwunde geheilt. Katheter weggelassen. Aus der Perinealfistel einige Tropfen Harn.

13. 6. Jeden zweiten Tag Sondierungen. Beniqué 37 leicht.

21. 6. Fistel geschlossen. Beniqué 45 leicht.

1. 7. Harn klar. Miktion frei. Beniqué 50.

Spätere Angaben: Laut Mitteilung vom 28. 4. 1926 den 7. 1. 1909 an Krebs gestorben. 4 Jahre nach dem Unfall.

Nr. 43. Karl E. 55 J. Arbeiter. Journ.-Nr. 535/1907. In der Klinik 24. 3.—19. 4. 1907. Als geheilt entlassen.

Anamnese: Pat. fiel am 22. 3. vom Dach rittlings auf die Kante eines Brettes. Starke Blutung aus der Urethra. Intensiver Harndrang, aber keine Möglichkeit Wasser zu lassen.

Status praesens: Allgemeinzustand gut. Innere Organe o. B.

Lokalsymptome: Das ganze Perineum, der hintere Teil des Scrotums, die mediale Seite der Oberschenkel vom oberen Teil ab dunkelrotblau, geschwollen und besonders empfindlich bei Druck auf das Perineum. Penis mit einem grossen Blutkuchen bedeckt. Ein Katheter kann nicht in die Blase eingeführt werden, sondern er macht in der Pars membranacea halt und verursacht eine reichliche Blutung. Die Blase erstreckt sich bis zum Nabel.

24. 3. *Urethrotomia externa. Urethroraphia.* Schnitt in der Mittellinie. Urethra ihrem ganzen Umkreis nach in der Pars membranacea rupturiert, ein Teil der Pars bulbosa zerfetzt. Die umgebenden Gewebe zerrissen und infiltriert. Katheter in die Blase. Das zerfetzte Distalende der Urethra wird glatter geschnitten, und die Stümpfe werden über dem Katheter zusammengenäht. Katgutsuturen in die weichen Gewebe. Hautwunde offen. Tampon. Urotropin.

2. 4. Wunde gut geheilt. Harn etwas trübe.

8. 4. Katheter entfernt.

10. 4. Sonden 18—25. Lapisbehandlung.

19. 4. Perinealwunde fast vollständig geschlossen. Aus der Wunde ist gar kein Harn gekommen. Sonde 26 geht leicht hinein. Harn fast klar. Keine subjektiven Beschwerden.

Spätere Angaben: Laut Mitteilung vom 26. 4. 1926 den 10. 6. 1918 an Altersschwäche gestorben. 11 Jahre nach dem Unfall.

Nr. 44. Kalle E. 50 J. Arbeiter. Journ.-Nr. 1269/1907. In der Klinik 29. 8.—23. 10. 1907. Als geheilt entlassen.

Anamnese: Pat. fiel am 28. 8. abends aus 1.5 m Höhe rittlings auf die

Kante einer Planke. Nach dem Unfall Schmerzen, aber keine schlimmeren Beschwerden. Am 29. 8. kamen beim Versuch, Wasser zu lassen, nur einige Tropfen Blut. Danach einige Tropfen Harn und dann wieder Blut. Später konnte überhaupt kein Harn entleert werden. Das Scrotum und seine Umgebung sind blaurötlich gewesen.

Allgemeinzustand: gut. Innere Organe o. B. Harn eiweiss- und zuckerfrei.

Lokalsymptome: Am Scrotum und Perineum grosse Sugillationen. Ebenso am Praeputium. Ein Katheter geht nicht hinein. Blase stark gefüllt.

29. 8. *Urethrotomia externa. Urethroraphia.* Bogenschnitt. Ein grosses Hämatom um die Urethra. Urethra in der Pars membranacea rupturiert. Proximaler Teil schwer zu finden. Diastase 1.5 cm. Katheter in die Blase. Die Urethrastümpfe werden mittels einiger Katgutsuturen vereinigt. Ein paar Katgutnähte in die periurethralen Gewebe. Hautwunde teilweise verschlossen. 2 Tampons. Katheter à demeure. Urotropin.

7. 9. Katheterwechsel. Einige Schwierigkeit beim Einführen des neuen Katheters. Die Perinealwunde eitert. Harn trübe. Lapisspülungen 1 : 1000.

13. 9. Pat. hat leichtes Fieber gehabt. Lungen und Herz o. B. Harn trübe.

21. 9. *Urethroraphia.* Die Perinealwunde wird geöffnet. Die obere und teilweise die Seitenwände der Urethra haben gehalten. Die übrigen Wundflächen der Urethra werden angefrischt und mit Katgut vereinigt. Der weiche Teil wird mit ein paar Katgutsuturen genäht. Kleiner Drain. Die Hautwunde wird mit Seide genäht. Katheter à demeure.

15. 10. Katheter entfernt.

22. 10. Harn fast vollständig klar. Miktion frei. Beniqué 46 ganz leicht. Perinealwunde vollständig geschlossen.

Spätere Angaben: Laut Mitteilung vom 15. 8. 1926 lebt Pat. Adresse unbekannt.

Nr. 45. Kustaa V. 42 J. Müller. Journ.-Nr. 1618/1907. In der Klinik 8. 11.—12. 12. 1907. Als geheilt entlassen.

Anamnese: Am 7. 11. flog dem Pat. ein Stück von einem sich drehenden Mühlstein in das Perineum. Aus der Urethra sofort Blut. Pat. konnte sein Wasser nicht lassen. Nach mehreren Katheterisierungsversuchen punktierte der Arzt am Ort die Blase des Pat., setzte eine Silberkanüle in dieselbe und schickte den Pat. in die Klinik.

Allgemeinzustand: gewöhnlich. Innere Organe o. B.

Lokalsymptome: Aus der Mündung der Urethra fliesst etwas Blut. Penis, Scrotum und Perineum etwas geschwollen, ebenda ausgedehnte Sugillationen. Der Katheter geht bis in die Pars bulbosa hinein und verursacht eine starke Blutung. Ein paar Fingerbreit oberhalb der Symphyse eine Silberkanüle.

8. 11. *Urethrotomia externa. Urethroraphia.* Bogenschnitt. Urethra vollständig rupturiert. Urethrastümpfe 4 cm voneinander. Mercier Nr. 20 in die Blase. Die Stümpfe werden um denselben zusammengenäht. In die periurethralen Gewebe Katgutsuturen. Kleiner Tampon. Katheter à demeure.

12. 11. Wunde etwas infiziert. Ein paar Hautsuturen werden herausgenommen.

4. 12. Katheter entfernt. Die Sekretion aus der Perinealwunde hat aufgehört. Beniqué 46 leicht hinein.

7. 12. Lapisspülungen 1 : 1000.

11. 12. Harn vollständig klar. Miktion frei. Wunde gut geheilt. Beniqué 54 leicht.

Nachuntersuchung: 12. 6. 1926, 19 Jahre nach dem Unfall. Pat. 59 J. alt. — Er ist nach dem Verlassen der Klinik gesund gewesen. Der Harn ist leicht gekommen. Keinerlei Schwierigkeiten oder Schmerzen. Das Wasser wurde wie vor dem Unfall 1—2 mal in der Nacht gelassen. Der Harn war ziemlich klar. Pat. hat wegen Harnbeschwerden keinen Arzt aufzusuchen gebraucht. Eine Harnröhrenentzündung ist nicht vorhanden gewesen. Ebenso hat Pat. keine Veränderungen in geschlechtlicher Beziehung bemerkt.

Bei der Untersuchung: Allgemeinzustand für das Alter gut. Lungen emphysematös. Herzdämpfung tritt nicht hervor. Herztöne dumpf, bisweilen etwas unregelmässig. Wand der Arteria radialis etwas verhärtet, Verlauf geschlängelt. Blutdruck 105. Prostata ziemlich klein. Rest-N 54.5. Harn hellgelb, trübe. Eiweiss +. Im Sediment reichlich Leukozyten, spärlich rote Blutkörperchen und reichlich Bact. coli. Kultur: Coli +. Oberhalb der Symphyse eine dreieckige Narbe. Die Narbe im Perineum gut geheilt. Die Urethra erscheint vernarbt, etwas empfindlich. 14 cm vom Orific. ext. eine zirkuläre harte Striktur, durch welche Sonde 12 geht. Ein Katheter nicht.

Urethrogramm (Fig. 16): Schatten der Pars bulbosa bedeutend schmäler als normalerweise. An der Grenze von ihr und der Pars membranacea am oberen Rand eine auf dem Boden breite, tiefe Einziehung, die den Urethraschatten an dieser Stelle schmal macht. Membranacea hinter der Striktur erweitert.

Nr. 46. Väinö R. Arbeiterssohn. Journ.-Nr. 1511/1908. In der Klinik 2. 11.—9. 12. 1908. Als konvaleszent entlassen.

Anamnese: Am 1. 11. fiel Pat. von einem Holzwaggon und verletzte sich am Zughaken desselben im Perineum. Er verlor für kurze Zeit das Bewusstsein und konnte sich nicht mit eigener Kraft fortbewegen. Miktion war unmöglich. Blut ist nicht aus der Urethra gekommen.

Status praesens: Konstitution und Ernährungszustand gewöhnlich. Pat. sieht krank aus. Innere Organe o. B. Im Perineum eine ausgedehnte Schwellung zu bemerken. Scrotum infiltriert uud geschwollen. Haut dunkelbläulich. Blase gespannt, oberhalb der Symphyse zu palpieren. Pat. kann sein Wasser nicht lassen. Ein Katheter lässt sich nicht in die Blase einführen.

2. 11. *Urethrotomia externa.* Bogenschnitt. Als reichlich Koagel entfernt werden, gelingt es wieder Erwarten, den Katheter in die Blase zu bringen, aus der sich klarer Harn entleert. Die Rupturstelle ist nicht zu finden. Die Hautwunde wird mit Seidensuturen genäht, Tampon in die Wunde. Lapisspülungen 1 : 1000. Katheter à demeure.

11. 11. Harn aus der Perinealwunde.

15. 11. Der Katheter wird herausgenommen.

3. 12. Bougie, Sondierung mit Nr. 11—14.

9. 12. Bougie 15. Das Orific. ext. erlaubt keine grössere Nummer. Harn klar. Pat. uriniert ohne Mühe.

Pat. war vom 12. 1.—12. 2. 1909 von neuem in der Klinik. Journ.-Nr. 217/1909. Als konvaleszent entlassen. Diagn.: Strictura urethrae.

Anamnese: Pat. war nach dem Verlassen der Klinik einige Zeit ganz gesund. Während der zwei letzten Wochen hat er bei der Miktion Schmerzen gehabt. In der Zwischenzeit keine Schmerzen. Er musste häufiger als früher Wasser lassen. Pat. hat im Harn kein Blut bemerkt, und derselbe ist nicht trübe gewesen. Harnstrahl dünner als früher.

Allgemeinzustand: gut. Innere Organe o. B. Harn etwas trübe, sehr wenig alkalisch, spez. Gew. 1012, Eiweiss, Zucker —.

Lokalsymptome: Die alte Operationswunde gut vernarbt. Bei Druck darauf gibt Pat. Empfindlichkeit an. Eine Sonde lässt sich nicht einführen. Sondierung schmerzhaft.

17. 1. Es gelingt zuerst einen dünnen Beniqué und danach eine filiforme Sonde einzuführen.

21. 1. Katheter à demeure Nr. 13.

25. 1. Beniquierungen 26—31.

6. 2. Beniqué 36.

11. 2. Bougie 19. Das Orific. ext. erlaubt keine grössere Nummer.

12. 2. Harn klar. Strahl voll. Pat. kann ohne Mühe urinieren.

Spätere Angaben: Laut eigener Mitteilung vom 23. 8. 1926 ist Pat. nach dem Verlassen der Klinik ganz gesund gewesen. Der Harn war sehr klar, der Strahl etwas verdünnt. Pat. hat sich nicht ärztlich behandeln lassen. In geschlechtlicher Beziehung keine Veränderungen.

Nr 47. Alfred S. 25 J. Werkmeister. Journ.-Nr. 800/1909. In der Klinik 3. 6.—26. 6. 1909. Als geheilt entlassen.

Anamnese: Im Herbst 1908 Gonorrhöe, Weihnachten 1908 Epididymitis. Zurzeit symptomfrei. Am 3. 6. mittags schlug ihm der Hammer eines Kameraden von hinten in das Perineum. Der Schlag war kräftig. Pat. vermochte sich eine Zeitlang nicht zu bewegen. Aus der Urethra begann Blut zu tropfen. Beim Versuch, das Wasser zu lassen, kam nichts, aber Pat. fühlte zugleich heftige Schmerzen. Sonst keine grösseren Beschwerden.

Allgemeinzustand: gut. Innere Organe o. B.

Lokalsymptome: Am Perineum Sugillationen und Empfindlichkeit. Aus der Urethra Blut. Beim Versuch zu urinieren kommen einige Tropfen Blut. Der Katheter lässt sich nicht in die Blase einführen, sondern verursacht eine starke Blutung.

3. 6. *Urethrotomia externa. Urethroraphia.* Bogenschnitt. Unter der Haut Extravasate. Die Gewebe teilweise zerrissen. Bulbus intakt. Er wird geöffnet, wobei in seinem hinteren Teil links eine Ruptur bemerkt wird. Die Rupturstelle und die Bulbuswunde werden mittels Katgutsuturen verschlossen. Tampon. Katheter à demeure. Urotropin.

5. 6. Harn klar.

13. 6. Wunde gut geheilt. Aus der Urethra Blut. Katheterwechsel.

17. 6. Katheter entfernt.

19. 6. Sondierungen, Beniqué 36—50. Miktion normal. Sehr wenig Brennen. Harn fast klar. Lapisinstillationen $^1/_2$ %.

25. 6. Lapisspülungen 1 : 1000. Beniqué 41. Harn noch trübe, aber keine Miktionsschmerzen.

Spätere Angaben: Laut Mitteilung vom 15. 8. 1926 völlig arbeitsfähig gewesen. Der Harn ist ohne weiteres gekommen. Wohnt in Schweden.

Nr. 48. Iwan S. 24 J. Zimmermann. Journ.-Nr. 1572/1909. In der Klinik 6. 12.—27. 12. 1909. Als geheilt entlassen.

Anamnese: Am 6. 12. mittags fiel Pat. rittlings auf einen Eisenhaken. Nach einer halben Stunde konnte er urinieren, aber der Harn war ganz blutig. Danach hat die Urethra unausgesetzt geblutet.

Allgemeinzustand: gut. Innere Organe o. B.

Lokalsymptome: Haut in der Perinealregion gleich im hinteren Teil des Scrotums gerötet und geschwollen. Starke Empfindlichkeit. Bei Druck auf das Perineum kommt aus der Urethra etwas Blut. Der Katheter geht nicht in die Blase, sondern bei einem Versuch erfolgt eine starke Blutung.

6. 12. *Urethrotomia externa. Urethroraphia.* Schnitt in der Mittellinie. Das Corpus cavernosum zerrissen und blutdurchtränkt. Dahinter um die Urethra eine Blutkoagel enthaltende Höhle. Urethra in der Pars bulbosa vollständig rupturiert. Ein Prostatakatheter wird in die Blase eingeführt. Die Stümpfe werden mittels Katgutsuturen über dem Katheter vereinigt. Die periurethralen Gewebe werden mit Katgut zusammengenäht. Kleiner Jodoformtampon. Die Wunde wird sonst verschlossen. Urotropin. Blasenspülungen. Katheter à demeure.

20. 12. Katheter entfernt. Pat. uriniert ohne Mühe. Kein Harn aus der Perinealwunde.

23. 12. Beniqué 38 leicht. Harn verhältnismässig klar.

27. 12. Pat. uriniert ohne Mühe, vielleicht häufiger als gewöhnlich. Harn recht klar. Wunde geheilt.

Spätere Angaben: Adresse unbekannt. In Russland.

Nr. 49. V. G. 29 J. Geschäftsmann. Journ.-Nr. 1022/1910. In der Klinik 8. 7.—30. 7. 1910. Als gesund entlassen.

Anamnese: Patient fiel am 7. 7. mit gespreizten Beinen sitzlings auf den Rand der Kajütenluke eines Segelbootes. Sofort nach dem Unfall aus der Mündung der Urethra ziemlich reichlich Blut. Die Blutung konnte gestillt werden, wenn Eis um den Penis gehalten wurde. Pat. hat selbständig urinieren können, aber der Harn ist blutgemischt gewesen.

Status praesens. Allgemeinzustand gut. Innere Organe o. B. Harn sauer, spez. Gew. 1024, etwas rötlich. Im Sediment rote Blutkörperchen und kleine Blutkoagel. Eiweiss —, Zucker —.

Lokalsymptome: Aus der Urethra fliesst in geringer Menge Blut. Unbedeutende Schwellung und Empfindlichkeit am Perineum. Miktion leicht. Strahl kräftig. Erster Teil des Harns blutig, zweiter klar. Keine Schmerzen.

14. 7. Aus der Urethra ist fortgesetzt, wenn auch in geringer Menge, Blut gekommen. Es wird mehrere Male versucht, einen Katheter in die Blase einzuführen, doch ohne Erfolg, und auf diese Versuche erfolgt eine starke Blutung.

14. 7. *Urethrotomia externa.* Bogenschnitt. Die Pars bulbosa wird blossgelegt, wobei ein Beniqué hineingleitet; danach kann ein halbharter Katheter eingelegt werden, welcher fixiert wird. Die Perinealwunde wird exakt genäht.

22. 7. Der Katheter ist teilweise herausgekommen. Es gelingt nicht, ihn wieder hineinzubringen. Pat. uriniert ohne Mühe.

30. 7. Harn fast klar, Strahl kräftig, Miktion mühelos.

Spätere Angaben: Laut eigener Mitteilung vom 10. 5. 1926 ganz gesund gewesen. Harn klar, frei gekommen, Strahl normal.

Nr. 50. A. L. 52 J. Arbeiter. Journ.-Nr. 112/1911. In der Klinik 29. 11. 1910—7. 1. 1911. Als konvaleszent entlassen. Diagn. acc. cystitis.

Anamnese: Am 29. 11. 1910 fiel Pat. rittlings auf einen Baumstamm und verletzte sich stark am Perineum. Sofort trat eine verhältnismässig intensive Blutung aus der Urethra auf. Beim Versuch, das Wasser zu lassen, kam zuerst Blut, dann Harn und zuletzt wieder Blut, und an der Mündung der Urethra fühlte Pat. ein heftiges Brennen. Pat. konnte im Lauf des Tages mehrmals Harn entleeren, der gut herauskam, aber blutig war.

Status praesens: Allgemeinzustand gut. Lungen o. B. Absolute Herzdämpfung vergrössert, Herztöne schwach. Harn trübe, alkalisch, spez. Gew. 1014, Eiweiss und Zucker —. Im Sediment reichlich rote Blutkörperchen.

Lokalsymptome: Vom hinteren Teil des Scrotums bis zur Wurzel des Penis eine zusammenhängende Sugillation, hauptsächlich links von der Mittellinie. Gegend des Scrotums und des Bulbus urethrae geschwollen und empfindlich.

29. 11. *Urethrotomia externa. Urethroraphia.* Schnitt in der Mittellinie. Totalruptur an der Grenze der Pars membranacea. Katheter in die Blase. Die Stümpfe werden über demselben zusammengenäht. Tampon. Sutur in die Wunde. Die weichen Teile werden mittels ein paar tiefer Seidensuturen vereinigt. Urotropin. Lapisspülungen 1 : 1000. Katheter à demeure.

13. 12. Katheterwechsel. Wunde sehr verkleinert. Hat nicht nennenswert geeitert.

21. 12. Katheter entfernt. Es kommt kein Harn aus der Perinealwunde.

7. 1. Wunden gut geheilt. Harn klar. Miktion frei, ein paarmal in der Nacht, am Tage ganz normal. Strahl voll. Beniqué 52 ohne Mühe.

Nachuntersuchung: 8. 7. 1926, 15 Jahre nach dem Unfall. Pat. 67 J. alt. — Er ist seit der Entlassung aus der Klinik recht gesund gewesen. Der Harn ist leicht gekommen, doch hat Pat. am Tage jede Stunde und in der Nacht ungefähr ebenso oft urinieren müssen. Zeitweilig hat er mehr Beschwerden. Harn zeitweise trübe, bisweilen stinkend. Pat. hat weder Blut noch Griess bemerkt. Meist klar. Einmal sind Schmerzen in der Nierengegend und Fieber aufgetreten. Pat. hat sich wegen der Miktionsbeschwerden nicht ärztlich behandeln lassen. Coitus unvollständig, Erektion ebenso.

Bei der Untersuchung: Allgemeinzustand ziemlich gut. Lungen emphysematös. Herzdämpfung tritt nicht hervor. Herztöne schwach, dumpf. Verlauf der Arteria radialis geschlängelt, Wand hart, uneben. Blutdruck 120. Prostata sehr bedeutend vergrössert. Rest-N 27. Harn hellgelb, klar, sauer, Eiweiss —. Im Sediment einzelne Epithelzellen, Leukozyten. Kultur —. Am Perineum in der Mittellinie eine Narbe. Urethra nicht empfindlich. 13 cm vom Orif. ext. eine ziemlich zirkuläre Striktur, durch die Sonde 18 und Katheter 16 leicht hineingehen.

Urethrogramm (Fig. 17): Im hinteren Teil der Pars bulbosa sowie am oberen und unteren Rand eine ganz kleine Einziehung. Der Verlauf der Urethra zeigt bei der Suturation keine Veränderung. Heilung ausserordentlich gut. Keine Striktur.

Nr. 51. Anton T. 26. J. Arbeiter. Journ.-Nr. 1057/1912. In der Klinik 16. 7.—12. 8. 1912. Als geheilt entlassen.

Anamnese: Am 16. 7. fiel Pat. von einer Deichsel rittlings auf ein Wagenrad. Es kam sofort Blut aus der Urethra, und Pat. konnte nicht urinieren. Schmerzen in der Harnröhre.

Allgemeinzustand: Innere Organe o. B.

Lokalsymptome: Perineum geschwollen und empfindlich. Bei Druck auf die Schwellung kommt Blut aus der Urethra. Eine Metallsonde geht leicht in die Blase, dagegen kein gewöhnlicher Katheter.

16. 7. *Urethrotomia externa. Urethroraphia.* Bogenschnitt. In der Pars bulbosa wird 1/3 von der Hinterwand der Urethra rupturiert gefunden. Katheter hinein. Die Rupturstelle wird mit Katgut genäht. Die Haut mit Seide. Kleiner Tampon. Katheter à demeure.

30. 7. Katheter entfernt. Miktion frei.

8. 8. Mit Beniqué 44 — 50 sondiert. Gehen leicht in die Blase.

12. 8. Harn klar. Kleine Granulationsfläche noch am Perineum.

Spätere Angaben: Laut Mitteilung vom 15. 8. 1926 am Leben und arbeitsfähig. Adresse unbekannt.

Nr. 52. Kalle P. 33 J. Hausmeister. Journ.-Nr. 672/1918. In der Klinik 11. 5.—8. 6. 1918. Als konvaleszent entlassen.

Anamnese: Pat. fiel vor einer Stunde aus 1.5 m Höhe rittlings auf die Kante einer Planke. Beim Aufstehen fühlte er Schmerzen im Penis, und bei der Miktion kam zuerst klares Blut, danach Harn. Später eine reichliche Blutung aus der Urethra.

Allgemeinzustand: gut. Innere Organe o. B.

Lokalsymptome: Aus der Urethra Blut. Im Perineum etwas Empfindlichkeit. Ein Katheter geht nicht tiefer als bis zur Pars bulbosa hinein. Bei der Blase weder Empfindlichkeit noch Spannung.

11. 5. *Urethrotomia externa. Urethoraphia.* Hautschnitt in der Mittellinie. Die Enden der Urethra sind im oberen Teil durch eine schmale Brücke miteinander verbunden. Katheter in die Blase. Die Wand der Urethra wird mit 3 längsgehenden und 4 zirkulären Seidensuturen genäht. Das Corpus cavernosum und die Muskelschicht mit Katgut, die Haut mit Seide. Kleiner Tampon gegen das Corpus cavernosum und ein zweiter unter die Haut. Katheter à demeure.

17. 5. *Incisio et canalisatio.* Pat. hat einige Tage hohes Fieber gehabt. Perineum und Scrotum stark geschwollen. Die Wunde wird geöffnet und ein Drain in das Scrotum gelegt. Katheterwechsel am 25. 5., 28. 5. und 30. 5.

8. 6. In der Operationsnarbe noch eine kleine Fistel, aus der mitunter Harn kommt. Beniqué 43 leicht. Harnstrahl voll.

Spätere Angaben: 14. 6. 1918. Perinealwunde geschlossen. Arbeitsfähig. Laut Mitteilung vom 15. 9. 1926 lebt Pat. in Amerika arbeitsfähig.

Nr. 53. Kalle L. 60 J. Einlieger. Journ.-Nr. 898 I/1919. In der Klinik 2. 8.—25. 11. 1919. Als geheilt entlassen.

Anamnese: Am 1. 8. fiel Pat. von einem Baugerüst rittlings auf die Kante einer Planke. Er fühlte heftige Schmerzen im Unterleib und konnte nach dem Unfall nicht urinieren.

Status praesens: Allgemeinzustand mässig gut. Innere Organe o. B. Harn gelb, rot, getrübt, spez. Gew. 1010, Eiweiss +, Zucker —. Im Sediment rote Blutkörperchen.

Lokalsymptome: Am Perineum eine ziemlich intensive Schwellung. Haut sugilliert. Pat. kann sein Wasser nicht lassen. Ein Katheter geht nur in das Perineum hinein, wobei aus der Urethra eine starke Blutung. Die Blase reicht bis zum Nabel.

2. 8. *Urethrotomia externa. Urethroraphia.* Schnitt in der Mittellinie. Grosse Hämatomhöhle. Urethra vollständig rupturiert. Das proximale Ende ist leicht zu finden, wonach ein Nelatonkatheter in die Blase eingeführt wird. Die Stümpfe der Urethra werden mittels Seidensuturen vereinigt. Das Corpus cavernosum mit Katgut. Die Haut mit Seide. Kleiner Tampon. Katheter à demeure.

17. 9. Katheter entfernt. Beniquierungen und Lapisspülungen.

24. 11. 2 % Lapisintstillation. Miktion frei. Harn trübe, eitrig und Bact. coli.

Spätere Angaben: Laut Mitteilung wurde Pat. am 19. 11. 1921 ermordet. 2 J. nach dem Unfall. Er war nach dem Verlassen der Klinik ganz gesund gewesen.

Aus dem Mariakrankenhaus.

Nr. 54. Emil L. 28 J. Arbeiter. Journ.-Nr. 83/1910. Als geheilt entlassen. Diagn. + Phimosis.

Anamnese: Am 11. 1. fiel Pat. aus 1 m Höhe rittlings auf eine Eisenstange. Er fühlte Schmerzen im Perineum, und aus der Urethra begann Blut zu kommen. Pat. konnte verhältnismässig gut und ohne nennenswerte Schmerzen urinieren. Da die Blutung fortfuhr, kam er in die Klinik.

Status praesens: Allgemeinzustand gut. Innere Organe o. B. Harn eiweiss- und zuckerfrei.

Lokalsymptome: Starke Phimosis. Zwischen Glans und Praeputium reichlich Blutkoagel. Am Perineum bei der Pars bulbosa Sugillationen. Keine Schwellung.

12. 1. *Circumcisio.* Da der Katheter nicht hineingeht, wird eine *Urethrotomia externa et urethroraphia* ausgeführt. Totalruptur an der Grenze der Pars bulbosa und membranacea. Nelaton in die Blase. Die Urethrastümpfe werden mit Katgut aneinandergenäht, die Haut mit Seide. Tampon. Katheter à demeure. Blasenspülungen.

24. 1 Katheter entfernt. Miktion frei. Aus dem Perineum kein Blut.

27. 1. Beniqué 44. Harn geklärt.

Spätere Angaben: Am Leben. Adresse unbekannt.

Nr. 55. Otto P. 36 J. Kutscher. Journ.-Nr. 658/1911. In der Klinik 24. 7.—21. 7. 1911. Als konvaleszent entlassen. Diagn. + Fractura pelvis.

Anamnese: Als Pat. am 24. 7. bei der Arbeit nach vorn geneigt stand, fiel ein Backsteinhaufen über ihn und verletzte ihn am Perineum und Becken. Danach konnte er nicht richtig gehen und nicht urinieren. Aus der Harnröhre keine Blutung.

Allgemeinzustand: gut. Innere Organe o. B.

Lokalsymptome: Pat. klagt über Empfindlichkeit im Sacrum und den Tubera ischii. Perineum geschwollen und sugilliert. Keine Blutung aus der Harnröhre. Der Katheter stösst in der Pars membranacea auf ein Hindernis und verursacht eine starke Blutung.

24. 7. *Urethrotomia externa. Urethroraphia.* Bogenschnitt. In der Pars

membranacea eine Totalruptur. Der zentrale Teil schwer zu finden. Katheter in die Blase. Die Urethrastümpfe werden über dem Katheter zusammengenäht. Die Wundhöhle wird mittels ein paar Suturen verkleinert. Zwei Tampons. Katheter à demeure. Urotropin.

31. 7. Der Katheter hat gut funktioniert. Vorübergehend leichtes Fieber. Die Wunde sieht gut aus.

7. 8. Katheter entfernt. Miktion frei. Aus der Perinealwunde Harn.

9. 8. Wieder leicht Katheter à demeure.

11. 8. Katheter entfernt.

16. 8. Perinealwunde geheilt. Miktion frei. Beniqué 42 leicht.

21. 8. Kein Harn aus der Perinealwunde. Befinden gut.

Spätere Angaben: 8. 2. 1912. Keinerlei Miktionsbeschwerden. Gang frei. Etwas Schwindel beim Bücken. — Im Freiheitskrieg 1918 gefallen.

Aus dem Distriktskrankenhaus in Viipuri.

Nr. 56. Anselm S. 22 J. Arbeiter. Journ.-Nr. 1069/1912. In der Klinik 28. 4.—17. 6. 1912. Als konvaleszent entlassen.

Anamnese: Pat. fiel rittlings auf einen Baumstamm und fühlte heftige Schmerzen im Perineum. Bei der Miktion kam etwas Blut und ganz wenig Harn.

Allgemeinzustand: gut. Innere Organe o. B.

Lokalsymptome: Perineum stark geschwollen und empfindlich. Der Katheter geht nicht in die Blase hinein, sondern verursacht eine starke Blutung.

28. 5. *Urethrotomia externa. Urethroraphia.* Schnitt in der Mittellinie. Urethra vor dem Diaphragma pelvis vollständig rupturiert. Nelatonkatheter in die Blase. Die Urethrastümpfe werden über dem Katheter mit Katgut genäht. Die Wunde wird mittels einiger Katgutsuturen verkleinert, die Haut mit Seide. Kleiner Tampon. Katheter à demeure. Urotropin.

9. 6. und 15. 6. Katheterwechsel. Aus der Perinealwunde etwas Eiter, kein Harn. Harn klar geblieben.

16. 6. Katheter entfernt. Miktion frei.

Nachuntersuchung: 29. 5. 1926, 14 Jahre nach dem Unfall. Pat. 36 J. alt. — Er fühlte nach dem Verlassen des Krankenhauses etwa ein Jahr Brennen und musste einmal in der Nacht urinieren. Der Harn kam leicht. Strahl gleichmässig. Der Harn war klar. Pat. hat vor seinem Aufenthalt im Krankenhaus ein Nierenleiden gehabt. Danach hat er keine Schmerzen in den Nieren gefühlt. In geschlechtlicher Beziehung keine Veränderungen.

Bei der Untersuchung: Allgemeinzustand gut. Innere Organe o. B. Blutdruck 115. Prostata von gewöhnlicher Grösse. Rest-N 29.3. In der Mittellinie eine feine Operationsnarbe. Keine Empfindlichkeit. 12.5 cm vom Orif. ext. eine zirkuläre feine Striktur, durch welche Sonde und Katheter 20 leicht hindurchgehen. Harn klar, Eiweiss —, spez. Gew. 1020. Sediment —, Kultur —.

Urethrogramm (Fig. 18): Schatten der Urethra schmäler als normalerweise. Verlauf regelmässig. Eine Striktur ist nicht nachzuweisen.

Nr. 57. Taneli H. 38 J. Bauer. Journ.-Nr. 144/1915. Im Krankenhaus 11. 1.—12. 2. 1915. Als konvaleszent entlassen. Diagn. + Infiltratio urinae.

Anamnese: Am 11. 1. morgens fiel Pat. von einer Heufuhre, die ihn mit

sich zog. Er konnte danach nicht urinieren. Katheterisierungsversuche des Arztes am Ort misslangen.

Allgemeinzustand: gut. Innere Organe o. B.

Lokalsymptome: Scrotum und Perineum stark geschwollen und sugilliert. Blase gefüllt. Der Katheter lässt sich nicht einführen. Harn: Eiweiss +, Zucker —, spez. Gew. 1015.

11. 1. *Urethrotomia externa. Urethroraphia.* Schnitt in der Mittellinie. Im hinteren Teil der Pars bulbosa eine Totalruptur. Die periurethralen Gewebe zerrissen. Katheter in die Blase. Die Stümpfe werden mit Katgut vereinigt, ebenso das periurethrale Gewebe. Die Haut mit Seide. Kleiner Tampon. Katheter à demeure. Urotropin. Lapis- und Borwasserspülungen.

6. 2. Katheter entfernt. Miktion frei. Harn klar geworden.

11. 2. Beniqué 42 ohne Mühe. Harnstrahl voll. Miktion leicht.

Nachuntersuchung: 21. 6. 1926, 11 Jahre nach dem Unfall. Pat. 49 J. alt. — Ist nach der Entlassung aus dem Krankenhaus ganz gesund gewesen. Hat sich einmal untersuchen lassen. Der Harn ist leicht gekommen und ganz klar gewesen. 1924 Blinddarm operiert. In geschlechtlicher Beziehung keine Veränderungen.

Bei der Untersuchung: Allgemeinzustand gut. Innere Organe o. B. Blutdruck 120. Prostata normal. Rest-N 19. Harn farblos, klar, sauer, eiweissfrei, kein Sediment. Kultur —. Narbe in der Mittellinie, nicht empfindlich. 12 cm vom Orif. ext. eine zirkuläre Striktur, durch welche Sonde und Katheter 18 leicht hindurchgehen.

Urethrogramm (Fig. 19): Im hinteren Teil der Pars bulbosa sowohl am oberen als am unteren Rand eine kleine Einziehung, die durch einen dünnen, schmalen, proximal gebogenen Streifen schwächeren Schattens verbunden sind. Davor in der Bulbosa in einem runden Gebiet eine starke Verdickung des Schattens, die von einer unregelmässigen Erweiterung der Bulbosa herrührt. Der hintere Teil der zirkulären Striktur ist bedeutend erweitert. Der Verlauf der Urethra verändert sich bei der Suturation.

Nr. 58. Tuomas H. 47 J. Arbeiter. Journ.-Nr. 2661/1918. Im Krankenhaus 11. 10.—5. 11. 1918. Als konvaleszent entlassen.

Anamnese: Pat. fiel am 10. 10. aus 1 m Höhe rittlings auf einen Baum. Von da an kam aus der Urethra Blut. Pat. hat sein Wasser nicht lassen können. Ein Arzt katheterisierte ihn und bekam ein halbes Glas blutgemischten Harn.

Allgemeinzustand: gut. Innere Organe o. B.

Lokalsymptome: Aus der Urethra tropft Blut. Scrotum mannskopfgross geschwollen, schwarzblau. Die Blase erstreckt sich bis zwei Fingerbreit vom Nabel. Harn eiweiss- und zuckerfrei, spez. Gew. 1020.

11. 10. *Urethrotomia externa. Urethroraphia.* Schnitt in der Mittellinie. Pars membranacea vollständig rupturiert. Katheter in die Blase. Die Urethrastümpfe werden über dem Katheter zusammengenäht. Die Wunde wird zugenäht. Inzisionen beiderseits in die Inguinalbeuge. Aus den Geweben Harn. Drains. Katheter à demeure. Urotropin.

14. 10. Lapisinstillationen und Kochsalzspülungen.

21. 10. Wunde vollständig geheilt. Suturen herausgenommen.
2. 11. Katheter entfernt. Beniqué 42 leicht. Miktion frei. Harn klar.
Spätere Angaben: Wahrscheinlich am Leben. Adresse unbekannt.

Nr. 59. Erkki T. 10 J. Arbeitersohn. Journ.-Nr. 1136/1924. Im Krankenhaus 6. 4.—23. 6. 1924. Als geheilt entlassen. Diagn. + Infiltratio urinae.

Anamnese: Am 5. 4. abends fiel Pat., als er über einen Zaun klettern wollte, rittlings auf diesen und fühlte heftige Schmerzen im Perineum. Danach konnte er sein Wasser nicht lassen. Aus der Urethra ist kein Blut gekommen.

Status praesens: Allgemeinzustand gut. Innere Organe o. B. Harn eiweiss- und zuckerfrei, spez. Gew. 1003. Blutdruck 115.

Lokalsymptome: Im Perineum eine kleine Hautwunde. Scrotum und Perineum stark geschwollen. Die Blase reicht bis etwas über den Nabel. Durch die Urethra geht keine Sonde und kein Katheter.

6. 4. *Urethroraphia.* Bogenschnitt. Die Urethra ist in der Pars bulbosa vollständig rupturiert. Die Stümpfe 3—4 cm voneinander entfernt, zwischen ihnen eine blutgefüllte Höhle. Katheter (Nelaton 14) in die Blase. Über dem Katheter werden die Stümpfe mit Katgutsuturen zusammengenäht und ausserdem auf beiden Seiten zur Verstärkung Katgut eingelegt. Die Wunde wird exakt verschlossen. Katheter à demeure. Urotropin.

7. 4. Blutdruck 102.
14. 4. Katheterwechsel schwierig.
23. 4., 29. 4., 4. 5., 8. 5., 25. 5 Katheterwechsel.
12. 5. Lapisinstillationen ½ % jeden zweiten Tag.
14. 5. Pat. hat Fieber. Natr. salicyl.
23. 5. Indigokarminprobe gut.
24. 5. Volhardscher Versuch gut.
8. 6. Katheter entfernt.
23. 6. Miktion mühelos. Muss 4 mal in der Nacht aufstehen, um zu urinieren.

Nachuntersuchung: 29. 5. 1926, 2 J. nach dem Unfall. Pat. 12 J. alt. — Nach dem Verlassen des Krankenhauses hatte er in der ersten Zeit sowohl Harndrang als Brennen und musste nachts urinieren, aber allmählich haben die Symptome nachgelassen, und Pat. entleert jetzt seinen Harn mit normalen Intervallen und selten in der Nacht. Der Harn war klar, doch kommt er langsam und in feinem Strahl. Seit dem Verlassen des Krankenhaus ist Pat. nicht ärztlich behandelt worden. Sonstige Krankheiten hat er nicht gehabt.

Bei der Untersuchung: Allgemeinzustand gut. Innere Organe o. B. Blutdruck 105. Prostata normal. Rest-N 29.3. Harn klar, eiweiss- und zuckerfrei, kein Sediment, Kultur —. Mit dem Pat. wurde ein Volhardscher Versuch gemacht, der sowohl bezüglich der Harnsekretion als des Konzentrationsvermögens ein gutes Resultat gab. Im Perineum eine Narbe von dem Bogenschnitt. Keine Empfindlichkeit. 9.5 cm vom Orif. ext. eine für eine filiforme Sonde nicht passierbare zirkuläre Striktur. Harnstrahl dünn und matt.

Urethrogramm (Fig. 20): Am oberen und unteren Rand der Pars bulbosa je eine kleine Einziehung, die durch einen schmalen, dünnen Streifen schwächeren Schattens verbunden sind.

Eine nach den Operation gebildete zirkuläre Striktur, deren Umfang wegen ihrer Kürze nicht festzustellen ist.

IV. Leichte Urethrarupturfälle in Verbindung mit Pelvisfraktur.

(Reptura urethrae gr. II. Fractura pelvis.)

Aus der Chirurgischen Klinik.

Nr. 60. Alfred E. 48 J. Feiler. Journ.-Nr. 1237/1905. In der Klinik 18. 9.—9. 11. 1905. Als konvaleszent entlassen. Diagn. + Vulnera contusa capitis. Strictura urethrae.

Anamnese: Pat. ist vom 19. 3.—29. 3. 1898 wegen eine gonorrhoischen Striktur in der Klinik gewesen und durch Sondierungen geheilt worden. Bedeutendere Miktionsbeschwerden sind jetzt nicht vorhanden gewesen. — Am 18. 9. 1905 vorm. geriet Pat. mit der Seite unter eine aus 1—2 m herabfallende, 2000 kg schwere Kiste. Er konnte sich danach nicht vom Platze rühren und fühlte bei Bewegung des rechten Beines heftige Schmerzen in der Hüftgegend. Miktion möglich, aber Harn blutig.

Allgemeinzustand: gut. Innere Organe o. B.

Lokalsymptome: Sugillationen in der Gegend des rechten Trochanters und der linken Crista ilei. Ein paar kleinere Wunden im Gesicht. Bei Druck auf das Becken starke Empfindlichkeit. Per rectum wird sowohl eine Empfindlichkeit als eine Fraktur am Ramus inferior ossis pubis konstatiert. Ein Katheter geht nicht in die Blase hinein. Im hinteren Teil der Pars perinealis ist eine Striktur zu palpieren. Harn rotbraun. Reichlich Eiter, Blut und Bakterien.

18. 9. Fixationsverband. Urotropin. Pat. hat selbständig urinieren können, obwohl langsam. Harn blutig. Starker Harndrang.

25. 9. Harn etwas geklärt. Harndrang bedeutend gemildert.

7. 10. Harn klar geworden. Sonde 7 geht hinein. Wird à demeure liegen gelassen.

8. 10. Sonde entfernt. Miktion bedeutend leichter.

11. 10. Es ist eine Paraphimosis aufgetreten. Wird operiert.

Vom 14. 10. Jeden zweiten Tag Sondierungen.

Vom 30. 10. Lapisinstillationen.

8. 11. Bougie 25 geht leicht hinein. Pat. entleert die Blase gut. Strahl frei. Harn andauernd trübe.

Spätere Angaben: Laut Mitteilung am 30. 5. 1919 an Herzschlag gestorben. 14 Jahre nach dem Unfall.

Nr. 61. Pjetr D. 27 J. Arbeiter. Journ.-Nr. 1257/1911. In der Klinik 25. 9.—18. 12. 1911. Als geheilt entlassen. Diagn. + Fractura femor. sin. Fractura compl. antebracchi sin. Vuln. cont. faciei.

Anamnese: Am 25. 9. fiel Pat. aus dem dritten Stockwerk auf die Erde. Er wurde sofort ohnmächtig und wurde unverzüglich in die Klinik geschafft.

Status praesens: Allgemeinzustand gut. Innere Organe o. B. Pat. betrunken. Harn trübe. Spuren Eiweiss, Zucker —, spez. Gew. 1011. Im Sediment reichlich rote Blutkörperchen.

Lokalsymptome: Pat. hat eine komplizierte Antebracchiumfraktur und eine einfache Fraktur des linken Oberschenkels. Ein paar kleine Wunden im Gesicht.

Aus der Urethra fliesst Blut. Ein Katheter geht leicht in die Blase. Bei der Symphyse ist eine gewisse Unebenheit zu fühlen. Harn anfangs blutig, allmählich klarer werdend. Bei Druck auf das Becken keine nennenswerte Empfindlichkeit.

25. 9. Repositio cruenta fract. antebracchi sin. Suturatio. Zugverband. Katheter à demeure.

10. 10. Der Katheter funktioniert gut. Wird weggelassen. Miktion frei.

12. 10. Kollargolspülung. Urotropin.

18. 12. Miktion normal. Harn geklärt. Oberschenkel und Ellbogen gut geheilt.

Spätere Angaben: In Russland. Adresse unbekannt.

Nr. 62. Johan F. 23 J. Schleifer. Journ.-Nr. 221/1915. In der Klinik 26. 1.—10. 3. 1915. Als konvaleszent entlassen.

Anamnese: Pat. geriet am 25. 1. unter einen fallenden Stein auf die rechte Seite, so dass sie etwas vorn gegen den linken Oberschenkel zu liegen kam. Nach dem Unfall konnte er sich nicht rühren noch das Bein bewegen. Blut kam nicht. Vor der Aufnahme in die Klinik hat Pat. nicht uriniert.

Status praesens: Allgemeinzustand gut. Innere Organe o. B. Harn rötlich, trübe, eiweiss- und zuckerfrei. Im Sediment Blut und kleine Blutkoagel.

Lokalsymptome: Intensive Empfindlichkeit bei Druck auf das Becken. Der Ramus superior ossis pubis dx. ist gebrochen, ebenso die beiden Ossa ischii bei den Tubera. Aus der Urethra kein Blut. Katheter leicht in die Blase, wobei sich zuerst Blut und dann Harn entleert.

26. 1. Fixationsverband. Katheter à demeure. Urotropin.

10. 3. Miktion ganz frei. Keinerlei Beschwerden. Beim Gehen keine Schmerzen.

Spätere Angaben: Adresse unbekannt. Arbeitsfähig.

Nr. 63. Oskar E. 27 J. Werkmeister. Journ.-Nr. 993 I/1924. In der Klinik 21. 8.—30. 9. 1924. Als konvaleszent entlassen.

Anamnese: Am 20. 8. geriet Pat. auf der Landstrasse unter einen umfallenden Traktor, wobei ihm das Becken und der linke Oberschenkel am stärksten gequetscht wurden. Wurde sofort in die Klinik geschafft.

Status praesens: Allgemeinzustand gut. Innere Organe o. B. Harn blutig, eiweiss- und zuckerfrei.

Lokalsymptome: Am Ramus superior des linken Os pubis eine intensive Empfindlichkeit und Fraktur. Bei Druck auf das Becken starke Schmerzen. Harn blutig. Miktion spontan.

21. 8. Immobilisatio. Katheter à demeure. Urotropin.

27. 8. Katheter weggelassen. 6. 9. Beniquierungen.

27. 9. Beniqué 50 frei.

30. 9. Miktion frei. Strahl voll. Bewegt sich ohne nennenswerte Empfindlichkeit.

Nachuntersuchung: 17. 5. 1926, annähernd 2 Jahre nach dem Unfall. Pat. 29 J. alt. — Pat. ist 1925 in Kotka ärztlich behandelt worden, wobei in zwei Serien zusammen etwa 10 mal sondiert wurde. Danach sind keine Miktionsbeschwerden aufgetreten. Der Harn kam immer leicht und war klar. Pat. ist sonst ganz gesund gewesen. In geschlechtlicher Beziehung keine Veränderungen.

Bei der Untersuchung: Allgemeinzustand gut. Innere Organe o. B. Blutdruck 115. Prostata normal. Harn klar, sauer, eiweissfrei. Im Sediment einzelne Epithelzellen und rote Blutkörperchen. Kultur —. 13 cm vom Orif. ext. ist in der Hinterwand der Urethra eine narbenartige Induration zu palpieren, und an dieser Stelle äussert Pat. Empfindlichkeit. Sonde 24 und Katheter 20 gehen hinein, wobei an der erwähnten Stelle leichte Schmerzen. Bei der Pelvisfraktur kompakte Knochenneubildung.

30. 12. Rest-N 18.7.

Urethrogramm (Fig. 11): Der Schatten der Pars membranacea ist breiter als normalerweise, sonst keine Veränderungen. In dem beim Urinieren aufgenommenen Urethrogramm ist keine Striktur nachzuweisen.

Aus dem Mariakrankenhaus.

Nr. 64. Arvi T. 28 J. Kutscher. Journ.-Nr. 1986/1919. Im Krankenhaus 16. 8.—30. 9. 1919. Als konvaleszent entlassen.

Anamnese: Am 16. 8. geriet Pat. unter eine Brotfuhre und verletzte sich im Perineum.

Status praesens: Allgemeinzustand gut. Innere Organe o. B. Harn blutig.

Lokalsymptome: Links am Scrotum, im hinteren Teil eine ca. 3 cm lange Wunde mit zerfetzten Rändern. Empfindlichkeit am Scrotum. Bei Druck auf das Becken Empfindlichkeit in der Symphyse.

16. 8. Katheter geht leicht hinein. Gerade beim Eintritt in die Blase bedeutendere Empfindlichkeit. Im Harn kleinere Blutkoagel. Suturatio et immobilisatio. Urotropin.

19. 8. Miktion ungehindert. Grosse Sugillationen oberhalb der Symphyse.

30. 9. Ein starker Beniqué geht ohne Mühe hinein. Miktion leicht. Harn geklärt.

Nachuntersuchung: 19. 5. 1926, 7 Jahre nach dem Unfall. Pat. 35 J. alt. — Pat. ist seit dem Verlassen des Krankenhauses ganz gesund gewesen. Der Harn war klar und kam ohne Mühe, Strahl voll. Nicht ärztlich behandelt worden. In geschlechtlicher Beziehung keine Veränderungen.

Bei der Untersuchung: Allgemeinzustand gut. Innere Organe o. B. Prostata normal. Blutdruck 125. Harn hellgelb, trübe, sauer, Spuren Eiweiss. Im Sediment verhältnismässig reichlich rote Blutkörperchen. Keine Leukozyten und keine Bakterien. Kultur —. Im Perineum keine Empfindlichkeit. 15 cm vom Orif. ext. in der unteren Wand der Urethra eine Narbe, die etwas schmerzhaft ist. Sonde 25 und Katheter 20 ohne Mühe. — Das Röntgenbild zeigt, dass der Ramus inf. ossis ischii stärker und der Ramus sup. ossis pubis dx. leichter frakturiert sind. Das Os ischii ist in etwas dislozierter Stellung neugebildet. Knochenbildung gut.

Urethrogramm (Fig. 12): Schatten der Pars membranacea breiter als normalerweise. Sonst keine Veränderungen festzustellen.

Nr. 65. Karl L. 46 J. Steindrucker. Journ.-Nr. 14/1920. Im Krankenhaus 13. 11. 1919—23. 1. 1920. Als konvaleszent entlassen. Diagn.: Fractura complic. pelvis. Ruptura urethrae.

Anamnese: Pat. stürzte am 13. 11. beim Tragen einer Steinplatte mit einem

in Unordnung geratenen Fahlstuhl herab, wobei ihn der Stein in der linken Inguinalbeuge verletzte. Nach dem Unfall vermochte sich Pat. nicht zu bewegen. Blutung aus der Wunde.

Status praesens: Pat. sehr blass. Innere Organe o. B. Harn etwas blutig.

Lokalsymptome: Starke Empfindlichkeit bei Druck auf das Becken am Os pubis. Der Katheter stösst auf einen Widerstand und eine Empfindlichkeit an der Pars membranacea, wobei Blut kommt. Aus der Blase verhältnismässig klarer Harn.

13. 11. Immobilisation. Katheter à demeure.

1. 12. Harn recht klar. Eiweiss 2 ‰. Im Sediment spärlich Leukozyten. *Incisio haematom. infect. reg. tub. ischiad. lat. sin.* Drains.

14. 12. Katheter entfernt. Miktion mühelos.

Spätere Angaben: 8. 6. 1920. Beniqué 40. Pat. ist vom 17. 5. 1920 regelmässig in Arbeit gewesen. Gegenwärtige Adresse unbekannt.

Aus dem Distriktskrankenhaus in Viipuri.

Nr. 66. Elias S. 60 J. Arbeiter. Journ.-Nr. 577/1917. Im Krankenhaus 19. 2.—21. 4. 1917. Als konvaleszent entlassen. Diagn. acc. Pneumonia.

Anamnese: Am 19. 2. fiel dem Pat. ein grosser Stein auf den Rücken, unter dem er zu Boden stürzte. Er konnte nicht aufstehen und seine Beine nicht gebrauchen. Sofort Blutung aus der Urethra.

Status praesens: Allgemeinzustand mittelgut. Innere Organe o. B. Harn klar, eiweiss- und zuckerfrei.

Lokalsymptome: Intensive Empfindlichkeit bei Druck auf das Becken, besonders bei der Spina iliaca post. sinistra. Ein Katheter geht leicht in die Blase hinein. Harn klar. Katheter à demeure. Urotropin.

24. 2. Lapisspülungen. 3. 3. Linksseitige Pneumonie. Harn infiziert. Katheter entfernt.

Nachuntersuchung: 9. 9. 1926, 9 Jahre nach dem Unfall. Pat. 69 J. alt. — Nach der Entlassung aus dem Krankenhaus konnte Pat. während etwa eines Jahres oft den Harn nicht halten. Zwei Jahre lang fühlte er sich so schwach, dass er nicht arbeiten konnte. Danach ist er regelmässig in Arbeit gewesen. Der Harn kam leicht, obwohl langsam. Miktionsschmerzen haben nicht bestanden. Nach reichlicherem Trinken hat Pat. etwa zweimal in der Nacht uriniert, sonst seltener. Der Harnstrahl ist dünner geworden. Der Harn war klar. Wegen Miktionsbeschwerden nicht ärztlich behandelt. Coitus schmerzhaft, darum in den letzten Jahren überhaupt nicht mehr. Pat. ist wegen Kopfschmerzen und hohen Blutdrucks ärztlich behandelt worden.

Bei der Untersuchung: Allgemeinzustand für das Alter ziemlich gut. Lungen leicht emphysematös. Herzdämpfung vergrössert. Herztöne dumpf, unregelmässig und leise. Wand der Arteria radialis hart und uneben, Verlauf geschlängelt. Puls gespannt, unregelmässig und ungleichmässig. Blutdruck 185. Prostata bedeutend vergrössert. Rest-N 39.5. Harn klar, eiweiss- und zuckerfrei. Kein Sediment. Kultur —. 5 cm vom Orif. ext. eine feine wallförmige Narbe, durch die Sonde und Katheter 15 leicht hindurchgehen.

Urethrogramm (Fig. 13): Schatten der Pars membranacea verbreitert, auf

seiner rechten Seite, im proximalen Teil, Unebenheiten und eine kleine Einziehung. Nach der Ruptur ist bei der Heilung eine Striktur im hinteren Teil der Pars membranacea zurückgeblieben.

V. Schwere Urethrarupturfälle in Verbindung mit Pelvisfraktur. (Ruptura urethrae gr III. Fractura pelvis).

Nr. 67. Karl S. 10 J. Arbeitersohn. Journ.-Nr. 70/1891. In der Klinik 7. 10. 1890.—14. 1. 1891. Als konvaleszent entlassen.

Anamnese: Pat. geriet am 3. 10. vorm. unter einen mit Eisenerz beladenen Wagen. Indem er hinfiel, ging ihm ein Rad über die rechte Hüfte und den unteren Teil des Bauches. Er konnte nicht aufstehen. An demselben Abend konnte er urinieren, wobei zuerst Blutkoagel, dann blutiger Harn und schliesslich klarer Harn kamen. An den zwei folgenden Tagen konnte Pat. nicht urinieren, weshalb ihn ein Arzt katheterisierte, wobei Blut und Harn kam. Am 4. Tag entleerte er etwas Harn, danach wieder nichts.

Allgemeinzustand: etwas angegriffen. Innere Organe o. B.

Lokalsymptome: Unterer Teil des Bauches, besonders die Nabelgegend stark geschwollen. Rechte Hüfte, Inguinalregion und Perineum etwas geschwollen. Von der rechten Spin. il. ant. sup. geht über den Bauch ein reichlich 1 cm breiter gelbblauer Streifen. Haut am Perineum schwarzblau. Eine geringe Schwellung mitten am Penis, ganz um diesen herum. Eine sehr starke Empfindlichkeit an der Wurzel des Penis. Die Sonde geht 11 cm hinein, wonach sie auf ein unüberwindliches Hindernis stösst. Die Blase erstreckt sich bis über den Nabel. Kleinere Exkoriationen und Sugillationen hier und da an den mittleren Teilen des Körpers. Im rechtsseitigen Os ischii oberhalb des Tub. ischiadicum eine Fraktur. Ausserhalb der Eminentia iliopect. dx. fühlt sich beim Palpieren der sup. oss. pubis scharfkantig an und ist schmerzhaft.

7. 10. *Punctio vesicae.* Feiner Trokar oberhalb der Symphyse in die Blase. *Urethrotomia externa.* Schnitt in der Mittellinie. Totalruptur bei der Pars membranacea, wo um die Ruptur eine kleine Höhle. Bei Druck auf die Blase erhält man aus dem zentralen Teil Harn, dadurch wird ein Nelatonkatheter eingeführt. Die Wunde wird tamponiert. Katheter à demeure.

23. 11. Katheterwechsel. Die Ränder der Perinealwunde werden angefrischt. Sekundäre Sutur.

3. 12. Katheter entfernt. Beniqué 37 leicht. Etwas Harn aus der Perinealwunde. Täglich Sondierungen.

23. 12. Einige Tropfen aus der Fistel.

1. 1. 1891. Fistel geheilt. Beniqué 37. Sondierung einmal in der Woche.

14. 1. Pat. uriniert ohne Mühe. Der Vater ist angewiesen worden zu sondieren. Sonde 18 leicht.

Spätere Angaben: Pat. ist am Leben. Adresse unbekannt.

Nr. 68. David A. 58 J. Arbeiter. Journ.-Nr. 251/1892. In der Klinik 12. 2.—16. 7. 1892. Als geheilt entlassen.

Anamnese: Am 9. 2. fiel Pat. von einem Holzhaufen mit Baumstämmen auf die Erde, wobei er zwischen die Stämme auf den Rücken zu liegen kam. Einer derselben traf ihn auf die Brust und den Bauch und ein zweiter in die Beckengegend. Die Quetschung war so gewaltsam, dass Pat. kaum Atem holen konnte. Mit Hilfe der Kameraden wurde er befreit und sofort in das Krankenhaus nach Porvoo geschafft. Er fühlte Brennen in der Harnröhre und Schmerzen in der Sakralregion und im unteren Teil des Bauches. Ebenso traten in der rechten Hüfte Schmerzen auf, die immer heftiger wurden. Pat. konnte sich nicht auf das rechte Bein stützen, doch konnte er es etwas bewegen. Die Miktion war unmöglich, weshalb Pat. am Abend desselben Tages katheterisiert wurde, danach zweimal täglich, wobei sich reichlich jedesmal etwas blutiger Harn entleerte. Die Schmerzen haben beim Katheterisieren bedeutend abgenommen. Pat. hat Fieber und Schüttelfrost gehabt.

Status praesens: Körperbau gewöhnlich, Ernährungszustand schlecht, Haut blass. Innere Organe o. B. Temperatur 37.8°. Harn: trübe, Eiweiss Spuren, Zucker —, spez. Gew. 1026. Im Sediment rote Blutkörperchen und Leukozyten, Tripelphosphatkristalle.

Lokalsymptome: Rechte Inguinalregion stark geschwollen, nicht fluktuierend, sugilliert. In der linken Inguinalregion ebenfalls etwas Schwellung. Am Scrotum und Perineum bedeutende Sugillationen. Bei Druck auf die Inguinalgegend und das Perineum fühlt Pat. heftige Schmerzen. Die Blase erstreckt sich bis mitten zwischen Nabel und Symphyse. Nach Entleerung der Blase bleibt eine Dämpfung im unteren Teil des Bauches zurück. Rechtsseitiger Ramus superior ossis pubis empfindlich und deformiert. Per rectum fühlt sich der Ramus superior ossis ischii dextr. frakturiert und disloziert an. Abstand der Fragmente 1.5 cm. Ein Katheter wird mit Mühe eingeführt.

12. 2. Pat. wird zweimal täglich katheterisiert.

13. 2. *Urethrotomia externa.* Schnitt in der Mittellinie. Hintere Wand der Harnröhre zerrissen. Um dieselbe eine haselnussgrosse Höhle, an deren Rändern die Gewebe auseinanderfallen. Katheter in die Blase. Die Wunde wird tamponiert.

22. 2. *Incisio.* In der rechten Fossa inguinalis Fluktuation. Mitten in das Ligamentum Poupartii wird ein Schnitt gemacht, wobei sich dünner, stinkender Eiter entleert. Der Eiter kommt aus einer um Os pubis gelegenen Abszesshöhle. Bei der Höhle ist das Os pubis frakturiert.

1. 3. Der Katheter hat sich verstopft und ist herausgekommen. Es hat sich Harn durch die Höhle in der Inguinalbeuge entleert. Katheter leicht neu eingeführt.

9. 4. Die Fistel in der Inguinalregion hat sich geschlossen. Eine kleine granulierende Wunde übrig. Frakturen verknöchert. Katheter entfernt.

28. 5. *Incisio et cauterisatio.* Durch die Perinealfistel wird ein 5 cm langer Schnitt gemacht. Auf dem Boden desselben wird die Fistel kauterisiert. Die Wunde wird tamponiert.

14. 7. Perinealfistel geschlossen.

16. 7. Fraktur geheilt. Keinerlei Schmerzen bei Bewegungen. Pat. uriniert 6 mal während des Tages und der Nacht in regelmässigen Intervallen. Harn leicht trübe, enthält Eiter, kein Blut. Beniqué 46 leicht.

Spätere Angaben: Pat. ist nach der Entlassung aus der Klinik 3 Jahre ganz gesund gewesen, wonach er an einem Leberleiden gestorben ist.

Nr. 69. Karl A. 27 J. Arbeiter. Journ.-Nr. 550/1893. In der Klinik 4. 7.—18. 7. 1893. Exitus let. Diagn. + acc. Sepsis.

Anamnese: Am 4. 7. 4 Uhr nachm. wurde Pat. zwischen einen von einer Winde gehobenen Plankenhaufen und eine Schiffswand gepresst. Er erinnert sich nicht, woher der Stoss kam, in welcher Richtung er gequetscht und welcher Teil seines Körpers eingeklemmt wurde, denn er wurde sofort ohnmächtig und war 1/2 Stunde bewusstlos. Zu sich gekommen, fühlte er heftige Schmerzen in der Brust und in der Herzgegend, am schlimmsten aber im unteren Teil des Körpers, besonders in der Beckengegend. Das rechte Bein war ohne Gefühl. Pat. konnte sich nicht bewegen und wurde an demselben Tage in die Klinik gebracht.

Status praesens: Pat. ist kräftig gebaut, aber jetzt in erbärmlichem, schlappem Zustand. Innere Organe o. B.

Lokalsymptome: Bei Druck auf das Becken starke Empfindlichkeit, ebenso in der Schambeuge. Pat. hat sein Wasser nicht lassen können. Aus der Urethra Blut. Perineum sugilliert, bei Bewegung der Beine heftige Schmerzen und Crepitatio. Beniqué geht nicht in die Blase hinein.

4. 7. *Urethrotomia externa. Cystostomia suprapubica.* Schnitt in der Mittellinie in das Perineum. Im hinteren Teil der Urethra kommt man in eine blutgefüllte Höhle, in der sich eine durch die Urethra eingeführte Sonde frei bewegt. Durch die Wunde fühlen sich die weichen Teile und das Periost sowohl vorn als hinten von der Symphyse lose an. Rechter Ramus superior ossis pubis frakturiert. Ebenso auch der Ramus inferior ossis pubis und der Ramus superior ossis ischii rechts sowie der Ramus inferior ossis ischii links. Symphyse intakt. Urethra zwischen der Pars membranacea und bulbosa vollständig rupturiert. Der zentrale Teil wird nicht gefunden, weshalb eine Sectio alta ausgeführt wird. Die Gewebe oberhalb der Symphyse stark blutdurchtränkt und teilweise von der Hinterwand der Symphyse abgelöst. Die Blase wird punktiert, wobei ganz klarer Harn herauskommt. Bei retrograder Sondierung findet sich der zentrale Stumpf leicht, und so kann ein Katheter (Nelaton 21) durch die Urethra in die Blase eingeführt werden. Die Wunde wird mittels Katgut- und Seidensuturen verkleinert. Tampon in den unteren Winkel der Wunde. Die Perinealwunde wird mit zwei Suturen verkleinert und ein kleiner Tampon eingelegt.

10. 7. Sehr heftige Enteriitis.

11. 7. Trotz Medikamenten dauert die Enteriitis fort.

15. 7. Es ist starker Husten mit vielen eitrigen Auswürfen aufgetreten. Der Zustand des Pat. verschlechtert sich immer mehr. Exitus letalis.

Nr. 70. Mikko T. 41 J. Bauer. Journ.-Nr. 277/1899. In der Klinik 4. 2.—19. 5. 1899. Als gebessert entlassen. Diagn. + Infiltratio urinae. Fractura humeri sin.

Anamnese: Am 1. 2. vormittags fiel Pat., als er eine Fuhre Baumstämme hügelabwärts fuhr, unter das Pferd und die Last. Als er einige Zeit danach zu urinieren versuchte, kam nichts hervor. Es wurde nach dem Arzt geschickt, der am folgenden Nachmittag kam und mit einem Katheter den Harn entnehmen konnte. Auf der Reise nach Helsinki, am nächsten Tag, von neuem katheterisiert. Pat. kann die Farbe und Menge des Harnes nicht angeben.

Status praesens: Pat. sieht äusserst angegriffen und krank aus, ist unruhig und klagt fortwährend. Haut blass, fast kalt. Puls klein, 110/min. Etwas Husten.

Lokalsymptome: Pat. liegt etwas gekrümmt auf dem Rücken mit etwas auswärts rotierten Beinen. Jeder Versuch, die Lage des Pat. zu verändern, verursacht heftige Schmerzen. Unterhalb des Nabels, auf der Bauchdecke eine ebene, teigige Schwellung, die sich eine Handbreit unter beide Inguinalbeugen erstreckt. Penis und Scrotum geschwollen. Scrotum blaurot, von der Grösse eines kleinen Kindskopfes. Perkussionston in dem infiltrierten Gebiet gedämpft. Starke Empfindlichkeit bei seitlichem Druck oder bei Druck von der Symphyse her auf das Becken. Pat. kann nicht urinieren, obwohl er heftigen Drang fühlt. Mit einem Silberkatheter kann 1½ l entleert werden. Anfangs ganz klarer, später blutiger Harn. L. Humerus in dem unteren Drittel frakturiert. Keine äusseren Wunden.

4. 2. *Sectio perinealis. Incisio pro infiltratione urinae.* Schnitt in der Mittellinie, der so fortgesetzt wird, dass das Scrotum fast ganz eröffnet wird. Bei Druck kommen grosse Mengen Harn aus den umgebenden Geweben. Die Urethra wird blossgelegt. Eine Ruptur wird nicht gefunden. Durch die Urethra wird ein Katheter eingeführt, der in eine Art Höhle geht, aus der etwas blutiger Harn zu tropfen beginnt. Durch den Katheter kann ca. 100 ccm Borwasser eingespritzt werden, das dann langsam abfliesst. Es wird angenommen, dass sich der Katheter in der Blase befindet, und derselbe wird durch die Urethra à demeure fixiert. Die weichen Gewebe weitläufig über der Urethra. Umfangreiche Inzisionen oberhalb der Symphyse. Aus der Öffnung in der Mittellinie dringt reichlich Harn hervor, und in der prävesikalen Höhle wird eine faustgrosse, mit Blutkoageln und Harn gefüllte Höhle angetroffen. Die Blase hat sich nach oben verschoben. Symphyse lose. Links Frakturen, von denen ein kleineres loses Fragment extrahiert und ein grösseres reponiert wird. Die Höhle wird tamponiert.

5. 2. *Cystostomia suprapubica.* Da sich durch den Katheter kein Harn entleert hat, wird noch einigemal, doch ohne Erfolg, zu katheterisieren versucht, wonach in die Blase eine Öffnung gemacht und durch diese ein Nelatonkatheter eingeführt wird. Es entleert sich reichlich klarer Harn.

8. 2. Pat. bedeutend besser. Durch die Blasenfistel wird durch retrograde Katheterisation eine halbharte Sonde Nr. 14 in die Urethra eingesetzt, in welche sie ohne Mühe hineingeht. Am äusseren Eingang der Urethra wird daran ein Nelaton 20 befestigt, der à demeure in die Blase gezogen wird. In der Blasenfistel wird ebenfalls ein Katheter gelassen.

15. 2. Der Katheter ist aus der Urethra gekommen und kann nicht wieder hineingebracht werden. Durch retrograde Katheterisation mit einer halbharten Sonde 12 kann ein Pezzerkatheter in die Blase gezogen werden.

25. 2. Katheter aus der Blasenfistel entfernt.

6. 3. Urethrakatheter funktioniert nicht. Die bereits geschlossene Blasenfistel hat sich wieder geöffnet. Da der Urethrakatheter nicht aufgeht, wird durch die Blasenfistel ein Pezzerkatheter eingeführt.

9. 3. Anstelle des am vorhergehenden Tag entfernten Urethrakatheters ein Nelaton 18.

20. 3. Pezzer aus der Blasenfistel entfernt.

1. 4. Katheter weg. Pat. uriniert selbständig. Aus der Blasenfistel kommt kein Harn.

18. 5. Blasenfistel geschlossen. Urethra täglich sondiert. Beniqué 45. Harn klar. Miktion frei. Frequenz normal. Allgemeinzustand gut. Pat. geht recht gut.

Spätere Angaben: Im Herbst desselben Jahres wurde Pat. in der Poliklinik zu Helsinki behandelt. Es hatte sich eine Striktur gebildet, die mittels Sonden leicht erweitert werden konnte.

Nachuntersuchung: 10. 7. 1926, 27 Jahre nach dem Unfall. Pat. 68 J. alt. — Pat. wurde im folgenden Herbst in der Poliklinik zu Helsinki, danach etwa eine Woche in Lappeenranta behandelt und hat den Katheter selbst zu handhaben gelernt. Er ist dann arbeitsfähig und gesund gewesen. Der Harn ist leicht gekommen und klar gewesen, und Pat. hat keine Verdünnung des Harnstrahls bemerkt. Einmal im letzten Winter hatte er Brennen in der Harnröhre, sonst keine Beschwerden. In der Nacht hat er nicht häufiger als früher urinieren müssen. Sonst keine Krankheiten. Erektion bedeutend schlechter. Coitus soeben gelungen. Weder vor noch nach dem Unfall Kinder.

Bei der Untersuchung: Allgemeinzustand gut. Lungen emphysematös. Herzdämpfung kleiner als normalerweise. Blutdruck 130. Prostata nicht vergrössert. Rest-N 54.5. Harn: hellgelb, etwas trübe, sauer, Spuren Eiweiss, Kultur +. Im Sediment spärlich Leukozyten und Staphylokokken. Oberhalb der Symphyse eine von der Blasenfistel hinterlassene, eingezogene, erheblich breite Narbe. Rand der Symphyse links ungleichmässig. Am Perineum in der Mittellinie eine Narbe vom Anus bis halbwegs zum Scrotum. Das Corpus cavernosum fühlt sich nicht verdickt an. 12.5 cm vom Orific. externa stösst die Sonde 11 auf ein zirkuläres wallförmiges Hindernis, an dem sie jedoch recht gut vorbeigleitet. Katheter schwer.

Urethrogramm (Fig. 21)*:* Schatten der Pars bulbosa schmäler als gewöhnlich. Im Schatten der Pars membranacea, am rechten Rand, eine Unebenheit und Schatten schwächer. Eine Striktur in der Pars membranacea.

Nr. 71. August S. 43 J. Bauer. Journ.-Nr. 1901/1910. In der Klinik 14. 6.—23. 7. 1910. Als konvaleszent entlassen.

Anamnese: Am 13. 6. abends scheute das Pferd des Pat. Er versuchte vom Wagen zu springen, aber zugleich fiel das Pferd, und Pat. blieb mit dem linken Bein unter und mit dem rechten auf dem Pferd liegen. Pat. konnte nicht aufstehen und die Füsse nicht bewegen. Aus der Urethra ist etwas Blut gekommen. Harn hat Pat. nicht lassen können, und derselbe liess sich auch nicht mit dem Katheter entleeren.

Status praesens: Allgemeinzustand mässig gut. Innere Organe o. B. Harn gelb, klar, eiweiss- und zuckerfrei.

Lokalsymptome: Am Bauch, über der rechten Inguinalbeuge, eine weiche, schmerzhafte Erhöhung von gleicher Länge. Harnblase gespannt, bis über den Nabel reichend. Bei der Symphyse eine intensive Empfindlichkeit. Der Katheter geht in die Pars membranacea, aber nicht weiter, und verursacht eine starke Blutung. Per rectum ist keine Fraktur zu palpieren.

14. 6. *Sectio alta. Catheterisatio retrogad.* Schnitt in der Mittellinie Fraktur in der Nähe der Symphyse. Die Fragmente etwas disloziert. Aus der

Blase ein wenig Harn. Katheter retrogad, mit Hilfe desselben wird ein Nelatonkatheter à demeure durch die Urethra gezogen. Die Blasenfistel wird geschlossen. Kleiner Tampon. Urotropin.

4. 7. Katheter entfernt. Pat. hat Lapisspülungen bekommen. Beniquierungen.

23. 7. Beniqué 40. Harn etwas trübe, infiziert. Pat. hat ohne Mühe uriniert. Sectio alta-Wunde geheilt.

Spätere Angaben: 8. 12. 1924 an Ulcus ventriculi gestorben. 14 Jahre nach dem Unfall.

Nr. 72. Arthur K. 35 J. Arbeiter. Journ.-Nr. 1109/1911. In der Klinik 22. 8.—23. 8. 1911. Exitus let. Diagn. + Luxatio femoris sin. ischiadica.

Anamnese: Am 22. 8. nachm. geriet Pat. bei Bauarbeiten unter einen sehr grossen Stein, so dass er sich am schwersten am linken Becken und Oberschenkel verletzte und ihm die grosse Zehe des linken Fusses zerquescht wurde. Er konnte sich nicht bewegen und wurde unmittelbar in die Klinik gebracht.

Status praesens: Pat. sieht sehr krank und leidend aus. Innere Organe o. B. Harn blutig.

Lokalsymptome: Perineum und Scrotum stark geschwollen. Pat. kann seinen Harn nicht lassen. Der Katheter gerät nahe der Blase in eine grosse Höhle, aus der Blut fliesst. Grosse Exkoriationen am Bauch und linken Oberschenkel. Linker Oberschenkel in der Hüfte ausgerenkt und linke grosse Zehe kontusioniert.

28. 8. *Repositio luxationis femoris sin. ischiadica. Reamputatio hallucis sin.* Nach der Operation verschlechtert sich der Zustand des Pat. schnell. Das Gesicht ist kalt und blass. Puls kaum fühlbar und schnell. Die Schwellung am Perineum nimmt zu und steigt längs der Inguinalbeuge in den unteren Teil des Bauches. Pat. bekommt Kochsalz, wonach eine *Incisio haematomatis* ausgeführt wird. *Cystostomia.* Schnitt in das Perineum in der Mittellinie. Gewebe voll Blut. Die Urethra ist intakt, soweit sie verfolgt werden kann. Darum, unter der Symphyse, befindet sich eine grosse Höhle, und die Symphyse ist unterbrochen, so dass zwischen den Schamenbeinen ein Finger Platz hat. Schnitt in der Mittellinie über der Symphyse. Gewebe blutig und blutdurchtränkt. Die Blase wird geöffnet. Unmittelbar unterhalb des Eingangs zur Blase ist die Urethra fast durchgerissen. Das Ende einer durch die Urethra gesteckten Sonde befindet sich in einer Höhle unter der Blase. Die Schamfuge ist lose und das Os pubis beweglich und frakturiert. Ein Katheter wird in die Blase eingeführt, wobei von dieser aus nachgeholfen wird. Pezzerkatheter über die Symphyse. Die Höhle wird tamponiert. Suturen.

Der Pat. erwacht nicht aus seinem Kollapszustand, sondern stirbt ein paar Stunden später.

Nr. 73. Emil K. 24 J. Landwirt. Journ.-Nr. 1350/1912. In der Klinik 14. 9.—14. 11. 1912. Als geheilt entlassen.

Anamnese: Pat. wurde am 13. 9. morgens so mit der Seite unter einem herabrollenden Stein eingeklemmt, dass er die Schmerzen am intensivsten in der linken Beckengegend und auch im Kreuz fühlte. Er vermochte das linke Bein nicht zu bewegen. Aus der Urethra tropfte Blut. Miktion unmöglich. Pat. bekam einen vorläufigen Verband und wurde unverzüglich in die Klinik geschafft.

Allgemeinzustand: gut. Innere Organe o. B.

Lokalsymptome: Am Eingang der Harnröhre Blut. Pat. kann nicht urinieren. Der Katheter kann seiner ganzen Länge nach eingeführt werden, aber es kommt nur etwas Blut. Durch den Katheter wird 100 ccm Borwasser eingelassen, wovon nur einige ccm zurückkommen. Pat. gibt heftige Schmerzen im Hypogastrium an und spannt die Bauchmuskeln beim Drücken. Sonst ist der Bauch nicht besonders empfindlich. Bei seitlichem Druck auf das Becken sind intensive Schmerzen fühlbar. Per rectum gibt Pat. Schmerzen bei Druck in die Schamfuge an, und auf deren beiden Seiten ist eine Fraktur zu palpieren.

13. 9. *Urethrotomia externa. Suturatio rupturae urethrae et canalisatio cavii Retzii.* Da an eine extraperitoneale Blasenruptur gedacht wird, wird ein Schnitt oberhalb der Symphyse in der Mittellinie gemacht. Vor und unter der Blase reichlich Blut. Blase gespannt. Ein in die Urethra eingelegter Katheter kommt in einer vor der Blase befindlichen Bluthöhle heraus. Bogenschnitt in das Perineum. Unmittelbar unter der Prostata ist die Urethra vollständig rupturiert. Der zentrale Teil ist leicht zu finden. Es wird ein Katheter in die Blase eingelegt. Die Urethrastümpfe werden geglättet und mittels einiger Katgutsuturen aneinander genäht. Die Perinealwunde wird mit einigen Suturen verkleinert. Kleiner Tampon. In die obere Wunde sowohl ein Drain als ein Tampon. Die Wunde wird durch einige Suturen verkleinert. Katheter à demeure. Urotropin.

11. 10. Verlauf regelmässig. Der Katheter hat tadellos funktioniert. Wird herausgenommen. Beniqué 45 leicht. Lapisspülungen 1 : 1000.

Harn recht klar. Bisweilen ganz klar. Keinerlei Miktionsstörungen. Pat. geht etwas steif.

Spätere Angaben: Pat. ist wahrscheinlich am Leben. Adresse unbekannt.

Nr. 74. Aarne L. 22 J. Knecht. Journ.-Nr. 596 II/1918. In der Klinik 8. 7.—2. 12. 1918. Als gebessert entlassen.

Anamnese: Am 7. 7. wurde Pat. von einer herabfallenden Wassertonne im Rücken und in der linken Beckengegend verletzt. Gleich darauf fühlte er heftige Schmerzen im Hypogastrium. Er konnte sich danach nicht fortbewegen und nicht urinieren. Der Arzt versuchte ihn zu katheterisieren, wobei er nur Blut bekam.

Status praesens: Pat. ist sehr angegriffen und sieht krank aus. Temperatur 37.6°, Rektaltemperatur 38.2°.

Lokalsymptome: Perineum stark geschwollen und druckempfindlich. Der Katheter geht nur in das Perineum und verursacht eine bedeutende Blutung aus der Urethra. Blase gross, bis zum Nabel reichend. Sehr starke Druckempfindlichkeit am linken Ramus sup. ossis pubis.

8. 7. *Urethrotomia externa. Urethroraphia.* Schnitt in der Mittellinie. Urethra vollständig rupturiert. Der zentrale Teil leicht zu finden. Katheter in die Blase. Die Urethrastümpfe werden mit Katgut über dem Katheter zusammengenäht, wobei die dorsale Wand sehr schwer zu nähen ist. Kleiner Tampon in die Wunde. Katgutsuturen in die weichen Teile. Die Haut mit Seide. Katheter à demeure.

15. 7. Aus der Perinealwunde Harn. Katheter entfernt. Ein neuer ist nicht hineinzubringen. Es kommt ebenso viel Harn aus der Perinealwunde wie aus der Urethra.

24. 8. *Cystostomia suprapubica. Urethrotomia externa.* Unter Nachhilfe durch die Blase gelingt es, einen Katheter à demeure einzuführen.

1. 10. Katheter entfernt.

1. 11. Pat. hat hohes Fieber. Schmerzen in beiden Seiten. Harn trübe. Reichlich Coli und Leukozyten. Lapisspülungen 1 : 1000.

29. 11. Pat. ist wohl. Harn immer noch etwas trübe. Beniqué 41.

2. 12. Pat. bekommt heftige Schmerzen in der linken Nierengegend und links im Bauch. Fieber 39°. Harn klar.

3. 12. Fieber gesunken. Schmerzen verschwunden. Harn trübe.

Nachuntersuchung: 30. 6. 1926, 8 Jahre nach dem Unfall. Pat. 30 J. alt. — Nach dem Verlassen der Klinik anfangs Miktionsbeschwerden. Danach ist der Harn verhältnismässig leicht gekommen und klar gewesen, doch war der Strahl etwas dünner, und Pat. hat einmal in der Nacht urinieren müssen. Er ist wegen des obigen Leidens nicht ärztlich behandelt worden. Nach Angabe des Vormunds des Pat. ist dieser in den letzten Jahren nicht ganz bei Verstand gewesen. Denkvermögen schwach und langsam. Zeitweise heftige Tobsuchtsanfälle. Weder vor noch nach dem Unfall Coitus. Erektion vollständig.

Bei der Untersuchung: Allgemeinzustand gut. Erscheint ruhig. Antwortet zögernd auf Fragen. Im Gesicht Spuren von geheiltem Lupus. Innere Organe o. B. Blutdruck 135. Prostata nicht vergrössert. Rest-N 75. Harn hellgelb, trübe, alkalisch. Im Sediment reichlich Leukozyten, Epithelzellen und einzelne Erythrozyten. Reichlich Kokken und Coli. Kultur +. Oberhalb der Symphyse eine dreieckige Narbe von der Sectio alta. Im Perineum eine 8 cm lange, ziemlich breite Mittelliniennarbe. Keine Empfindlichkeit. 15 cm vom Orif. ext. eine starke zirkuläre Striktur, durch die die Sonde nicht hindurch geht, aber eine Blutung verursacht, weshalb ein Katheter nicht versucht wird. Harnstrahl ausserordentlich dünn und matt. Pat. ist leidlich zurecht gekommen. Will nicht in die Klinik.

Urethrogramm (Fig. 22): An der Grenze der Pars bulbosa und membranacea auf dem Boden breite und einander entgegengesetzte Einziehungen, die den Urethraschatten schmal und schwach machen. Pars membranacea sehr bedeutend erweitert. Bei der Striktur verändert sich der Verlauf der Urethra sehr stark.

Nr. 75. Emil S. 43 J. Seemann. Journ.-Nr. 617 I/1924. In der Klinik 6. 5.—30. 11. 1924. Als konvaleszent entlassen.

Anamnese: Am 6. 5. nachm. fiel Pat., als er die Strassenbahn besteigen wollte. Er war vermutlich teilweise unter den Wagen geraten, aber da er betrunken war, erinnert er sich nicht mehr genauer des Hergangs.

Status praesens: Pat. war, als er in die Klinik gebracht wurde, bewusstlos, kam aber bald zu sich. Sensorium ziemlich klar. Innere Organe o. B. Harn sehr blutig.

Lokalsymptome: Bauch etwas geschwollen. Bauchdecken besonders im Hypogastrium gespannt. Gegend der Symphyse und des Perineums sehr empfindlich. Bewegungen in den unteren Extremitäten mangelhaft. Pat. kann die Beine in den Knien flektieren und Rotationsbewegungen ausführen, sie dagegen nicht heben oder abduzieren und adduzieren. In den Dimensionen der Extremitäten keine Unterschiede. Bei Druck auf das Becken keine Empfindlich-

keit. Das Röntgenbild zeigt auf beiden Seiten der Symphyse eine Fraktur in beiden Rami.

6. 5. Mit grossen Schwierigkeiten wird ein Katheter à demeure eingelegt. Katheter bei der Symphyse schwer einzuführen. Urotropin.

31. 5. Zustand des Pat. andauernd schlecht. Harn fast während der ganzen Zeit blutig und in letzter Zeit stark infiziert. Katheter entfernt. Pat. uriniert spontan, aber oft.

18. 6. Lapisspülungen. Harn recht trübe. Katheter leicht. Katheter à demeure.

28. 6. Katheter entfernt. Harn noch trübe.

7. 7. Im oberen Teil des rechten Oberschenkels hat sich ein Abszess gebildet, der inzidiert und tamponiert wird.

17. 9. Harn etwas klarer und Allgemeinzustand besser. Aus der Urethra sind 2 erbsengrosse Steine gekommen. Beniquierungen.

22. 9. *Urethrotomia externa et sequestrotomia.* Auf einem am 17. 9. aufgenommenen Röntgenbild sieht man in der Gegend der Blase Steinschatten und bei der Pars bulbosa einen Schatten. Mit einem Beniqué ist eine Reibung an einem harten Gegenstand zu fühlen. Schnitt in der Mittellinie. Unterhalb der Symphyse um die Urethra eine Höhle, die Harn und zahlreiche kleine Sequester enthält. Die Höhle wird gereinigt. Starker Katheter à demeure und die Wunde im Perineum verkleinert. Kleiner Tampon in die Wunde.

17. 10. Katheter entfernt. Die Perinealwunde, aus der anfangs Harn floss, ist geheilt.

30. 11. Allgemeinzustand gut. Miktion recht gut. Harn noch etwas trübe. Etwas Eiweiss. Im Sediment etwas Eiter und Coli. Kultur +. Beniqué 40 leicht hinein. Pat. geht an Krücken, und die rechte Hüfte kommt ihm sehr steif vor.

Pat. wurde am 3. 6. 1925 wieder in die Klinik aufgenommen. Journ.-Nr. 660 I/1925. Am 11. 11. 1925 als gebessert entlassen. Diagn. Strictura traum. urethrae. Ancylosis coxae dx. post fracturam pelvis.

Anamnese: Der Allgemeinzustand ist nach dem Verlassen der Klinik gut geblieben. Pat. hat sich mit Hilfe von Stöcken fortbewegt. Zeitweise Schmerzen in der rechten Hüfte während je ein paar Wochen. Schwellung oben an dem Oberschenkel, die während der Schmerzperioden bedeutend war. Miktion verhältnismässig leicht, aber sehr häufig, in Intervallen von 1—2 Stunden, auch nachts. Zeitweise Miktion zuerst ganz ungehindert, dann ganz absolutes Stocken, wobei es dem Pat. vorkommt, als trete irgendein Körper in die Harnröhre. Wenn sich Pat. dann hinlegt, weicht der Körper zurück und kommt der Harn von neuem. Während dieser Zeit heftiges Brennen. Der Harn ist fortwährend trübe gewesen. Weiter oben im Rücken hat Pat. keine Schmerzen gehabt. Schmerzen in der Hüfte und Miktionsbeschwerden in den beiden letzten Wochen bedeutend schlimmer. Während des Winters zeitweise leichtes Fieber, besonders spät abends.

Status praesens: Allgemeinzustand gut. Innere Organe o. B. Harn orangegelb, sehr trübe, im Sediment kleine feste Flocken, leicht alkalisch, nach faulen Hühnereiern riechend, spez. Gew. 1008, Spuren Eiweiss, Zucker —. Im Sediment einige Erythrozyten, einige Epithelzellen und reichlich Leukozyten sowie ausserordentlich reichlich Bakterien, längere und kürzere Stäbchen, etwas Kokken.

Lokalsymptome: Rechte Leistengegend und vordere innere Seite des Oberschenkelansatzes bis ungefähr in die Mitte des Schenkels geschwollen. Rechter Oberschenkel, besonders im Gebiet der vorderen Muskeln, atrophisch. Auf der Innenseite des Oberschenkelansatzes eine etwa 3 cm lange Operationswunde, ebenso am Perineum. Das geschwollene Gebiet fühlt sich ziemlich fest an, Grenzen ganz diffus, kaum empfindlich und keine Fluktuation. Beckenfragmente zusammengewachsen. Perinealregion etwas geschwollen und empfindlich. Oberhalb der Symphyse keine Empfindlichkeit. Die Blase erhebt sich nicht über dieselbe. Bei den Nieren keine Empfindlichkeit. Die Nieren sind nicht zu palpieren. Rechtes Hüftgelenk ziemlich steif. Rechtes Bein 2 1/2—3 cm kürzer als linkes.

3. 6. Filiforme Sonde. 4. 6. Sonde 7 à demeure. Urotropin.

20. 6. Zwischendurch wurde immer mit Nr. 12 sondiert, aber nach einer misslungenen Sondierung konnte nur eine filiforme Sonde eingeführt werden, die à demeure gelassen wurde.

1. 8. Mit Hilfe eines filiformen Konduktors Beniqué 32.

9. 9. Beniqué 46.

3. 10. Cystoscopia. Blasenschleimhaut leicht injiziert, kein Stein und auch sonst nichts Pathologisches zu konstatieren.

27. 10. Durch die Urethra hat sich mit dem Harn ein weizenkorngrosser Knochensplitter entfernt.

9. 11. Beniqué 42. Pat. uriniert leichter, obwohl häufig.

Pat. wurde am 18. 3. 1926 in das Mariakrankenhaus aufgenommen und am 3. 4. 1926 als gebessert entlassen. Journ.-Nr. 704/1926. Diagn. Strictura traum. urethrae. Cystolithiasis. Defectus colli femoris dx.

Anamnese: Nach dem Verlassen der Chirurgischen Klinik ist Pat. fortgesetzt von Miktionsbeschwerden belästigt gewesen. Er muss am Tage häufig und in der Nacht 5—6 mal urinieren. Das Wasser kommt zuerst sehr gut, stockt aber dann plötzlich. Beim Liegen dagegen kommt es immer gut. Schmerzen nach dem Urinieren. Blut ist nicht bemerkt worden.

Allgemeinzustand: gut. Innere Organe o. B.

Lokalsymptome: Rechte Hüfte fast ankylotisch und bei Bewegung schmerzend. Harnröhre stark verengert. Katheter 10 geht nicht hinein. Harn sehr trübe. Das Röntgenbild zeigt in der Blase einen etwa pflaumengrossen Stein.

20. 3. *Sectio alta. Cystolithotomia.* Hautschnitt in der Mittellinie. Die Blase wird geöffnet und daraus ein etwa pflaumengrosser Stein extrahiert. Retrograd wird in die Urethra eine Sonde und mit deren Hilfe ein dicker Katheter durch die Urethra in die Blase eingeführt. Katheter à demeure. Urotropin. Salol.

3. 4. Verlauf regelmässig. Fistel geschlossen. Harn ziemlich klar. Gang hinkend.

Nachuntersuchung: 19. 5. 1926, 1 1/2 Monate nach dem Verlassen des Krankenhauses. — Nach der Entlassung aus dem Mariakrankenhaus ist die Miktion bedeutend besser geworden. Pat. kann den Harn, wenn nötig, zurückhalten, was früher nicht möglich gewesen ist. Der Strahl ist voll und der Harn verhältnismässig klar gewesen. Pat. hat bisweilen Fieber gehabt und Schmerzen in der Nierengegend gefühlt. Fisteln haben sich nicht geöffnet. Nach der Entlassung nicht ärztlich behandelt worden. Erektion schlecht. Coitus nicht gelungen.

Bei der Untersuchung: Allgemeinztusand gut. Herz und Lungen o. B.

Blutdruck 105. Prostata nicht vergrössert. Harn hellgelb, trübe, sauer. Im Sediment reichlich Leukozyten, sehr wenig Erythrozyten und reichlich Bact. coli. Kultur +. Die Operationsnarbe über der Symphyse nach der Sectio alta ist gut geheilt. Narbe auf der vorderen inneren Seite des Beines und hinten. Rechtes Bein hochgradig atrophisch. Unterschied, 20 cm über dem oberen Rand der Patella, ist 7 1/2 cm. Das rechte Bein 2 1/2 cm kürzer. Bewegungen in der Hüfte sehr stark reduziert. Trochanter 2 cm über der Roser-Nelaton-Linie. 13.5 cm vom Orif. ext. ein wallförmiges Hindernis, an dem man sehr schwer vorbeikommt Die Pars prostatica verursacht durchgehends einen Widerstand, so dass die Sonde wegen Schmerzen nicht hineindrückt werden kann. Der Harn ist ohne Mühe in mehrstündigen Intervallen und einmal in der Nacht gekommen, Strahl recht voll.

Urethrogramm (Fig. 23): In der Pars scrotalis erscheint eine von der unteren Wand gebildete Verbreiterung des Urethraschattens. In der Pars membranacea sind die Ränder des Röntgenschattens uneben und der Verlauf der ersteren geschlängelt. Striktur an der Grenze der Pars membranacea und prostatica.

Aus dem Mariakrankenhaus.

Nr. 76. Karl P. 48 J. Feiler. Journ.-Nr. 29/1911. Im Krankenhaus 6. 12. 1910—25. 2. 1911. Als konvaleszent entlassen.

Anamnese: Pat. wurde am 6. 12. zwischen einer Lokomobile und einer Wand eingeklemmt. Der Harn wurde sofort blutig.

Status praesens: Pat. kollabiert. Herz und Lungen o. B.

Lokalsymptome: Exkoriationen an beiden Cristae ilei. Eine Sugillation sowie Empfindlichkeit und Schwellung an beiden Ossa pubis. Aus der Urethra fliesst Blut. Blase nicht gefüllt. Bauchdecken etwas gespannt. In der Lumbalregion etwas Empfindlichkeit. Pat. kann die Beine bewegen.

6. 12. Eisbeutel, Morphin, Stimulation.

7. 12. Pat. hat nicht uriniert. Der Katheter geht nicht hinein, führt aber in eine Höhle, aus der sich Blut entleert, weshalb *Urethrotomia externa et urethroraphia.* Schnitt in der Mittellinie. Hinter der Pars bulbosa eine grosse harn- und blutgefüllte Höhle, die sich längs der Ossa pubis fortsetzt, von denen das rechte in der Weise gebrochen ist, dass der Rand der Fraktur zu palpieren ist. Verhältnismässig leicht wird der zentrale Teil gefunden, der über einem eingeführten Nelatonkatheter 22 mittels einiger Katgutsuturen an den peripheren Stumpf genäht wird. Die Perinealwunde wird offen gelassen, 2 Drains.

10. 12. Harn klar. Eiweiss und Zucker —.

22. 12. Katheter wird ohne Mühe gewechselt. Lapisinstallationen 1/4 %.

27. 12. Katheter entfernt.

28. 12. Fast aller Harn kommt durch die Perinealwunde.

18. 1. 1911. Aus der Perinealwunde kaum Harn.

25. 2. Perinealwunde fast vollständig geschlossen, bisweilen kommen ein paar Tropfen Harn. Miktion frei. Beniqué 22 geht hinein. Harn verhältnismässig klar.

Pat. wurde am 27. 9. 1912 von neuem in das Krankenhaus aufgenommen. Journ.-Nr. 854/1912. Am 21. 10. 1912 als konvaleszent entlassen.

Anamnese: Nach der Entlassung urinierte Pat. etwa während eines Jahres recht frei, obwohl er eine Perinealfistel hatte, aus der von Zeit zu Zeit etwas Harn

kam. Während des vorigen Jahres war die Miktion andauernd erschwert. Harndrang einmal in der Stunde und nachts etwas weniger häufig. Der Harn kam tropfenweise und nur bei sehr grosser Anstrengung in dünnem Strahl. Mitunter merkte Pat., dass der Harn unbewusst abging. Brennen hat er nicht gehabt.

Status praesens: Pat. hat sowohl Motilitäts- als Sensibilitätsstörungen auf der linken Seite infolge eines Schlaganfalls. Innere Organe o. B. Harn leicht getrübt, eiweiss- und zuckerfrei.

Lokalsymptome: Am Perineum in der Mittellinie eine Narbe. Pat. uriniert mit dünnem Strahl. Die Sonde stösst in der Pars membrancea auf ein Hindernis. Auch eine filiforme Sonde kann nicht eingeführt werden.

1. 10. *Urethrotomia externa. Resectio stricturae. Urethroraphia.* Schnitt in die alte Narbe. Gewebe narbig. Nach bedeutenden Schwierigkeiten wird der zentrale Teil gefunden, und nachdem die narbige Stelle entfernt ist, wird ein Katheter in die Blase eingeführt, und über derselben werden die Urethrastümpfe mit Katgut zusammengenäht. Die Vorderwand lässt sich schwer vollständig herstellen, aber die Suturation der Hinterwand gelingt gut. Die Wunde wird exakt geschlossen. Katheter à demeure. Urotropin.

1. 10. Am Abend Schüttelfrost.

14. 10. Verlauf sehr gut. Wunde gut geheilt. Katheter herausgenommen Harn trübe und infiziert. Lapisspülungen.

21. 10. Pat. entleert den Harn ohne Mühe. Harn klar. Nelaton leicht hinein.

Nachuntersuchung: 6. 7. 1926. Pat. hat nach dem Schlaganfall dauernd Veränderungen auf der linken Körperseite gehabt. Der Harn ist leicht gekommen und klar gewesen, aber Pat. hat etwas häufiger als früher urinieren müssen, nachts ca. 2—3 mal, was vor dem Unfall nicht nötig gewesen war. Pat. ist nach dem Unfall weder in ärztlicher Behandlung noch im Krankenhaus gewesen und war völlig arbeitsfähig. Keine Erektion.

Bei der Untersuchung: Allgemeinzustand gut. Innere Organe o. B. Herzdämpfung nicht vergrössert. Leichtes systolisches Geräusch an der Spitze. Wand der Arteria radialis etwas hart, Verlauf geschlängelt. Blutdruck 130. Prostata mässig vergrössert, nicht empfindlich. Rest-N 75. Harn hellgelb, klar, sauer, Eiweiss +. Im Sediment einige Leukozyten, wenig Erythrozyten und reichlich Bact. coli. Kultur +. Auf der linken Seite des Körpers Veränderungen nach dem Schlaganfall. Muskeln atrophisch, Kraft herabgesetzt. In der Mittellinie eine etwa 7 cm lange und 1 cm breite Operationswunde, durch die das narbige Corpus cavernosum zu fühlen ist. 13 cm vom Orif. ext. ist eine zirkuläre Striktur zu palpieren. Sonde und Katheter 16 gehen leicht hindurch.

Urethrogramm (Fig. 24): Schatten der Urethra durchgehends schmäler als normalerweise und Verlauf unregelmässig. Die Richtung wird rechtwinklig. Membranaceaschatten schwach. In einem bei der Miktion aufgenommenen Urethrogramm (Fig. 25) ist der hintere Teil der Urethra sehr wenig weiter als normalerweise. Im Anfang der Pars membranacea bei der Striktur ein deutlicher Schattenmangel.

Nr. 77. Toivo S. 30 J. Arbeiter. Journ.-Nr. 496/1913. Im Krankenhaus 26. 5.—6. 8. 1913. Exitus let.

Anamnese: Am 26. 5. geriet Pat. unter ein Lastauto, dessen Hinterrad ihm über das Becken ging.

Status praesens: Pat. sehr angegriffen. Lungen o. B. Puls klein, aber doch fühlbar.

Lokalsymptome: In der Gegend beider Trochanteren Exkoriationen. Scrotum und Perineum geschwollen und sugilliert. Der Katheter scheint nahe der Schleimhaut des Rectums wie in einer Höhle zu liegen, aus der sich Blut entleert. Empfindlichkeit am Os ischii und Os pubis.

26. 5. Morphin und Stimulatio. Als Pat. nach einer Kochsalzinjektion etwas besser geworden, wird eine *Urethrotomia externa* ausgeführt. Bogenschnitt. Es wird ein grosses Hämatom konstatiert. Im rechtem Os pubis und im linken Ramus inf. ossis pubis ist eine mehrteilige Fraktur zu fühlen. Der zentrale Urethrastumpf ist nicht zu finden, weshalb in die Wunde ein Xeroformtampon eingelegt und, da Pat. recht schwach geworden ist, die Operation unterbrochen wird. Urotropin.

28. 5. Harn aus der Perinealwunde. Pat. etwas besser im Stand.

2. 6. Eitrige Auswürfe. Hohe Temperatur. In beiden Beckenregionen grosse subkutane Hämatome, aus denen durch Punktion blutige Flüssigkeit erhalten wird.

11. 6. Pat. hat leichtes Fieber gehabt. Beide Hämatome punktiert, woraus blutige Flüssigkeit.

11. 6. *Revisio* im Perineum. Durch die Narbe kommt man in eine Höhle, aus der sich etwas Eiter entleert. Kleine Knochensequester werden extrahiert. Pat. ist nicht ganz klar.

17. 6. Aus der rechten Pleurahöhle klar seröses Exsudat.

25. 6. Perinealfistel recht klein, daraus reichliche eitrige Sekretion. In den letzten Tagen ist ein paarmal eine geringe Menge Harn durch die Urethra gekommen, hauptsächlich jedoch aus der Fistel. An beiden Glutaei Liegwunden. m linken Oberschenkel heftige Schmerzen. Die Hämatomhöhle rechts in der Beckengegend hat sich neu gefüllt. Ein vom Becken aufgenommenes Röntgenbild zeigt, dass das rechte Os pubis mehrteilig und der abwärtsgehende Ast des linken Os pubis einmal frakturiert ist.

27. 6. *Sectio alta. Catheterisatio retrograd urethrae. Urethrotomia externa.* Bogenschnitt in das Perineum bei der Fistel. Der zentrale Stumpf der Urethra wird trotz langen Suchens nicht gefunden. Die Blase wird geöffnet. Von der Blase aus nachhelfend, wird der Urethrastumpf leicht gefunden und ein Katheter durch die Urethra in die Blase eingeführt. Blase verschlossen. Tampon in die prävesikale Höhle. Die Urethra wird über dem Katheter zugenäht. In die Perinealwunde ein Tampon und ein Drain, sonst verschlossen. Das Hämatom in der rechten Hüfte wird geöffnet. Es entleert sich reichlich blutgemischter Eiter. Drain. Katheter à demeure.

28. 6. Der Harn entleert sich gut durch den Katheter. Keine Blasenfistel. Reichlich Eiter in der Perinealfistel.

1. 7. Harn in ganz geringer Menge durch den Katheter. In der Sectio alta-Wunde hat sich eine Fistel gebildet.

5. 7. Durch die Blasenfistel entleert sich etwas mehr als durch den Katheter. Aus der Wunde werden gangränöse Gewebsstücke entfernt. Andauernd leichtes Fieber. Schwellung im rechten Kniegelenk, aus der trübe Flüssigkeit

punktiert wird, worin spärlich Kokken. In das Kniegelenk werden einige ccm Jodtinktur injiziert.

9. 7. Fast aller Harn entleert sich durch die Fistel.

18. 7. Katheterwechsel. Auch danach entleert sich der Harn hauptsächlich durch die Blasenfistel.

1. 8. In der rechten Glutäalregion hat sich ein grosser Abszess gebildet, welcher eröffnet wird. *Incisio.* Sehr reichlich stinkender Eiter. Am Penis hat sich ein kleiner Abszess gebildet, der von selbst aufbricht.

4. 8. Im rechten unteren Winkel der Sectio alta-Wunde ist ein Fragment des Os pubis hervorgedrungen.

6. 8. Zustand immer schlechter, Exitus letalis.

Nr. 78. Emil L. 50 J. Arbeiter. Journ.-Nr. 22/1920. Im Krankenhaus 28. 11. 1919—28. 1. 1920. Als konvaleszent entlassen.

Anamnese: Pat. wurde am 28. 11. zwischen einem Eisenbahnwagen und einer Gangbohle eingeklemmt. Die Quetschung erfolgte von Seite zu Seite. Als sich der Wagen vorwärtsbewegte, drehte sich Pat. einmal, so dass er schliesslich in dieselbe Stellung gelangte, in der er sich zu Beginn des Traumas befunden hatte. Nach dem Unfall konnte Pat. nicht gehen, wohl aber die Beine bewegen. Aus der Urethra tropfte Blut, und Pat. konnte nicht urinieren.

Status praesens: Angegriffen. Lungen erweitert. Herztöne schwach, dumpf. Harn blutig.

Lokalsymptome: Aus der Urethra tropft Blut. Ein Katheter geht nicht in die Blase, sondern in eine grosse Höhle, aus der sich Blut entleert. Blase stark gespannt, fast bis zum Nabel reichend. Bei seitlichem Druck auf das Becken fühlt Pat. heftige Schmerzen. Die Füsse bewegen sich.

28. 11. *Urethrotomia externa. Urethroraphia.* Bogenschnitt. Urethra in der Pars membranacea vollständig rupturiert. Urethrastümpfe leicht zu finden. Über einem in die Blase eingeführten Katheter werden die Stümpfe mittels einer Seidensutur zusammengenäht. Tampon gegen die Rupturstelle. Die Wunde wird mit Seide verkleinert. Katheter à demeure. Urotropin. Blasenspülungen.

22. 12. Verlauf regelmässig. Katheter einmal ohne Mühe gewechselt. Katheter weggelassen.

1. 1. 1920. Perinealwunde geheilt.

26. 1. Beniqué 38 geht leicht hinein. Pat. lässt sich weiter poliklinisch behandeln.

Nachuntersuchung: 19. 1. 1927, 8 Jahre nach dem Unfall. Pat. 58 J. — Pat. hat sich nach der Entlassung ein halbes Jahr lang in der Poliklinik des Mariakrankenhauses sondieren lassen. Er nahm die Arbeit teilweise am 9. 3. und seine frühere Arbeit Ende Mai wieder auf. Danach ist er völlig arbeitsfähig und gesund gewesen. Der Harn kommt leicht, keinerlei Miktionsschmerzen. Bisweilen tropft nach dem Urinieren Harn von selbst. Miktion einmal in der Nacht. Der Strahl ist nicht dünner geworden. Der Harn ist im allgemeinen klar, zeitweise etwas trübe gewesen. Pat. hat keine Harnröhrenentzündung gehabt und keine Veränderungen in geschlechtlicher Beziehung bemerkt.

Bei der Untersuchung: Allgemeinzustand gut. Innere Organe o. B. Blutdruck 120. Prostata klein, nicht empfindlich. Rest-N 35.3. Harn: trübe, sauer, Eiweiss +. Im Sediment Phosphate und Erythrozyten. Kultur —. Im Perineum

Narbe des Bogenschnitts, 1 cm breit. Im Perineum keine Druckempfindlichkeit. 15 cm vom Orif. ext. ein deutlich fühlbares Hindernis, an dem Sonde 16 verhältnismässig leicht vorbeigleitet, ebenso Katheter 16.

Urethrogramm: 1) (Fig. 26) An der Grenze der Pars bulbosa und membranacea einander entgegengesetzt Einziehungen im Urethraschatten, der zwischen ihnen abgeschwächt und schmal ist. Pars bulbosa sehr stark erweitert. In der Pars prostatica ist ein breiterer Schatten als normalerweise zu bemerken.

2) (Fig. 27) In einem bei der Miktion aufgenommenen Urethrogramm erscheint die ganze hintere Urethra bedeutend erweitert. Im Urethraschatten an dieser Stelle starke Einziehungen sowohl am oberen als am unteren Rand, wozwischen der Urethraschatten schmal und schwach. Nach der Urethroraphie ist eine zirkuläre Striktur zurückgeblieben, die eine bedeutende Erweiterung hinter der Striktur in der Urethra verursacht hat.

Nr. 79. Gustaf S. 59 J. Arbeiter. Journ.-Nr. 1878/1925. Im Krankenhaus 31. 8.—1. 10. 1925. Als konvaleszent entlassen.

Anamnese: Pat. wurde am 31. 8. zwischen einem Automobil und einer Wand eingeklemmt. Aus der Urethra einige Tropfen Blut. Konnte nach dem Unfall kein Wasser lassen.

Allgemeinzustand: gewöhnlich. Innere Organe o. B.

Lokalsymptome: Aus der Urethra tropft Blut. Scrotum und Perineum geschwollen und sugilliert. Ein Katheter geht nicht in die Blase. Ein Röntgenbild zeigt eine Fraktur im Ramus inf. des Os pubis.

31. 8. *Urethrotomia externa. Urethroraphia.* Bogenschnitt. Die beiden Stümpfe der Urethra sind verhältnismässig leicht zu finden. Katheter in die Blase. Die Stümpfe werden über dem Katheter zusammengenäht. Tampon gegen die Suturstelle. Die Wunde wird mittels Seidensutur verkleinert.

11. 9. Harn trübe. Im Sediment Leukozyten und Bakterien. Urotropin.

21. 9. Katheter entfernt.

1. 10. Miktion frei. Harn etwas trübe. Pat. ist blass und etwas mager.

Nachuntersuchung: 23. 10. 1926, 1 Jahr nach dem Unfall. Pat. 60 J. alt. — Nach dem Verlassen des Krankenhauses fühlte Pat. etwas Schmerzen und Brennen beim Urinieren, doch sind dieselben bald verschwunden, und danach hat Pat. keinerlei Miktionsbeschwerden gehabt. Der Harn war klar und der Strahl nicht dünner als früher. Nach seiner Entlassung hat sich Pat. nicht sondieren lassen. Er hat keine Krankheiten gehabt. Erektion seit dem Unfall ausgeblieben.

Bei der Untersuchung: Allgemeinzustand gut. Wand der Arteria radialis etwas verhärtet, Verlauf geschlängelt. Puls gleichmässig, nicht gespannt, 65/min. Herztöne etwas dumpf. Blutdruck 125. Lungen etwas emphysematös. Prostata leicht vergrössert. Rest-N 18.7. Harn: hellgelb, trübe, sauer, eiweissfrei, Kultur —. Im Sediment reichlich rote Blutkörperchen, einzelne Epithelzellen, keine Bakterien. Im Perineum Narbe des Bogenschnitts. Keine Druckempfindlichkeit. 14 cm vom Orif. ext. ein zirkuläres Hindernis, durch das Sonde 18 und Katheter 17 leicht hindurchgehen.

Urethrogramm (Fig. 28): Röntgenschatten der Urethra schmäler als normalerweise. Eine Striktur ist nicht festzustellen.

VI. Offene Verletzungen der Urethra.

(Vulnus contus. perin. et ruptura urethrae.)

Nr. 80. Huvi F. 13 J. Einliegerssohn. Journ.-Nr. 808/1904. In der Klinik 14. 6.—24. 9. 1904. Als geheilt entlassen. Diagn. + Phimosis.

Anamnese: Pat. fiel am 10. 6. beim Reiten vom Pferd auf die Erde, wobei ihm ein schräg aufrecht am Boden liegender Baumast unmittelbar vor dem Anus in das Perineum drang. Nach dem Trauma konnte Pat. etwa 1/2 km gehen. Aus der Wunde eine ganz unbedeutende Blutung. Harn kam erst am nächsten Tage, wo er aus der Wunde zu tropfen begann. Pat. konnte gewöhnlich nicht urinieren. Aus der Urethra kein Blut. Der Arzt am Ort nähte die Perinealwunde zu und schickte den Pat. in die Klinik.

Status praesens: Konstitution schwächlich, abgemagert. Innere Organe o. B. Harn sauer, eiweiss- und zuckerfrei, spez. Gew. 1017.

Lokalsymptome: Haut des Penis, besonders Praeputium blaurot, Scrotum faustgross, empfindlich. Am Perineum in der Mittellinie eine 3 cm lange, offene Wunde mit zerfetzten Rändern. In der Wunde ein 2 cm langer Drain, aus dem Harn tropft. Um die Wunde Sugillationen. Blase bedeutend vergrössert, deutlich über der Symphyse zu palpieren. Pat. hat eine Phimose.

13. 6. *Circumcisio. Urethroraphia.* Wider Erwarten gleitet der Katheter in die Blase. Die Perinealwunde wird nach vorn und hinten erweitert. Gewebe teilweise nekrotisch und blutdurchtränkt. Urethra auf dem Boden der Höhle vollständig rupturiert und Urethrastümpfe 2 cm voneinander entfernt. Die Ruptur befindet sich in der Pars bulbosa. Die Urethrastümpfe werden mittels 3 Katgutsuturen vereinigt, die Wunde tamponiert. Urotropin. Katheter à demeure.

10. 8. Der Katheter ist während der ganzen Zeit drinnen gewesen und nach Bedarf gewechselt worden. Wunde im Perineum fast geschlossen, eine kleine Fistel übrig.

20. 8. Aus der Fistel ist reichlich Harn gekommen.

5. 9. Katheter entfernt. Sondierungen. Beniqué 36 leicht. Allgemeinzustand gut.

11. 9. Fistel vollständig geschlossen. Beniqué 32. Miktion mühelos.

Spätere Angaben: Adresse unbekannt.

Nr. 81. Vilhelm V. 65 J. Zimmermann. Journ.-Nr. 543/1905. In der Klinik 10. 4.—9. 5. 1905. Als geheilt entlassen.

Anamnese: Am 10. 4. wurde Pat. von einem Ochsen in das Perineum gestossen. Miktion danach nicht gelungen, Pat. fühlt beim Versuch intensives Brennen. Die Wunde wurde provisorisch verbunden und Pat. in die Klinik geschafft.

Allgemeinzustand: gut. Innere Organe o. B.

Lokalsymptome: Am Scrotum und Perineum ein bedeutendes Hämatom. Links vom Anus eine tiefe Wunde mit zerfetzten Rändern. Rectum intakt. Die Einführung eines Katheters in die Wunde gelingt nicht, aber es erfolgt darauf eine starke Blutung aus der Urethra. Blase 2 Fingerbreit oberhalb der Symphyse.

10. 4. *Urethrotomia externa. Urethroraphia.* Schnitt in der Mittellinie. Es wird eine grosse, mit Blutkoageln gefüllte Höhle eröffnet. Auf dem Boden

derselben ist die rupturierte Urethra zu sehen, von der nur die obere Wand intakt geblieben. ist. Von dieser geleitet, wird ein Katheter in die Blase eingeführt. Der zerrissene untere Rand wird mit einigen Katgutsuturen genäht. Einige Katgutsuturen in die subkutanen Gewebe und ein grosser Jodoformtampon. In die Wunde in der Nähe des Rectums ein kleiner Tampon. Katheter à demeure. Urotropin.

14. 4. Reichliche Sekretion aus der Perinealwunde. Der Katheter hat gut funktioniert.

19. 4. Lapisspülung. Harn getrübt. Der Katheter wird leicht gewechselt. Aus der Perinealwunde Harn.

2. 5. Katheter weggelassen. Aus der Perinealwunde kommt kein Harn.

8. 5. Perinealwunde geheilt. Beniqué 36—49 leicht hinein. Miktion frei. Strahl voll.

Spätere Augaben: Im Sommer 1915 in der Neuen Klinik gewesen, Diagn. Arteriosclerosis et emphysema pulm. Hat damals nicht über Miktionsbeschwerden geklagt und solche nach dem Verlassen des Krankenhauses nicht gefühlt. Pat. starb den 17. 9. 1915 an den obigen Krankheiten.

Nr. 82. Juho P. 26 J. Bauer. Journ.-Nr. 18/1909. In der Klinik 29. 6. 1908—21. 6. 1909. Als konvaleszent entlassen. Diagn.: Vulnus contusum perinei rectum perforans. Ruptura urethrae. Fractura pelvis. Infiltratio urinae perinei, scroti et parietis abdomin.

Anamnese: Am 27. 6. vorm. fiel Pat. sitzlings auf die Stacheln einer Stachelegge, von denen einer in die Glutäalgegend hinter dem Anus eindrang. Er bekam den Stachel sofort heraus. aber es erfolgte eine starke Blutung. Pat. konnte nach dem Unfall nicht urinieren und hat keine Defäkation gehabt. Am Nachmittag desselben Tages bemerkte er eine starke Schwellung am Scrotum und Penis und fühlte bei Druck auf das Hypogastrium heftige Schmerzen. Er wurde an den zwei folgenden Tagen 4 mal katheterisiert, wobei stark blutgemischter Harn erhalten wurde. Am zweiten Tag nach dem Unfall begann Harn aus der Wunde zu tropfen. Pat. hatte sehr heftige Schmerzen im Hypogastrium. Kein Fieber und Erbrechen.

Allgemeinzustand: mittelgut. Innere Organe o. B.

Lokalsymptome: Pat. verbreitet einen starken Harngeruch. Bauch geschwollen und empfindlich bis zum Nabel. Ein grosses Hämatom am Penis und Scrotum. Rechts von der Analöffnung eine kleine Wunde, aus der Schleimhaut des Rectums hervordringt. In der linken Glutäalregion, zwischen dem Anus und dem Tub. ischii eine 3 cm lange, 1 cm breite schmutzige Wunde mit zerfetzten Rändern, aus der Harn tropft. Die Wunde führt in eine grössere Höhle, medial von welcher man in das Rectum gelangt. Die Wunde ist durch einen dünnen Hautstreifen vom Anus getrennt. Vom Sphinkter ein kleiner Teil übrig. Durch die Höhle kann man eine Fraktur in den beiden oberen Ästen beider Ossa pubis und im unteren Ast des linken fühlen. Der Katheter kann recht tief eingeführt werden und scheint in eine Art Höhle zu kommen, aus der 10 ccm stark fäkal riechender, blutiger Harn und einige Gewebsfragmente erhalten werden.

29. 6. *Urethrotomia externa. Incisiones et canalisatio perinei et parietis abdominis et scroti.* Bogenschnitt. In der Gegend der Pars membranacea kommt man in eine recht grosse Höhle, deren Wände zerrissen sind. Ein durch die Urethra eingeführter Katheter gelangt in diese Höhle. Urethra vollständig

rupturiert. Ihr zentraler Stumpf ist leicht zu finden, und durch sie hindurch wird ein Katheter vom Perineum in die Blase geführt und daselbst belassen. Die Zwischenwand zwischen der links vom Anus gelegenen Wunde und dem Anus wird eröffnet. Ausgedehnte Inzisionen in beide Inguinalbeugen und das Scrotum. Überall kommt aus den Geweben Harn. Die Wunden werden sowohl kanalisiert als tamponiert. Dicker Gummidrain in das Rectum. Urotropin. Blasenspülungen mit Lapis 1 : 2000 und Borwasser.

6. 7. Wunden gereinigt. Rechts von der Blase eine grosse Eiterhöhle, die eröffnet und gereinigt wird. Der Harn kommt nicht durch den Katheter, sondern die Wand der Blase ist in einem kleinen Gebiet auf dem Boden der Blase gangränös und letzterer perforiert.

11. 7. Harn sehr trübe gewesen. Aus der Wunde reichliche eitrige Sekretion. 15. 7. Sitzbäder.

27. 7. Während der Sitzbäder haben sich die Wunden langsam gereinigt. Ein Katheter wird durch die ganze Urethra à demeure eingeführt.

10. 8. Harn in den letzten Tagen ausserordentlich trübe. Vorübergehend hohes Fieber und Schüttelfrost. Der Harn ist durch den Katheter gekommen.

31. 10. Alle Inzisionen sind ziemlich geheilt, im Perineum ist noch eine kleine Fistel vorhanden. Wunden um den Anus geheilt, der Sphinkter funktioniert tadellos. In der Vorderwand des Rectums ein etwa für einen Finger durchgängiges Loch, das mit der um die Urethra gelegenen Höhle kommuniziert. Der Harn entleert sich sowohl durch das Perineum als das Rectum.

15. 11. Lapisspülungen. Katheter tageweise weggelassen.

25. 11. *Rectoraphia. Urethroraphia.* Katheter à demeure. Bogenschnitt. Die Ränder der Rectumfistel werden angefrischt und genäht. Zentraler Teil der Urethra ausserordentlich kurz und seine Verbindung mit dem freigebliebenen distalen Teil schwierig.

2. 2. Nach der vorhergehenden Operation bildet sich jedoch im Rectum eine, allerdings etwas kleinere Fistel.

2. 2. *Rectoraphia.* Mit sehr grosser Schwierigkeit wird die Vorderwand des Rectums freigemacht. Die Fistelränder werden angefrischt und mit Katgut genäht. Seidennähte zur Verstärkung.

31. 3. Rectumfistel vollständig geheilt.

2. 5. Katheterisierung etwas schwer. Hin und wieder sind Steine gekommen.

8. 5. *Excisio fistulae urethrae. Urethroraphia. Extractio calculae vesicae.* Die in der Pars pendula befindliche Fistel wird exzidiert und die Wunde genäht. Der Bulbus wird mobilisiert, so dass die Urethrastümpfe aneinander gebracht werden können. Aus der Blase werden mit dem Löffel 15 bohnen- und erbsengrosse Steine extrahiert. Die Stümpfe werden mit Katgut vereinigt, ein paar Seidensuturen zur Stütze angebracht. Nelatonkatheter in die Blase. Wunde tamponiert. Lapisspülungen.

10. 6. Während einer Woche ist der Katheter am Tage heraus und nachts drinnen gewesen. Harn klarer. Pat. kann die sehr volle Blase nicht halten, sondern der Harn tröpfelt spontan. Beniquierungen.

21. 6. Beniqué 42 leicht. Im Perineum eine noch etwas granulierende Wunde, aus der kein Harn kommt. Harnstrahl normal. Harn ziemlich klar. In der Blase sind keine Steine zu fühlen.

Spätere Angaben: Pat. stellte sich nach einigen Monaten vor, wo er ohne

Mühe und ohne irgendwelche Schmerzen urinierte. Harn klar. Sonde Nr. 18 leicht hinein. Erektion fehlt.

Nachuntersuchung: 15. 5. 1926, 17 J. nach dem Unfall. Pat. 53 J. alt. — Pat. ist nach dem Verlassen der Klinik 3—4 mal beim Arzt gewesen. Sonst hat er sich recht gesund gefühlt und ist arbeitsfähig gewesen. Uriniert hat er etwas häufiger, ca. 6—7 mal am Tage und einmal in der Nacht. Dabei hat er beobachtet, dass sich im Scrotum ein etwa hühnereigrosser Knoten bildete, den er nach dem Urinieren leer gedrückt hat. Er kann den Harn nicht länger als 3—4 Stunden halten, denn dann fühlt er heftige Schmerzen, und der Harn kommt von selbst. Der Harnstrahl ist nicht dünner geworden. Der Harn ist ziemlich klar geblieben, doch von Zeit zu Zeit hat Pat. ihn trübe gefunden. Nierenschmerzen hat Pat. nicht gehabt. Die Erektion fehlt vollständig. Coitus unmöglich.

Bei der Untersuchung: Allgemeinzustand gut. Innere Organe o. B. Prostata nicht vergrössert. Blutdruck 110. Harn hellgelb, trübe, sauer, Eiweiss +. Im Sediment spärlich Leukozyten und Staphylokokken. Kultur +. Über beiden Inguinalbeugen, in deren Richtung, lange Inzisionsnarben. Am Perineum eine bogenförmige Operationswunde, deren Mittelpartie reichlich 1 cm breit, eingezogen und fixiert. Keine Empfindlichkeit. Die Urethra ist nicht zu palpieren. Am hinteren Rand des Anus gleich nach dem Anfang der Schleimhaut eine harte strangförmige Narbe, die 3/5 vom Umkreis des Anus beträgt. Vom linken hinteren Winkel des Anus geht eine 3 cm lange Narbe aus. Keine Fisteln. 13 cm vom Orif. ext. stösst die Sonde auf ein Hindernis. Vor diesem bildet sich beim Urinieren ein etwa hühnereigrosser Knoten. Der oberen Wand der Urethra folgend, geht die Sonde 18—20 leicht in die Blase.

Urethrogramm (Fig. 30): In der Pars scrotalis befindet sich eine von der unteren Wand gebildete taubeneigrosse Erweiterung (Urethradivertikel). Die Pars bulbosa ist schmäler als normalerweise. Der Urethraschatten erweitert sich gleichmässig bis zur Pars prostatica, wo er sich plötzlich verschmälert, um sich dünn und geschlängelt bis zur Blase fortzusetzen. In dem beim Urinieren aufgenommenen Urethrogramm (Fig. 31) tritt der Prostaticaschatten in bezug auf seine Grenzen unbestimmt hervor. Die Schatten der Pars bulbosa und membranacea wie vorher. Die Vorderwand des Urethradivertikels dringt beim Harnen nach vorn und zeigt sich deutlich als nur von der unteren Wand gebildet. Striktur an der Grenze der Pars membranacea und prostatica.

29. 12. 1926. Harn: hellgelb, klar, sauer, eiweissfrei, Kultur —. Kein Sediment. Rest-N 24.

Nr. 83. Heikki I. 14 J. Kötnerssohn. Journ.-Nr. 862/1910. In der Klinik 6. 6.—30. 6. 1910. Als konvaleszent entlassen.

Anamnese: Als Pat. am 5. 6. auf einem aus Eisenbahnschienen hergestellten Zaun entlang ging, rutschte er mit dem Fusse aus und kam rittlings auf die Kante des Zauns zu sitzen. Er konnte sich nur mit Mühe bewegen und wurde zum Arzt gebracht, der die Wunde verband und Pat. aufforderte, sich in die Klinik zu begeben. Pat. konnte nicht urinieren und defäzieren.

Allgemeinzustand: gut. Innere Organe o. B.

Lokalsymptome: Das ganze Perineum und Scrotum geschwollen. Hinter dem Scrotum eine 1.5 cm lange suturierte Wunde. Blase gespannt, bis zum Nabel reichend.

6. 6. *Urethrotomia externa. Urethroraphia.* Die Perinealwunde wird geöffnet und erweitert. Katheter 18 wird durch die Urethra eingeführt, und als zugleich auf die Blase gedrückt wird, entleert sich Harn durch den zentralen Stumpf, durch den der Katheter in die Blase geführt wird. Die Urethra wird mit 5 Katgutsuturen genäht. Die Hautwunde wird verkleinert und ein Tampon eingelegt. Katheter à demeure.

9. 6. Keinerlei Sekretion in der Perinealwunde. Harn klar.

19. 6. Katheter entfernt. Lapisinstillationen 1/4 %.

24. 6. Beniqué 32.

29. 6. Beniqué 36. Kollargol.

30. 6. Miktion frei.

Spätere Angaben: Laut Mitteilung vom 28. 4. 1926 seit dem Verlassen der Klinik gesund gewesen. Starb den 21. 1. 1920 an Blinddarmentzündung. 10 Jahre nach dem Unfall.

Nr. 84. Karl V. 27 J. Maschinist. Journ.-Nr. 560/1915. In der Klinik 12. 4.—2. 6. 1915. Als konvaleszent entlassen.

Anamnese: Vor 2 J. Gonorrhöe. — Am 12. 4. vorm. fiel Pat. so in die Luke eines Torpedoboots, dass das eine Bein in die Luke glitt und Pat. rittlings auf den scharfen Lukenrand zu sitzen kam. Dabei bekam er in die Hinterwand des Scrotums eine ca. 2 cm. lange Wunde, aus der reichlich Blut floss. Pat. fühlte heftige Schmerzen und bemerkte auch eine Blutung aus der Urethra.

Status praesens: Allgemeinzustand gut. Innere Organe o. B. Harn sauer, braun, spez. Gew. 1021, eiweiss- und zuckerfrei. Im Sediment reichlich rote Blutkörperchen, etwas Leukozyten und Epithelzellen.

Lokalsymptome: In der Hinterwand des Scrotums, etwas recht von der Mittellinie eine ca. 2 cm lange offene Wunde. Gegend des Scrotums und Perineums bedeutend geschwollen und sugilliert. Aus der Urethra kommt Blut. Die Blase ist nicht erheblich erweitert. Pat. hat nicht urinieren können. Absichtlich wird nicht katheterisiert oder vor der Operation ein entsprechender Versuch gemacht.

12. 4. *Urethrotomia externa. Urethroraphia.* Die Hautwunde wird nach vorn und hinten erweitert. Unter der Haut eine enteneigrosse Hämatomhöhle. In der Urethra eine längs verlaufende Ruptur im vorderen Teil der Bulbosa und im hinteren Teil eine fast totale Ruptur. Katheter in die Blase. Die Rupturstelle wird mit feinem Katgut teils in Längs- und teils in Querrichtung genäht. In die Haut einige Suturen und ein Vioformtampon. Katheter à demeure. Diuretin. Urotropin.

1. 5. Katheter entfernt. Pat. hat sich fortwährend wohl gefühlt. Aus der Perinealwunde ist Harn gekommen.

6. 5. Aus der Perinealfistel ist fast ebenso viel Harn wie aus der Urethra gekommen.

31. 5. Pat. hat sich recht wohl gefühlt. Aus der Perinealwunde ist in den letzten Tagen kein Harn gekommen. Noch eine kleine granulierende Wundfläche vorhanden. Sonde 22 geht ohne Mühe hinein.

Nachuntersuchung: 1. 12. 1926, 11 Jahre nach dem Unfall. Patient 38 J. alt. — Nach dem Verlassen der Klinik hatte Pat. 2 Monate lang eine Fistel im Perineum. Danach ist er völlig gesund und arbeitsfähig gewesen. Der Harn

war klar, kam leicht, und Miktionsbeschwerden haben nicht bestanden. Der Harnstrahl ist nicht dünner geworden. Dreimal, zuletzt 1920, ist Pat. sondiert worden. Sonst keine ärztliche Behandlung. Keinerlei Schmerzen in der Nierengegend, keine Harnröhrenentzündung und keine Veränderungen in geschlechtlicher Beziehung.

Bei der Untersuchung: Allgemeinzustand gut. Innere Organe o. B. Blutdruck 120. Prostata nicht vergrössert. Rest-N 24. Harn klar, sauer, eiweissfrei. Kein Sediment. Kultur —. Narbe in der Mittellinie am Perineum. Bei der Narbe ist die Urethra druckempfindlich. Keine Fisteln. 14 cm vom Orif. ext. eine zirkuläre Striktur, durch welche Sonde 19 und Katheter 18 verhältnismässig leicht hindurchgehen.

Urethrogramm (Fig. 32): An der Grenze der Pars bulbosa und membranacea am unteren Rand eine Einziehung, bei der der Schatten der Urethra abgeschwächt ist. Schatten der Pars bulbosa verschmälert. Nach der Suturation ist eine leichte zirkuläre Striktur zurückgeblieben. Die Veränderungen der Pars bulbosa rühren von der Suturation der Längsruptur in der Urethra her.

Nr. 85. Oskar A. 32 J. Autoführer. Journ.-Nr. 1087 I/1922. In der Klinik 23. 8.—18. 9. 1922. Als konvaleszent entlassen.

Anamnese: Als Pat. heute am Tage gespreizt mit dem einen Fuss auf einem Backsteinhaufen und dem anderen im Automobil dastand, glitt er aus und fiel auf einen am Boden liegenden scharfkantigen Pfahl, so dass ihm dieser in das Perineum drang. Aus der Wunde reichliche Blutung. Pat. wurde sofort in die Klinik gebracht.

Status praesens: Allgemeinzustand gut. Innere Organe o. B. Harn dunkelgelb, klar, leicht sauer, spez. Gew. 1030. Eiweiss und Zucker —.

Lokalsymptome: Im Perineum, 3 cm vom Anus nach vorn, eine Wunde mit zerfetzten Rändern, die neben der Schenkelbeuge hin bis zur Inguinalbeuge reicht. Seitwärts geht sie bis zum Scrotum. Sie ist schmutzig und blutet. Ausser am Ansatz des Scrotums eine längs verlaufende, ca. 3 cm grosse, zerfetzte Wunde.

23. 8. *Urethroraphia. Suturatio vulneris.* Von der im Perineum befindlichen grossen Wunde wird ein Teil der zerrissenen Gewebspartien entfernt Urethra bis zur Prostata vollständig von der Ansatzstelle zupturiert. Die Urethra und der sie umgebende. Bulbus urethrae sind etwa 4 cm weit von der Umgebung frei. Ein halbharter Katheter wird in die Blase eingeführt, und die Stümpfe werden mit Katgutsuturen zusammengenäht. Die Wundhöhle wird mittels einiger Katgutsuturen verkleinert. Die Haut mit Seide. Katheter à demeure. Urotropin.

4. 9. Der Katheter hat sich 3 mal verstopft und ist ohne Mühe gewechselt worden. Das Fiebern hat aufgehört. In die Perinealwunde Carrelspülungen.

16. 9. Perinealwunde rein granulierend. Es ist daraus kein Harn geflossen, nachdem der Katheter am 12. 9. herausgenommen wurde. Beniqué 44 leicht hinein.

Nachuntersuchung: 6. 7. 1926, 4 J. nach dem Unfall. Pat. 36 J. alt. — Pat. ist nach dem Verlassen der Klinik 3 Wochen behandelt worden, wobei er mit Nr. 46—48 beniquiert wurde. Danach ist er ganz gesund gewesen. Miktionsbeschwerden haben nicht bestanden. Harn klar, kein Blut und kein Geruch. Pat. ist nicht wegen einer Harnkrankheit im Krankenhaus gewesen. Später ist

der Blinddarm operiert worden, und Pat. hat eine Fract. malleol. lat. gehabt. In geschlechtlicher Beziehung keine Veränderungen.

Bei der Untersuchung: Allgemeinzustand gut. Innere Organe o. B. Blutdruck 115. Prostata nicht vergrössert. Rest-N 18.1. Harn hellgelb, klar, sauer, eiweissfrei, kein Sediment. Am Perineum und in der Schenkelbeuge eine bis in die Inguinalregion reichende feine Narbe. Corpus cavernosum bei der Narbe leicht empfindlich. 14 cm vom Orif. ext. stösst Sonde 20 auf ein zirkuläres Hindernis, gleitet jedoch leicht hinein. Katheter 20 leicht in die Blase.

Urethrogramm (Fig. 33): In der Pars membranacea eine ganz kleine Einziehung am oberen Rand und an der entsprechenden Stelle am unteren Rand ein kleines Divertikel mit scharfer Spitze. Diese sind über der Urethra durch einen ziemlich schmalen Streifen schwächeren Schattens verbunden. In einem bei der Miktion aufgenommenen Urethrogramm ist der hintere Teil der Urethra nicht weiter als normalerweise, und das Divertikel tritt nicht hervor. Nach der Urethroraphie ist eine leichte zirkuläre Striktur zurückgeblieben und hat sich ein kleines Divertikel gebildet.

Aus dem Distriktskrankenhaus in Viipuri.

Nr. 86. Nikolai P. 8 J. Arbeiterssohn. Journ.-Nr. 2763/1913. Im Krankenhaus 22. 11.—4. 12. 1913. Als geheilt entlassen.

Anamnese: Am 21. 11. abends fiel Pat. rittlings auf einen Stein, auf dem Glasscherben lagen. Kleine blutende Hautwunde. Nach dem Trauma etwas Blutung aus der Urethra. Pat. hat danach nicht urinieren können.

Allgemeinzustand: gut. Innere Organe o. B.

Lokalsymptome: Starke Schwellung am Perineum und in der Regio suprapubica. In der Skrotoperinealbeuge eine kleine Wunde. Aus der Urethra fliesst Blut. Nach einigen Versuchen gelingt es, einen Katheter einzuführen, aus dem sich 1/2 Liter klarer Harn entleert. Harn klar, eiweiss- und zuckerfrei, spez. Gew. 1015.

22. 11. Katheter à demeure. Urotropin.

25. 11. Schwellung verschwunden.

1. 12. Katheter entfernt. Pat. uriniert ohne Mühe.

Nachuntersuchung: 9. 8. 1926, 13 Jahre nach dem Unfall. Pat. 21 J. alt. — Nach dem Verlassen des Krankenhauses ist Pat. gesund gewesen. Der Harn kommt leicht in dünnem Strahl, etwas matt. Miktionsschmerzen sind nicht vorhanden. In der ersten Zeit nach der Entlassung uriniert Pat. einmal in der Nacht, später aber war dies nicht mehr nötig. Der Harn war klar. Pat. hat sich nicht ärztlich behandeln lassen. Sonst ist er ganz gesund gewesen.

Bei der Untersuchung: Allgemeinzustand gut. Innere Organe o. B. Blutdruck 105. Prostata normal. Rest-N 29.3. Harn klar, eiweissfrei. Im Sediment einzelne Leukozyten und Epithelzellen. Kultur —. Am Perineum keine Verdickung. Corpus cavernosum etwas empfindlich. 10.5 cm vom Orif. ext. eine zirkuläre Striktur, durch die die Sonden 12—14 nicht hindurchgehen. Keine Fistel. Harnstrahl dünn und matt.

Urethrogramm (Fig. 29): In der Pars scrotalis sowohl am oberen wie am unteren Rand eine Einziehung mit breitem Boden. Zwischen diesen wird der Urethraschatten ganz schmal und von geschlängeltem Verlauf. Die Pars bulbosa ist keulenförmig erweitert, wie sie oft in den Normalurethrogrammen von Knaben

gefunden wird. Die Ruptur hat den ganzen Umkreis der Urethra umfasst, und bei der Heilung ist eine starke zirkuläre Striktur zurückgeblieben.

Nr. 87. Jalmar L. 28 J. Arbeiter. Journ.-Nr. 793/1918. Im Krankenhaus 21. 3.—27. 5. 1918. Als konvaleszent entlassen. Diagn.: Ruptura urethrae p. Vulnus sclopet.

Anamnese: Pat. wurde am 21. 3. in das Perineum geschossen. Die Kugel war durch das Perineum eingedrungen und an der Wurzel des rechten Oberschenkels herausgetreten. Keine Blutung aus der Urethra. Pat. hat nicht urinieren können.

Allgemeinzustand: gut. Innere Organe o. B.

Lokalsymptome: Scrotum und Perineum geschwollen und sugilliert. Am Perineum rechts Loch von einer Kugel, ein ebensolches auf der vorderen inneren Seite des rechten Oberschenkels. Der Katheter geht in die Blase. Aus der Urethra Blut. Aus der Blase klarer Harn. Eiweiss —, Zucker —, spez. Gew. 1027.

21. 3. *Urethrotomia externa. Urethroraphia.* Schnitt in der Mittellinie. Urethra total rupturiert. Katheter in die Blase. Die Stümpfe werden über dem Katheter mit Katgut zusammengenäht. In die Hautwunde ein kleiner Tampon. Katheter à demeure. Urotropin. Lapisinstillationen.

20. 4. Katheter entfernt.

25. 4. Beniqué 37.

9. 5. Beniqué 38. 16. 5. Beniqué 40.

27. 5. Nach den Beniquierungen ist Fieber aufgetreten. Harn geklärt. Miktion frei. Strahl normal.

Nachuntersuchung: 21. 6. 1926, 8 Jahre nach dem Trauma. Pat. 36 J. alt. — Nach der Entlassung aus dem Krankenhaus ist Pat. im allgemeinen gesund gewesen. Dreimal hat er 3—4 Tage anhaltende heftige Miktionsschmerzen gehabt, die der Arzt am Ort als Blasenentzündung betrachtet hat. In der Nierengegend haben während dieser Anfälle weder Schmerzen noch Empfindlichkeit bestanden. Pat. hat jedesmal in der Harnröhre ein Brennen gefühlt, und der Harn ist während der Zeit trübe gewesen. Im allgemein war der Harn klar und kam leicht, und im Zusammenhang mit der Miktion sind sonst keine Beschwerden vorgekommen. In geschlechtlicher Beziehung hat Pat. keine Veränderungen bemerkt.

Bei der Untersuchung: Allgemeinzustand gut. Innere Organe o. B. Prostata normal. Blutdruck 130. Rest-N 60. Harn klar, sauer, hellgelb, eiweissfrei. Im Sediment ganz vereinzelte rote Blutkörperchen und Epithelzellen. Keine Bakterien. Kultur —. Am Perineum in der Mittellinie eine bis halbwegs zum Scrotum reichende Narbe. In derselben Richtung eine 1 cm lange Narbe an der Wurzel des rechten Oberschenkels und eine runde Narbe auf dessen Innenseite. 13.5 cm vom Orif. ext. eine zirkuläre Striktur, die von Katheter und Sonde 20 leicht passiert wird.

Urethrogramm (Fig. 34): An der Grenze der Pars bulbosa und membranacea am oberen Rand eine Einziehung mit breitem Boden, von der eine dreieckige Aufhellung mit der Spitze nach unten über eine am unteren Rand der Urethra gelegene Einziehung hinläuft. Hinter der zirkulären Striktur ist die Pars membranacea erweitert.

VI. Urethrastrikturen nach leichten Urethrarupturen. (Strictura urethrae post ruptur. urethrae gr. I.)

Aus der Chirurgischen Klinik.

Nr. 88. Johan P. 61 J. Arbeiter. Journ.-Nr. 717/1891. In der Klinik 1. 9.—27. 10. 1891. Als konvaleszent entlassen.

Anamnese: Vor 20 J. schlug dem Pat. ein Balken sehr kräftig in das Perineum. Aus der Urethra kam etwa einen Tag lang Blut. Pat. konnte urinieren, aber der Harn war blutig, und seine Entleerung war mit heftigen Schmerzen und Brennen verbunden. Pat. hatte während 3 Wochen Miktionsbeschwerden, konnte aber doch danach arbeiten. Lange Zeit bestanden keine anderen Beschwerden, als dass der Strahl dünner als früher war. Vor mehr als 3 J. wurde der Strahl allmählich immer dünner, und schliesslich konnte Pat. überhaupt nicht urinieren. Er hat sich 2 Wochen vom Arzt sondieren lassen, wobei die Miktion wieder wie vorher wurde und bis in den Juli 1891 blieb. Dann wurde der Strahl wieder dünner, und allmählich kam der Harn nur tropfenweise und zuletzt sowohl am Tage als in der Nacht spontan. Pat. brachte den Harn in sehr dünnem Strahl hervor und musste sehr häufig urinieren. Er hat Schmerzen und Drang am Eingang des Penis, hinter dem Scrotum und im Unterleib gespürt. Das Urinieren gelingt am besten in sitzender Stellung. Der Harn war klar.

Status praesens: Allgemeinzustand gut. Innere Organe o. B. Harn eiweiss- und zuckerfrei, spez. Gew. 1025.

Lokalsymptome: Aus der Urethra eine geringe eitrige Blutung. Durch die Urethra geht keine Sonde hinein, sondern sogar die feinsten machen 12—13 cm von der Mündung halt. Die Sondierungsversuche verursachen Schmerzen. Blase nicht vergrössert. Das Perineum hinter dem Scrotum sehr empfindlich. Die Prostata scheint gleichmässig vergrössert, von normaler Konsistenz, nicht empfindlich.

4. 9. *Urethrotomia externa.* Schnitt in der Mittellinie. Sonde in der Urethra. Die Vorderwand verschwindet in dem umgebenden Narbengewebe. Nach langem Suchen wird eine kleine Öffnung nach dem zentralen Teil gefunden. Diese wird mittels einer leicht eingeführten Sonde dilatiert. Der hintere Teil wird über der Sonde mittels 4—5 Katgutsuturen genäht. Nelatonkatheter à demeure. Die Wunde wird tamponiert.

16. 9. Katheter entfernt. Miktion gut. Als Sondierungsschwierigkeiten auftreten, wird die Wunde geöffnet, wobei ohne Beschädigung der hinteren Wand ein Nelatonkatheter eingeführt wird, der einen Tag liegen bleibt. Danach Sondierungen.

22. 9. Häufigere Miktionen. Brennende Schmerzen. Harn eitrig, blutig. Ammoniakalischer Geruch und alkalische Reaktion. Borwasser- und Lapisspülungen.

27. 10. Harn besser. Wunde im Perineum fast geheilt. Mit Beniqué 48 sondiert. Pat. kann selbst Sonde 17 einführen.

Spätere Angaben: 7. 5. 1926. Laut Mitteilung ist Pat. nach dem Verlassen der Klinik von Zeit ärztlich behandelt und nie vollständig von der obigen Krankheit geheilt worden, sondern er starb den 25. 10. 1901, nach dem Kirchenregister an einem „Steinleiden".

Nr. 89. Aksel B. 35 J. Arbeiter. Journ.-Nr. 244/1895. In der Klinik 9. 2.—23. 2. 1895. Als konvaleszent entlassen. Diagn. + Cystitis.

Anamnese: Vor 3 Monaten, am 3. 11. 1894, fiel Pat. so in die Luke des Pferdestallbodens, dass das eine Bein in die Luke kam und das Perineum gegen den Rand derselben schlug. Pat. hatte so heftige Schmerzen, dass er sich nicht bewegen konnte. Verhältnismässig bald verschwanden jedoch die Schmerzen, und Pat. konnte etwa eine halbe Stunde mit seiner Arbeit fortfahren, musste sie aber wieder wegen der einsetzenden heftigen Schmerzen unterbrechen. In der folgenden Nacht versuchte er zu urinieren, indessen kam kein Harn. Er kam in die hiesige Poliklinik, wo er leicht katheterisiert wurde. Nachhause zurückgekehrt, konnte er an den folgenden Tagen jedesmal kleine Mengen Wasser lassen, und nachts kam der Harn oft von selbst. Schliesslich konnte Pat. überhaupt nicht mehr urinieren. Darum kam er von neuem in die Poliklinik und hat sich daselbst dann und wann katheterisieren und sondieren lassen. Anfang Januar d. J. konnte er seine Arbeit wieder aufnehmen. Die Miktion war nach seiner Ansicht nicht wie früher, denn der Harn kam etwas mühsam, und Pat. musste sich dann und wann sondieren lassen. Er kommt auf Anraten des Arztes in die Klinik.

Status praesens: Allgemeinzustand gut. Innere Organe o. B. Harn klar, sauer, eiweiss- und zuckerfrei.

Lokalsymptome: Etwa 10 cm vom Orif. ext. ist mit der Sonde eine deutliche aber recht kurze Striktur zu fühlen, durch welche Sonde 16 schwer hindurchgeht. Die Urethra scheint bei Palpation vom Perineum aus in ihrem hinteren Teil etwas empfindlich und einigermassen verdickt. Harndrang. Pat. muss am Tage alle 10 Min. und in der Nacht 2—3 mal urinieren. Zugleich muss er kräftig drücken, und trotzdem kommt der Harn nur tropfenweise.

14. 2. *Urethrotomia interna.* Die Striktur wird mit dem Maisonneuveschen Urethrotom gespalten. Katheter 14 wird à demeure belassen.

16. 2. Katheter entfernt. 21. 2. Beniqué 35 leicht.

23. 2. Beniqué 39. Miktion frei. Häufiger als normalerweise.

Spätere Angaben: Am 2. 3. 1895 in der Poliklinik beniquiert. Beniqué 41 leicht. Pat. uriniert 2—3 mal in der Nacht und 2 mal stündlich am Tage. Keine Schmerzen. Harn etwas trübe. Nach Mitteilung vom 7. 6. 1926 ist Pat. den 5. 12. 1923 am Herzschlag gestorben.

Nr. 90. Johan K. 56 J. Sägemühlenarbeiter. Journ.-Nr. 55/1901. In der Klinik 16. 11. 1900—30. 1. 1901. Als geheilt entlassen. Diagn. + Fistula urin. perinei. Hernia inguin. ext. l. s.

Anamnese: Vor 22 J. schlug Pat. ein herabfallender Balken in das Perineum. Er fühlte heftige Schmerzen, konnte aber den ganzen Tag arbeiten. Am folgenden Tag, wo er zum erstenmal zu urinieren versuchte, hatte er heftige, schneidende, brennende Schmerzen im Perineum und konnte überhaupt nicht harnen. Der Arzt am Ort katheterisierte ihn, wobei über 1 Liter Harn kam. Geblutet hat Pat. weder früher noch nach dem Katheterisieren. Nach letzterem konnte Pat. urinieren, aber der Harnstrahl ist allmählich dünner und schwächer geworden. Vor 7 J. hatte Pat. heftigen Schüttelfrost, heftige, schneidende Schmerzen im Perineum und intensiven Harndrang, aber es kam kein Urin. Der Anfall ging mit Hausmedizin vorüber. Ähnliche Anfälle hat Pat. danach mehrere gehabt. Im vorigen Winter wurde der Harnstrahl noch dünner und schwächer

so dass der Harn trotz starkem Drücken nur tropfenweise kam. Der Harndrang war intensiver als früher. So blieb der Zustand mehrere Wochen, bis am Perineum eine harte, empfindliche Schwellung auftrat. Sowohl das Perineum als das Scrotum schwollen sehr bedeutend an, und Pat. konnte gar keinen Harn hervorbringen. Er wurde in das Distriktskrankenhaus zu Turku aufgenommen, wo ein Schnitt in das Perineum gemacht wurde. Vor der Operation wurde versucht, Pat. katheterisieren, doch ohne Erfolg. Nach der Operation wurde begonnen, ihn zuerst mit ganz dünnen, dann mit dickeren Sonde bis 36 zu sondieren. Aus der Wunde im Perineum kam Harn. Die Miktion wurde von Tag zu Tag leichter. Während des Krankenhausaufenthalts hatte Pat. zeitweise hohes Fieber. Bei der Entlassung war die Perinealwunde geschlossen und die Miktion recht leicht. Zuhause traten ähnliche leichte Fieberanfälle wie im Krankenhaus auf, und der Harn kam allmählich schwerer. Der Harnstrahl wurde fortwährend dünner, und im Perineum hat sich eine Fistel geöffnet. Während 7 Jahre hat Pat. in der linken Inguinalgegend einen Bruch gehabt.

Status praesens: Konstitution gewöhnlich. Ernährungszustand nicht ganz normal. Lungengrenzen erweitert. Herztöne dumpf. Wand der Arteria radialis sklerotisch. Harn hellgelb, sauer, stark trübe. Eiweiss +, Zucker —, spez. Gew. 1014. Im Sediment reichlich Leukozyten.

Lokalsymptome: Im Perineum in der Mittellinie eine vom Ansatz des Scrotums bis fast zum Anus reichende Narbe, in deren mittlerem Teil 2 Fistelöffnungen zu bemerken sind. Linksseitiger Leistenbruch.

16. 11. Alle 2 Tage Sondierungen und Sitzbäder.

30. 11. Die Fisteln im Perineum haben sich geschlossen.

12. 12. Beniqué 42.

15. 12. Operatio radicalis (Bassini).

24. 12. Mit den Sondierungen wird fortgefahren. Salol und Urotropin. Aus der Fistel im Perineum ist wieder Harn gekommen.

10. 1. Bougie 27. 21. 1. Lapisinstillationen 1/2 %.

30. 1. Harn trübe, im Sediment Leukozyten und Bakt. Sonde 25 ohne Mühe. Miktion frei.

Spätere Angaben: Laut Mitteillung vom 26. 4. 1926 ist Pat. den 21. 4. 1908 an Lungenschwindsucht gestorben.

Nr. 91. Oskar E. 13 J. Kötnerssohn. Journ.-Nr. 1278/1904. In der Klinik 21. 9.—17. 10. 1904. Als gebessert entlassen.

Anamnese: Am 13. 6. wurde Pat. von einem kurz vorher beschlagenen Pferd gegen das Scrotum getreten. Er verlor für eine Weile das Bewusstsein, und am Perineum traten zwei kleine blutende Wunden auf. Pat. konnte sein Wasser nicht lassen, so dass er an demselben Tag zum Arzt ging, der einen Katheter einlegte und denselben 4 Tage beliess. Danach konnte Pat. selbständig urinieren, aber schon nach einer Woche traten so hochgradige Miktionsschwierigkeiten auf, dass Pat. wieder ins Krankenhaus gehen musste, wo er während einer Woche katheterisiert wurde. Hierauf war die Miktion einige Zeit leicht, aber nach 3 Wochen machten sich die Beschwerden wieder fühlbar, weshalb er noch einmal in das Krankenhaus ging und sich daselbst die letzten 5 Wochen befunden hat. Der Urin ist während der ganzen Zeit klar gewesen. Intensiverer Harndrang

ist nicht vorhanden gewesen. Miktion am Tag mit Intervallen von 2—2 1/2 St., nachts überhaupt nicht. Pat. kann seinen Harn jetzt ohne Hilfe entleeren, obwohl er zuerst eine Weile warten muss.

Status praesens: Allgemeinzustand gut. Innere Organe o. B. Harn klar, gelblich, sauer, spez. Gew. 1014. Eiweiss und Zucker —.

Lokalsymptome: Im hinteren Teil des Scrotums stösst eine in die Urethra eingeführte Sonde auf ein starkes Hindernis, an dem Sonde 12 jedoch vorbeigleitet.

21. 9. Sondierungen.

16. 10. Benigué 34 wird ohne Mühe eingeführt. Miktion frei.

Spätere Angaben: 30. 10. 1926. Pat. ist nach dem Verlassen der Klinik wohl gewesen. Keinerlei Miktionsbeschwerden. Auf See gewesen.

Nr. 92. Sakari S. 25 J. Arbeiter. Journ.-Nr. 1074/1906. In der Klinik 13. 7.—6. 9. 1906. Als geheilt entlassen.

Anamnese: Ende April fiel Pat., auf einer Reise in Amerika begriffen, rittlings auf eine in der Luft dahingleitende Eisenbahnschiene. Aus der Urethra kam sofort eine reichliche Blutung. Er konnte urinieren, aber der Harn war blutig. Am folgenden Tag kam kein Harn. Am Tage darauf wurde Pat. vom Arzt katheterisiert, wobei der Harn nur leicht blutig war. Etwa nach einem Monat begann die Miktion schwieriger zu werden. Der Harn kommt nicht in Form eines Strahls. Pat. muss sich sehr anstrengen, und auch dann kommen nur Tropfen. In den letzten Tagen hat Pat. gefröstelt und gehustet.

Status praesens: Mittelkräftige Konstitution. Haut etwas blass. Ausdruck etwas müde. Lungen und Herz o. B. Milzdämpfung etwas vergrössert. Fieber 39.5°. Puls 100/min. Harn klar, sauer, eiweiss- und zuckerfrei.

Lokalsymptome: Äusserlich an den Genitalien nichts zu bemerken. Der Harn kommt tropfenweise und nur bei starker Anstrengung. Bei Palpation ist in der Urethra an der Grenze der Cavernosa und der Pars bulbosa eine Verhärtung zu fühlen. Beim Sondieren geht auch eine dünne Sonde nicht an dieser Stelle vorbei.

13. 7. Urotropin.

18. 7. Es entwickelt sich beim Pat. ein deutlicher Typhus.

31. 7. Pat. ist einige Zeit fieberfrei gewesen. Etwas ausser Bett.

2. 8. Auch eine filiforme Sonde geht nicht in die Blase.

6. 8. *Urethrotomia externa. Resectio urethrae. Urethroraphia.* Schnitt in der Mittellinie. Unterhalb der Pars bulbosa ist eine starke Narbenmasse zu finden, die die Urethra hauptsächlich von aussen zuschnürt. Die Narbe und ein etwa 1 cm langes Stück der Urethra werden reseziert und die Stümpfe über einem eingeführten Katheter Nr. 20 zusammengenäht. Exakte Sutur.

9. 8. Der Katheter hat nicht gut funktioniert. Wird gewechselt.

10. 8. Aus der Perinealwunde ist etwas Harn gekommen.

17. 8. Lapisspülungen. Perinealwunde infiziert. Es kommt kein Harn.

24. 8. Perinealwunde fast geschlossen.

30. 8. Benigué 50 leicht.

5. 9. Benigué 50—60 leicht. Perinealwunde geheilt. Pat. fühlt sich wohl. Uriniert ohne Mühe. Harn etwas trübe.

Nachuntersuchung: 30. 6. 1926, 20 J. nach der Entlassung aus der Klinik. Pat. 45 J. alt. — Nach dem Verlassen der Klinik ist Pat. gesund gewesen. Der Harn ist klar gewesen und leicht gekommen. Wenn er ihn sehr lange ange-

halten hat, fühlt er eine Spannung und etwas Schmerzen, sonst keinerlei Miktionsbeschwerden. Nachts hat er einmal uriniert, wie vor dem Unfall. Vor 3—4 Wochen erkrankte Pat. nach Scharlach an einer Nierenentzündung, die unter ärztlicher Behandlung mit ordinierten Medikamenten und Diät heilte. Veränderungen in geschlechtlicher Beziehung hat Pat. nicht bemerkt.

Bei der Untersuchung: Allgemeinzustand gut. Innere Organe o. B. Prostata normal. Blutdruck 115. Rest-N 30. Harn klar, sauer, eiweissfrei. Kein Sediment. Kultur —. Im Perineum eine längsgehende, 1/2 cm breite und 7 cm lange, nicht empfindliche Narbe. 13 cm vom Orif. ext. eine zirkuläre Striktur, durch welche Sonde 14 hindurchgeht. Ein Katheter lässt sich nicht einführen. Die Urethra scheint vor der Striktur erweitert zu sein. Harnstrahl bedeutend dünner geworden.

Urethrogramm (Fig. 40): Ende der Pars bulbosa unregelmässig erweitert, in ihrem hinteren Teil sowohl am oberen wie am unteren Rand kleine Einziehungen, die durch einen proximal gebogenen schmalen Streifen einer Schattenfurche miteinander verbunden sind. Die Schatten der Pars membranacea und der Pars bulbosa auf einem kleinen Gebiet übereinander und der Schatten an dieser Stelle am kräftigsten. Membranacea hinter der Striktur erweitert und ihr Schatten schwach.

Nr. 93. M. J. 24 J. Student. Journ.-Nr. 1531/1914. In der Klinik 29. 8.—4. 9. 1914. Als gebessert entlassen.

Anamnese: Als Pat. etwas über ein Jahr alt war, geriet er unter ein Pferd, das ihn in das Perineum trat. Aus der Harnröhre kam Blut. Pat. konnte nicht urinieren, sondern wurde ein paar Tage später von einem Arzt katheterisiert. Seitdem musste er sich immer von Zeit zu Zeit sondieren und bisweilen auch katheterisieren lassen, da kein Harn kam. Bis in sein 6. Jahr ging der Harn auch oft spontan ab. Danach Miktion leichter. Während der letzten 15 Jahre hat sich Pat. zeitweise ohne Erfolg zu sondieren versucht. Vor etwa 2 J. hatte er heftiges Fieber, Blasenschmerzen, Harn sehr trübe und eitrig. Danach hat sich der Harn nach Erkältungen immer getrübt. Der Harnstrahl ist während der ganzen Zeit dünn gewesen.

Status praesens: Allgemeinzustand gut. Innere Organe o. B. Harn etwas trübe, flockig, sauer, eiweiss- und zuckerfrei.

Lokalsymptome: Äusserlich nichts zu bemerken. Im hinteren Teil der Pars cavernosa befindet sich eine für eine filiforme Sonde permeable Striktur.

29. 8. Filiforme Sonde à demeure.

1. 9. Bougie 13.

4. 9, Bougie 19. Miktion freier.

Nachuntersuchung. 10. 12. 1926. Pat. ist nach dem Verlassen der Klinik 2—3 J. recht gesund gewesen, als aber der Harnstrahl dünner zu werden begann, liess er sich 1917 während eines Monats in der Klinik sondieren und konnte nach der Entlassung frei urinieren. Danach hat er sich von Zeit zu Zeit sondieren lassen. Pat. ist gesund und arbeitsfähig gewesen. Miktionsbeschwerden hat er nicht gehabt. Der Harn ist leicht getrübt gewesen und leicht gekommen. Der Harnstrahl war nicht dünner. In geschlechtlicher Beziehung keine Veränderungen. Vor etwa 2 Wochen erkältete sich Pat. und bekam starkes Fieber

ohne besondere Schmerzen. Eine Woche nach der Entlassung fand er den Harn sehr trübe, weshalb er in die Klinik kommt.

Bei der Untersuchung: Allgemeinzustand gut. Innere Organe o. B. Blutdruck 150. Prostata nicht vergrössert. Rest-N 40. Harn trübe, sauer, eiweissfrei, im Sediment reichlich Leukozyten und Bact. coli. Kultur: Coli +. Pars bulbosa etwas druckempfindlich. 13 cm vom Orif. ext. ist eine leichte Striktur zu fühlen, an der Sonde und Katheter 18—20 leicht vorbeigleiten. Die Urethra scheint im ganzen niedrig zu liegen.

Urethrogramm (Fig. 35): Der Schatten der Pars bulbosa ist bedeutend verschmälert. In ihrem hinteren Teil ist eine etwa 1 cm breite Abschwächung des Schattens zu konstatieren, die über die Urethra hingeht. Pars membranacea erweitert. In einem während der Miktion aufgenommenen Urethrogramm ist die hintere Urethra etwas erweitert. Bei dem Trauma ist der ganze Umkreis der Urethra lädiert worden, und bei der Heilung ist eine zirkuläre Striktur zurückgeblieben. Die langwierige Behandlung hat Veränderungen in der Wandung der Urethra hervorgerufen.

Nr. 94. Juho P. 62 J. Arbeiter. Journ.-Nr. 441 II/1924. In der Klinik 20. 5.—18. 6. 1924. Exitus let. Diagn. acc. Paralysia cordis.

Anamnese: Im Dezember 1922 fiel Pat. rittlings auf den Rand eines Zementfasses. Eine äusserliche Wunde entstand nicht. Pat. wurde sofort in das Krankenhaus in Kemi gebracht, wo er 2 Wochen lag. Ein Katheter ist nach der Aussage des Pat. leicht hineingegangen. Der daraus kommende Harn war blutig. Der Katheter wurde 8 Tage in der Blase gehalten. Als er weggelassen wurde, war der Harn noch bluthaltig, aber nach der Entlassung aus dem Krankenhaus war er klar, und Miktionsstörungen waren nicht vorhanden. Im Herbst 1923 traten Miktionsschmerzen und Harndrang auf, und der Harn begann schwerer zu kommen. Der Strahl wurde kleiner, Pat. musste sich sehr anstrengen, wenn er sein Wasser entleeren wollte, und auch dann kamen oft nur Tropfen. Es trat plötzlicher Harndrang ein, und dabei entleerte sich jedesmal spärlich Harn. Harn kam nie von selbst. Blut hat er im Harn nicht bemerkt. Der Arzt versuchte ihn um Weihnachten 1923 zu katheterisieren, doch gelang es nicht, weshalb Pat. in die Klinik kommt.

Status praesens: Allgemeinzustand gut. Innere Organe o. B. Harn schwach trübe, eiweiss- und zuckerfrei. Im Sediment Phosphate.

Lokalsymptome: Im Perineum ist nichts von der Norm Abweichendes zu palpieren und zu sehen. Beim Touchieren scheint die Prostata etwas vergrössert und etwas härter als gewöhnlicherweise. Keine Empfindlichkeit. Nur eine filiforme Sonde kann eingeführt werden.

23. 5. *Urethrotomia interna.* Nach der Urethrotomie wird Katheter 22 eingeführt, der à demeure belassen wird.

8. 6. Pat. hat heftige Schmerzen links in der Brust zwischen den Schulterblättern. Natr. salicyl.

27. 5., 10. 6. und 12. 6. Katheterwechsel.

16. 6. Pat. bekommt plötzlich einen Schwindelanfall und fällt sitzlings zu Boden.

18. 6. Übelkeit. Pat. stirbt ganz plötzlich. Paralysia cordis.

Obduktionsdiagnose: Status post urethrotomiam internam. Emphysema

et hypostasis pulmon. Hypertrophia et dilatatio cordis. Insuff. relativ. valvul. mitr. et triscupid. Obesit. cordis. Arteriosclerosis aortae. Infarctus pulm. dextr. Adhaesiones fibros. lamin. pleurae l. dx. Stasis hepatis et renum. Hypertrophia levis prostatae et vesicae urin. Cystitis. Urethritis. Hypoplasia lienis acuta. Laryngo-tracheobronchitis.

Aus dem Distriktskrankenhaus in Viipuri.

Nr. 95. Jeremias L. 38 J. Arbeiter. Journ.-Nr. 244/1913. Im Krankenhaus 17. 1.—27. 2. 1913. Als konvaleszent entlassen.

Anamnese: Vor etwa 4 Wochen fiel Pat. sitzlings auf eine Eisenschiene. Starke Blutung aus der Urethra. Er konnte urinieren, obgleich der Harn anfangs blutig war. Verhältnismässig rasch klärte sich der Harn, aber der Strahl wurde bedeutend dünner, und es traten Miktionsschwierigkeiten auf. Vom Arzt in die Klinik geschickt.

Allgemeinzustand: gut. Innere Organe o. B.

Lokalsymptome: Am Perineum nichts zu konstatieren. Sonde 9 geht schwer an einer Striktur in der Pars membranacea vorbei.

17. 1. Sondierungen. Urotropin.

5. 2. Beniqué 40 verhältnismässig frei. Miktion leicht. Strahl voll.

27. 2. Pat. ist an einer rezidivierenden Polyarthritis in fast allen Gelenken erkrankt. Gelenke nicht ganz gesund. Miktion frei. Wünscht nach hause zu gehen.

Spätere Angaben: Pat. lebt. Arbeitsfähig. Adresse unbekannt.

Nr. 96. Juho M. 50 J. Bauer. Journ.-Nr. 160/1914. Im Krankenhaus 5. 1.—2. 2. 1914. Als geheilt entlassen.

Anamnese: Im Juni 1913 fiel Pat. rittlings auf die Kante eines Brettes. Aus der Urethra sofort eine Blutung. Pat. konnte ohne Schwierigkeit urinieren. Die Blutung hörte im Lauf zweier Wochen auf. Später begannen Miktionsschwierigkeiten aufzutreten. Der Strahl wurde von Tag zu Tag dünner. Der Arzt am Ort vermochte keine Sonde einzuführen. An den zwei letzten Tagen Harnretention.

Status praesens: Pat. angegriffen. Innere Organe o. B.

Lokalsymptome: Am Perineum nichts zu bemerken. Trotz langer Versuche kann keine Sonde eingeführt werden. Harnretention. Harn eiweiss- und zuckerfrei, spez. Gew. 1025.

5. 1. *Urethrotomia externa. Resectio urethrae. Urethroraphia.* Schnitt in der Mittellinie. Nach Resektion der Striktur wird ein Nelatonkatheter in die Blase eingeführt, über dem die Urethrastümpfe zusammengenäht werden. Katheter à demeure. Agraffen. Urotropin.

13. 1. Agraffen weg. Lapisspülungen.

16. 1. Aus der Perinealwunde Eiter.

18. 1. Katheter entfernt. Miktion gut, Perinealwunde gut gereinigt.

1. 2. Miktion frei. Kleine Granulationen am Perineum.

Nachuntersuchung: 9. 8. 1926, 12 J. nach der Entlassung aus dem Krankenhaus. Pat. 62 J. alt. — Nach dem Verlassen des Krankenhauses ist Pat. ganz gesund gewesen. Miktionsbeschwerden sind nicht aufgetreten. Pat. hat sowohl vor der Aufnahme ins Krankenhaus als danach ganz normal am Tage und ein-

mal in der Nacht uriniert. In geschlechtlicher Beziehung hat er keine Veränderungen bemerkt.

Bei der Untersuchung: Allgemeinzustand gut. Lungen emphysematös. Herzdämpfung tritt nicht hervor. Herztöne dumpf, keine Geräusche. Blutdruck 135. Prostata nicht vergrössert. Rest-N 31.5. Harn fast klar. Eiweiss —. Im Sediment einige Epithelzellen und einige Leukozyten, keine Bakterien. Kultur —. Am Perineum eine Narbe in der Mittellinie. Bei dem Corpus cavernosum eine kleine Verdickung. 13.5 cm vom Orif. ext. ist eine zirkuläre Striktur zu fühlen, durch welche Sonde und Katheter 21 leicht hindurchgehen.

Urethrogramm (Fig. 41): Am oberen Rand der Pars bulbosa eine und am unteren Rand zwei kleine Einziehungen, von denen die hintere mit der am oberen Rand befindlichen durch einen schmalen Streifen schwächeren Schattens verbunden ist. Die Richtung der Urethra verändert sich etwas bei der zirkulären Striktur.

Nr. 97. Heikki S. 45 J. Arbeiter. Journ.-Nr. 348/1922. Im Krankenhaus 20. 1.—9. 3. 1922. Als konvaleszent entlassen.

Anamnese: Pat. fiel am 4. 10. 1921 rittlings auf eine Eisenschiene. Aus der Urethra eine Blutung. Er war 6 Tage im Krankenhaus in Kotka, und als die Miktionsschmerzen zunahmen, wieder vom 9. 11.—23. 12. 1921, wo er mit Katheter und Sonden (Beniqué 44) behandelt wurde. Als die Miktionsschmerzen wieder auftraten, kam er in das hiesige Krankenhaus.

Status praesens: Allgemeinzustand gut. Innere Organe o. B. Harn klar, eiweiss- und zuckerfrei, spez. Gew. 1020.

Lokalsymptome: Nur eine filiforme Sonde kann eingeführt werden.

20. 1. Filiforme Sonde à demeure. Urotropin.

3. 3. Pat. ist langsam ansteigend bis Nr. 50 sondiert und beniquiert worden, Beniqué 50 geht ohne Mühe hinein. Miktion frei, Strahl voll.

Spätere Angaben: 15. 5. 1926. Pat. arbeitsfähig. Miktion frei.

Nr. 98. Samuli K. 16 J. Arbeiterssohn. Journ.-Nr. 198/1925. Im Krankenhaus 7. 1.—10. 2. 1925. Als konvaleszent entlassen.

Anamnese: Anfang Dezember 1924 fiel Pat. beim Laufen und verletzte sich an einem Holzgegenstand im Perineum. Aus der Harnröhre kam kein Blut. Miktion normal. Während der zwei letzten Wochen hat Pat. Miktionsbeschwerden gehabt und besonders gegen Ende des Harnens Schmerzen gespürt. Bisweilen ist Blut gekommen. Die Beschwerden haben sich in den letzten Tagen verschlimmert, und jetzt hat Pat. wenigstens einmal in der Stunde, mitunter sogar häufiger und 5 mal in der Nacht Wasser lassen müssen.

Status praesens: Allgemeinzustand gut. Innere Organe o. B. Harn blutig, Eiweiss +, Zucker —. Im Sediment reichlich rote Blutkörperchen und Leukozyten sowie Bact. coli.

Lokalsymptome: Beim Katheterisieren stösst der Katheter auf ein Hindernis in der Pars bulbosa, an dem Nr. 14 leicht vorbeigleitet.

7. 1. Katheter à demeure. Urotropin.

9. 1. Eiweiss +, 1/4 0/00. Lapisinstillationen 1/2 0/0. Rest-N 27.3.

11. 1., 14. 1. (Nr. 15), 18. 1. (Nr. 19) Katheterwechsel. 13. 1. Eiweiss —.

26. 1. Katheter weggelassen. Residualharn 125 ccm.

27. 1. Kein Residualharn. Sondierungen. Sonde 20. Die mit dem Pat. ausgeführten Funktionsversuche haben ein gutes Resultat gegeben.

10. 2. Miktion frei. Sonde 21.

Spätere Angaben: Adresse unbekannt.

VII. Urethrastrikturen nach mittelschweren Urethrarupturen. (Strictura urethrae post ruptur. urethrae gr. II.)

Aus der Chirurgischen Klinik.

Nr. 99. Johan H. 39 J. Einlieger. Journ.-Nr. 856/1891. In der Klinik 2. 10.—15. 12. 1891. Als konvaleszent entlassen.

Anamnese: Pat. geriet vor 7 J. unter ein Schwungrad, wobei er einen heftigen Stoss quer über das Scrotum erhielt. Er wurde bewusstlos. Als er zu sich kam, bemerkte er eine reichliche Blutung aus der Harnröhre. Er konnte urinieren, obwohl schwer und fast nur tropfenweise. Fünf Wochen lang vermochte er sich überhaupt nicht fortzubewegen, sondern war in sitzender Stellung. Danach ist er etwas umhergegangen. Nach dem Unfall hatte er eine kleine Wunde im Scrotum und Druckempfindlichkeit im Perineum. Später wurde es ihm immer schwerer, den Harn zu lassen, und derselbe ist in letzter Zeit tropfenweise und unwillkürlich gekommen und eitrig blutig sowie einigemal stinkend gewesen. Die Testes und der Penis sind nie geschwollen gewesen. In der Nierengegend hat Pat. Schmerzen gehabt, die nach der Inguinalbeuge ausstrahlten. Erbrechen ist nicht aufgetreten. Als die Miktionsbeschwerden sich verschlimmerten, liess sich Pat. in die Klinik aufnehmen. Früher ist er nicht ärztlich behandelt worden.

Status praesens: Kräftig gebaut, jetzt angegriffen, leidend aussehend und abgemagert. Herz und Lungen o. B. Harn schwach sauer, etwas trübe, eiweiss- und zuckerfrei, spez. Gew. 1010, nicht sehr stinkend.

Lokalsymptome: Pat. hat häufigen Harndrang und beim Urinieren bedeutende Schmerzen in der Harnröhre. Der Harn kommt schwer, in ganz dünnem Strahl, oft nur tropfenweise. Nachts ist er unwillkürlich abgegangen. Aus dem Eingang der Urethra etwas eitrige Sekretion. Sonde 13 geht an einer im Perineum befindlichen Striktur vorbei. Die Strikturgegend ist im Perineum zu palpieren, und dahinter bildet sich beim Urinieren ein etwa hühnereigrosser Tumor. Bauch über der Symphyse etwas gespannt. Penis und Perineum leicht empfindlich.

30. 10. *Urethrotomia externa. Resectio stricturae. Urethroraphia.* Schnitt in der Mittellinie. Die Striktur in der Beuge der Pars pendula und des Scrotums ist ringförmig. Vor ihr ist die Schleimhaut der Urethra und deren Umkreis normal, aber dahinter erweitert sich die Urethra zu einer etwa hühnereigrossen Ampulle, die sich allmählich nach der Blase hin verschmälert. Schleimhaut dick und gefaltet. Die Striktur wird reseziert und der erweiterte Teil so verschmälert, dass eine dicke Sonde gut eingeführt werden kann. Katheter à demeure. Die Wunde wird mittels Katgut- und Seidensuturen verkleinert. Kleiner Jodoformtampon.

8. 10. Aus der Perinealwunde reichliche Sekretion. Katheterwechsel. Borwasser- und Lapisspülungen.

22. 11. Katheter entfernt. Jeden zweiten Tag Sondierungen.

15. 12. Miktion frei. Harn fast klar. Im Perineum eine kleine Fistel, aus der beim Urinieren Harn kommt.

Spätere Angaben: Adresse unbekannt. Wahrscheinlich gestorben.

Nr. 100. Aleksanteri P. 35 J. Bauer. Journ.-Nr. 43/1904. In der Klinik 8. 10. 1903—4. 1. 1904. Als geheilt entlassen. Diagn. + Fistula urinar. perinei.

Anamnese: Pat. fiel im Dezember 1902 rittlings auf die Kante eines Stuhls. Das Perineum schwoll gleich an, und Pat. konnte nicht urinieren. Er begab sich in das Krankenhaus in Rovaniemi, wo er katheterisiert wurde und der Katheter etwa einen Monat in der Urethra blieb. Bei der ersteren Katheterisierung kam Blut. Während des Krankenhausaufenthalts öffnete sich die Schwellung am Perineum, und daraus begann Harn zu kommen. Im Krankenhaus wurde eine mittlerweile entstandene Fistel erweitert. Nach einem Monat wurde im Krankenhaus eine Sectio alta ausgeführt, und durch die Öffnung konnte Pat. mittels eines Katheters während eines Monats seinen Harn entleeren. Zugleich wurde täglich eine Blasenspülung gegeben. Nach der Entlassung konnte Pat. selbständig urinieren, aber es kam jedesmal nur wenig Harn, und dieser war trübe. Auch aus der Perinealfistel ist Harn gekommen. Pat. hat keine Arbeit ausführen können.

Status praesens: Konstitution kräftig. Ernährungszustand gut. Innere Organe o. B. Harn trübe, eiweiss- und zuckerfrei. Im Sediment reichlich Leukozyten, Epithelzellen und Bakterien.

Lokalsymptome: Beim Palpieren ist im Scrotum eine Infiltration festzustellen, die sich bis zum linken Glutaeus erstreckt. Ein paar Zentimeter vor dem Anus links eine 3 cm lange Operationsnarbe, worin eine stecknadelkopfgrosse Fistel. Beim Sondieren der Fistel kommt man 4 cm tief. Beim Urinieren kommt aus der Fistel Harn. Eine filiforme Sonde geht 17 cm in die Urethra hinein, wonach sie auf ein unüberwindliches Hindernis stösst. Oberhalb der Symphyse eine 4 cm lange Sectio alta-Narbe.

13. 10. *Urethrotomia externa Resectio stricturae. Urethroraphia.* Schnitt in der Mittellinie. Urethra vollständig rupturiert. Die Stümpfe sind schwer in den starken Narbenmassen zu finden. Die Urethrastümpfe werden von den umgebenden Narbengeweben lospräpariert, angefrischt und über einem in die Blase eingeführten Nelatonkatheter 20 mittels einiger Katgutsuturen zusammengenäht. Die Fistel im Perineum wird gespalten und mit dem Löffel gereinigt. Nelaton à demeure. In die Wunde ein Tampon. Urotropin. Blasenspülungen.

27. 11. Der Katheter hat gut funktioniert. In letzter Zeit ist der Harn trübe gewesen. Pat. hat Lapisinstillationen bekommen. Der Katheter wird ohne Mühe gewechselt.

30. 11. Katheter am Tage weggelassen. Eine bedeutende Menge Harn durch die Perinealwunde.

5. 1. Katheter entfernt. Miktion gut. Kein Harn aus dem Perineum.

7. 11. Beniqué 48 ohne Schwierigkeit. Pat. uriniert ungefähr jede Stunde.

9. 11. Beniquierungen bis Nr. 60, die etwas mühsam einzuführen ist. Perinealwunde fortgesetzt gross.

23. 11. Die Perinealwunde granuliert langsam. Harn klar geworden. Pat. uriniert frei etwa alle 3 Stunden.

7. 12. Da die Perinealwunde nicht gut genug geheilt ist, werden die Granulationen mit dem Löffel gereinigt, wonach die Wunde mit ein paar Seidensuturen genäht wird.

10. 12. Harn trübe, etwas stinkend, Coligeruch, Eiweissopaleszenz. Salol.

18. 12. Die dicken Ränder der Wunde werden mit dem Messer entfernt, wonach von neuem suturiert wird.

28. 12. Die Suturen werden herausgenommen. Wunde geheilt. Pat. uriniert ohne Mühe, einmal in der Nacht.

Spätere Angaben: Pat. lebt wahrscheinlich. Adresse unbekannt.

Nr. 101. Juho L. 23 J. Arbeiter. Journ.-Nr. 558/1904. In der Klinik 12. 4.—27. 4. 1904. Exitus let. Diagn. + Ichuria paradoxa. Pyelitis. Uraemia. acc. Otitis suppur. med. bilat.

Anamnese: Vor etwa 6 J. fiel Pat. sitzlings auf einen Nagel, der ihm in das Perineum drang. Eine äusserliche Wunde entstand nicht, aber aus der Harnröhre kam sofort reichlich Blut, und der Penis schwoll bedeutend an. Die Blutung hörte bald auf, und die Schwellung ging durch vom Arzt ordinierte Umschläge zurück. In den ersten Tagen nach dem Trauma konnte Pat. nicht urinieren, sondern die Blase musste mit dem Katheter entleert werden. Dann konnte Pat. zwar spontan urinieren, aber der Harn kam langsam und tropfenweise. Pat. konnte den Harn anhalten. Die Entleerung der Blase war unvollständig, da Pat. nicht genügend wartete. Der Zustand dauerte so ein paar Jahre an, allmählich aber war es dem Pat. nicht mehr möglich, den Harn anzuhalten. Im 4. Jahre ist derselbe tags und nachts von selbst getropft. Brennen oder Empfindlichkeit hat Pat. weder im Perineum noch in der Harnröhre gespürt, sondern nur eine leichte Empfindlichkeit in der Blasengegend. Während der letzten Zeit hat Pat. heftigen Durst gehabt.

Status praesens: Konstitution gewöhnlich. Ernährungszustand gut. Lungen o. B. Im Herzen ein systolisches Geräusch. Weder Fieber noch Ödem.

Lokalsymptome: Blase voll, bis in die Höhe des Nabels reichend, empfindlich. Sehr starke Empfindlichkeit beiderseits über den Nieren. Im Perineum keine erheblichen Veränderungen. Am vorderen Ende des Perinealteils befindet sich in der Urethra eine beträchtliche Striktur, durch die eine filiforme Sonde eben noch hindurchgeht. Harn sehr trübe, neutral, Eiweiss 1 ‰. Im Sediment hyaline Zylinder, keine roten Blutkörperchen und keine Leukozyten.

12. 4. *Urethrotomia externa. Resectio stricturae. Urethroraphia.* Schnitt in der Mittellinie. Im Perinealteil eine feste, kallöse, beträchtliche Striktur und darin eine sehr dünne Öffnung. Die Urethra wird über der Striktur abgelöst, die Striktur reseziert. Katheter in die Blase. Die Urethrastümpfe werden mittels 4 Katgutsuturen zusammengenäht. Die Hautwunde wird teilweise genäht. Jodoformtampon. Urotropin. Katheter à demeure.

13. 4. Pat., der sich nach der Operation recht wohl fühlte, hat Erbrechen bekommen. Sensorium nicht ganz klar. Der Harn ist trüber geworden und die Eiweissmenge auf 8 ‰ gestiegen. Rechter Testikel stark geschwollen. Milchdiät. Diuretin und Schwitzbäder.

15. 4. Das Erbrechen hat aufgehört. Zustand etwas besser, aber Pat. doch noch nicht bei vollem Bewusstsein.

20. 4. Zustand verschlechtert. Das Erbrechen hat wieder angefangen und ununterbrochen fortgedauert. Harnmenge vermindert. Pat. liegt stumpf da.

22. 4. Katheter entfernt.

24. 4. Pat. hat nichts zu sich nehmen können. Alles kommt mit stürmischem Erbrechen herauf. Klagt über heftige Kopfschmerzen. Stumpf und apathisch. Harnmenge fortgesetzt vermindert.

27. 4. Pat. hat während der letzten Woche Kochsalzinjektionen bekommen, aber der Zustand hat sich andauernd verschlechtert. An den zwei letzten Tagen hohes Fieber. Eiter aus beiden Ohren. Liegt ganz apathisch. Exitus letalis.

Nr. 102. Ville H. 45 J. Arbeiter. Journ.-Nr. 904/1904. In der Klinik 10. 6.—16. 10. 1906. Als geheilt entlassen. Diagn. + Abscessus periurethralis. Fistulae urin. perinei.

Anamnese: Pat. hatte vor 20 J. einen Tripper, der durch ärztliche Behandlung geheilt ist. Vor 10 J. fiel Pat. rittlings auf einen Balken. Blut ist weder aus der Urethra noch im Harn gekommen. Das Perineum schwoll an und wurde empfindlich. Die Miktion und Defäkation waren einige Zeit mit Schmerzen verbunden. Einige Monate nach dem Unfall war Pat. im Distriktskrankenhaus zu Kuopio, wo ein in der rechten Inguinalbeuge befindlicher grosser Abszess eröffnet und das Perineum mit Umschlägen behandelt wurde. Danach haben sich im Perineum mehrere kleine Fisteln gebildet, aus denen sowohl Harn als Eiter geflossen ist. Der Harn ist allerdings hauptsächlich durch die Urethra gekommen und war bald sehr trübe, bald klarer. Während der 3 letzten Monate war die Miktion schmerzhaft und mühsam. Pat. musste auf den Harn warten und sich sehr anstrengen, bevor er in dünnem Strahl kam. Blut hat Pat. nicht im Harn bemerkt. Er hat alle 2 Stunden urinieren müssen. Die Defäkation ist mühsam, und beim Hervordrücken des Harnes sind unwillkürlich Fäzes gekommen.

Status praesens: Konstitution kräftig. Pat. ist abgemagert und blass. Innere Organe o. B. Harn neutral, spez. Gew. 1012, trübe, auf dem Boden dickes, weisses, scholliges Sediment, worin Leukozyten und einzelne Epithelzellen. Eiweiss reichlich, Zucker —.

Lokalsymptome: Die linke Epididymis geschwollen, höckerig und an der Haut fest, die rechte etwas geschwollen. Testes normal. Im hinteren Teil des Scrotums eine grosse, unebene Schwellung, in deren Mitte eine Fistelöffnung, aus der stinkender Eiter kommt. Das ganze Perineum infiltriert und hart. Mehrere kleine Fistelöffnungen, aus denen Eiter kommt. Beim hinteren Teil des Scrotums befindet sich in der Urethra eine Striktur, die für Sonde 16 permeabel ist. Per rectum ist die Vorderwand empfindlich, die Prostata ist klein. Dagegen sind die Vesiculae semin. vergrössert und nicht deutlich von der Prostata getrennt.

15. 6. *Incisiones. Abrasio fistularum.* Querschnitt in das hintere Drittel des Scrotums. Überall starke Infiltrationen und eitrige Granulationen, die mit dem scharfen Löffel gereinigt werden. Auf der schräg quer verlaufenden Hautwunde werden die Perinealfisteln geöffnet. Beiderseits des Bulbus urethrae werden etwa pflaumengrosse Abszesse angetroffen, die gereinigt und tamponiert werden. Katheter à demeure. Urotropin. Lapisinstillationen 1 %.

9. 7., 13. 7., 20. 7. Katheterwechsel. Lapis- und Borwasserspülungen.

3. 8. Katheter für die Nacht. 1. 9. Beniquierungen 40—48.

1. 10. Fisteln gut gereinigt und zum erheblichen Teil geschlossen. Katheter weg.

9. 10. Beniqué 59 hinein.

15. 10. Harn zeitweise recht klar, zeitweise stark eitergemischt. Fisteln geheilt, doch gibt Pat. bisweilen Feuchtigkeit im Perineum an.

Spätere Angaben: Laut Mitteilung vom 27. 4. 1926 ist Pat. den 21. 3. 1911 an Tuberkulose gestorben.

Nr. 103. Ville M. 15 J. Arbeiterssohn. Journ.-Nr. 930/1906. In der Klinik 13. 6.—17. 8. 1906. Als geheilt entlassen.

Anamnese: Am 14. 3. abends fiel Pat. rittlings auf eine Planke. Nach dem Trauma bemerkte Pat. ziemlich bald eine Schwellung am Perineum und am Scrotum. Eine Wunde war nicht zu sehen. Als Pat. sein Wasser am folgenden Morgen noch nicht entleeren konnte, wurde er in das Krankenhaus in Kotka aufgenommen, wo er katheterisiert wurde. Der Katheter ging schwer hinein, und danach trat eine Blutung aus der Urethra ein. Nach dem Katheterisieren wurde bis zum folgenden Tag ein Metallkatheter à demeure eingeführt. Danach konnte Pat. selbständig urinieren. Eine Woche zeigte sich im Harn Blut und etwas Eiter, allmählich wurde er aber klar, und 2½ Wochen nach der Entlassung aus dem Krankenhaus hatte Pat. keine Miktionsstörungen. Ende Mai trat häufiger Harndrang und etwas Brennen auf. Bei jedem Versuch kam nur sehr wenig Harn. Wenn Pat. nicht sofort beim Auftreten des Dranges urinieren konnte, kam der Harn von selbst. In letzter Zeit ist der Harn jede Nacht regelmässig ins Bett abgegangen. Zu derselben Zeit fand Pat. die Blasengegend. geschwollen. Der Harn kam nur tropfenweise. Kein Brennen. Blut hat Pat. nicht bemerkt.

Status praesens: Pat. ist schwach gebaut. Subkutanes Fettgewebe reduziert. Innere Organe o. B. Harn hellgelb, schwach trübe, sauer, spez. Gew. 1011, Spuren Eiweiss.

Lokalsymptome: Die Blase reicht bis zum Nabel und ist etwas empfindlich. Bei Palpation des Perineums ist eine unebene Induration zu fühlen. Eine Sonde geht nicht in die Blase, sondern macht bei der Induration im Perineum halt.

14. 6. *Urethrotomia externa. Resectio stricturae. Urethroraphia.* Bogenschnitt. Die Urethra wird geöffnet. Der strikturierte Teil, der 4 cm weit stark narbig ist, wird reseziert. Katheter in die Blase, der sich entleerende Harn ganz klar. Über dem Katheter werden die Urethrastümpfe vereinigt, nachdem die Urethra zuerst mobilisiert worden ist. Eine Spannung entsteht nicht. Die Wunde wird mit Katgut und Seide genäht. Kleiner Jodoformtampon. Katheter à demeure.

26. 6. Katheterwechsel. Aus der Perinealwunde ist Harn geflossen.

4. 7. Es kommt immer noch in bedeutender Menge Harn aus der Perinealwunde. Katheter weggelassen.

7. 7. Hohe Fieberschübe, weshalb von neuem ein Katheter à demeure eingelegt wird.

12. 7. Lapisspülungen 1 : 2000.

19. 7. *Excisio fistulae perinealis.* Die Perinealfistel und die sie umgebenden Granulationsgewebe werden abgetragen. Die entstandene Wunde wird genäht.

25. 7. Aus der Perinealwunde fortgesetzt Harn, obwohl weniger als vorher. Pat. bekommt alle 2 Tage Lapisspülungen 1 : 2000.

4. 8. Katheter weggelassen. Pat. ist ausser Bett. Die Wunde im Perineum fast trocken.

10. 8. Pat. fühlt sich gesund. Beniqué 42 leicht.

15. 8. Beniqué 44 ohne Mühe.

16. 8. Wunde im Perineum geheilt, keinerlei Sekretion durch dieselbe. Pat. uriniert ohne Mühe. Harn etwas trübe. Im Sediment etwas Leukozyten und Bact. coli.

Spätere Angaben: Wahrscheinlich am Leben. Adresse unbekannt.

Nr. 104. Johan J. 42 J. Werkmeister. Journ.-Nr. 188/1912. In der Klinik 4. 1.—22. 3. 1912. Als gebessert entlassen.

Anamnese: Am 8. 8. vorigen Jahres schlug eine Eisenstange Pat. so in das Perineum, dass aus der Urethra etwa 4 Stunden ununterbrochen Blut floss, nach der Vermutung des Pat. annähernd 3 Liter. Er wurde im Krankenhaus in Marianhamina behandelt, wo ein Eisbeutel im Perineum gehalten wurde. Pat. konnte während des ganzen Krankenhausaufenthalts selbständig urinieren und hat bei der Entlassung keinerlei Störungen gehabt. Nachdem er über einen Monat zuhause gewesen, bemerkte er, dass der Strahl von Tag zu Tag dünner wurde, und zuletzt kam der Harn nur tropfenweise. Pat. musste am Tage 7—8 mal und in der Nacht 6 mal urinieren. Im Herbst 1911 wurde er von Ärzten behandelt, welche ihn sondierten, wonach die Miktion wieder ziemlich frei war. Vor Weihnachten verschlechterte sich der Zustand bedeutend, der Strahl wurde dünner, und es stellte sich intensiver Harndrang ein. Auf Anraten des Arztes kam Pat. in die hiesige Klinik.

Status praesens: Normal. Innere Organe o. B. Harn etwas trübe, alkalisch, spez. Gew. 1016, eiweiss- und zuckerfrei. Im Sediment Urate.

Lokalsymptome: Äusserlich nichts zu bemerken. Weiche Sonde Nr. 10 stösst in der Pars bulbosa auf ein Hindernis, gleitet aber daran vorbei. Die Prostata ist ein wenig vergrössert, besonders der rechte Lappen. Der obere Rand des linken Lappens ist etwas induriert.

7. 1. Sondierungen. Urotropin.

29. 1. Fibrolysin 2 mal in der Woche.

10. 2. Sonde 22 geht hinein. Beniquierungen.

22. 3. Beniqué 52 geht leicht hinein. Miktion ohne Mühe. Harn klar.

Nachuntersuchung: 22. 5. 1926, 14 Jahre nach dem Unfall. Pat. 56 J. alt. — Pat. ist nach dem Verlassen der Klinik völlig gesund und arbeitsfähig gewesen. Der Harn war während der ganzen Zeit klar. Der Strahl war etwas dünner, aber in den letzten Jahren unverändert. Miktionsbeschwerden sind nicht vorhanden. Der Harn kommt leicht und ebenso häufig wie früher. 1916 hatte Pat. eine Mastoiditis sin., die in der hiesigen Ohrenklinik behandelt worden ist. Erektion unvollständig. Coitus schlechter als früher gelungen.

Bei der Untersuchung: Allgemeinzustand gut. Herz und Lungen o. B. Wand der Arteria radialis etwas verhärtet, Verlauf geschlängelt. Puls gleichmässig. Prostata nicht vergrössert und nicht empfindlich. Blutdruck 125. Harn klar, eiweiss- und zuckerfrei, kein Sediment. Kultur —. Im Perineum nichts zu bemerken. Urethra nicht empfindlich. 12 cm vom Orif. ext. eine zirkuläre Striktur,

durch welche Sonde 19 ohne Mühe hindurchgeht. Der Katheter verursacht eine Blutung und ist schwer einzuführen, weshalb von weiteren Versuchen abgesehen wird.

Urethrogramm (Fig. 36): An der Grenze der Pars bulbosa und membranacea starke einander entgegengesetzte Einziehungen, die den Urethraschatten schmal und schwach machen. Pars membranacea erweitert. Die Richtung der Urethra verändert sich bei der zirkulären Striktur.

Nr. 105. Wilhelm L. 38 J. Knecht. Journ.-Nr. 1569/1912. In der Klinik 26. 10.—25. 11. 1912. Als geheilt entlassen.

Anamnese: Pat. fiel am 20. 9. morgens so in eine Bodenluke, dass das eine Bein in die Luke geriet und das Perineum gegen den Rand der Öffnung schlug. Aus der Harnröhre begann sofort Blut zu fliessen, und die Blutung dauerte während des ganzen Tages fort. Pat. fühlte sich sehr angegriffen und ermüdet und bekam in der folgenden Nacht eine Ohnmacht. Er konnte selbständig urinieren, fühlte aber dabei heftige Schmerzen. Am 21. 9. kam er in das Krankenhaus in Hämeenlinna, wo er 21 Tage verweilte. Im Krankenhaus wurde ein Katheter eingeführt, am folgenden Tag aber musste er gewechselt werden, weil er sich verstopft hatte, und wurde 10 Tage drinnen behalten. Am 4. Tag war der Harn trübe und blutig, dann aber hörte die Blutung auf, und der Harn wurde klar. Nach Weglassen des Katheters konnte Pat. urinieren, doch wurde der Strahl von neuem dünner, weshalb der Katheter für 2 Tage eingeführt und Pat. täglich sondiert wurde. Nach der Entlassung aus dem Krankenhaus war Pat. etwa eine Woche zuhause, wo der Harn immer schwerer und zuletzt nur tropfenweise kam. Seit dem Trauma hat sich Pat. schlecht gefühlt und ist 12 kg abgemagert. Er ist schlaflos geworden und hat keinen Appetit.

Status praesens: Allgemeinzustand und Ernährungszustand nicht normal. Pat. sehr blass. Innere Organe o. B. Harn klar, gelblich, sauer, spez. Gewicht 1028, eiweiss- und zuckerfrei.

Lokalsymptome: Am Ansatz der Pars pendula ist eine haselnussgrosse, sehr feste, nicht schmerzhafte, die Urethra umgebende Erhebung zu palpieren, die sich von der Pars cavernosa bis zum Penis zu erstrecken scheint. Pat. kann nur schwer urinieren. Der Harn kommt tropfenweise. Bougie 15 geht bei Druck verhältnismässig leicht in die Blase. Nach der Sondierung Blutung aus der Urethra.

7. 11. *Urethrotomia externa. Resectio stricturae. Urethroraphia.* Hautschnitt in der Mittellinie bis in den vorderen Teil des Scrotums. Die Urethra wird hervorpräpariert und eine Strecke weit beiderseits der Narbe, der Striktur, von der Umgebung gelöst. Das Narbengewebe wird exzidiert. Katheter in die Blase. Die Urethrastümpfe werden mittels einiger Katgutsuturen ganz exakt verbunden. Ein starker Beniqué geht leicht in die Blase. Die Hautwunde mit Seidensuturen. Isoformgaze in den Boden der Wunde. Kein Katheter à demeure. Urotropin.

10. 11. Pat. hat ungehindert ohne Schmerzen uriniert. Im Harne Blut.

16. 11. Suturen heraus. Wunde geheilt. Tamponöffnung granulierend.

21. 11. Beniqué 36—46 ungehindert.

25. 11. Pat. hat während der ganzen Zeit ungehindert urinieren können

Kein Blut im Harn. Perinealwunde fast vollständig geschlossen. Eine ganz kleine Granulationsfläche.

Spätere Angaben: Pat. ist arbeitsfähig und gesund gewesen. Keinerlei Miktionsstörungen.

Nachuntersuchung: 26. 10. 1926, 14 J. nach dem Verlassen der Klinik. Pat. 52 J. alt. — Pat. war nach der Entlassung bis 1919 ganz gesund. 1919 und 1920 wurde er zeitweise wegen Pyelonephritis ärztlich behandelt. Er wurde mit Medikamenten geheilt und ist danach ganz gesund gewesen. Der Harn war klar, kam leicht, und Pat. hatte keinerlei Miktionsbeschwerden. Der Strahl war nicht dünner geworden. Pat. hat sich nach dem Verlassen der Klinik nicht sondieren lassen. In geschlechtlicher Beziehung keine Veränderungen.

Bei der Untersuchung: Allgemeinzustand gut. Lungen emphysematös. Herzdämpfung tritt nicht hervor. Herztöne etwas dumpf. Blutdruck 125. Prostata normal. Rest-N 23.7. Harn klar, hellgelb, sauer, eiweissfrei, Kultur —, im Sediment spärlich rote Blutkörperchen und Leukozyten. Operationsnarbe am Scrotum. Die Urethra erscheint an dieser Stelle verdickt, aber nicht empfindlich. 9 cm vom Orif. ext. ist eine leichte Vernarbung in der Urethra zu palpieren. Sonde und Katheter 18 gehen leicht hinein.

Urethrogramm (Fig. 42)*:* In der Pars scrotalis sowohl am oberen als am unteren Rand eine kleine Einziehung. Nach der Resektion hat sich eine ganz leichte Striktur gebildet.

Nr. 106. Väinö P. 17 J. Maurer. Journ.-Nr. 1989/1914. In der Klinik 10. 12.—31. 12. 1914. Als geheilt entlassen.

Anamnese: Am 17. 9. fiel Pat. beim Hochspringen rittlings auf das Ende eines Holzklotzes und verletzte sich an der Wurzel des Penis. Der Penis schwoll an, und aus der Urethra begann Blut zu fliessen. Das Blut kam sowohl beim Urinieren als in der Zwischenzeit während etwa 2 Wochen und hörte allmählich auf. Im Penis hatte Pat. einige Tage Schmerzen. Später begann Harn von selbst sowohl am Tag als in der Nacht zu tropfen. Pat. hat teilweise urinieren können. Dabei fühlte er keine Schmerzen. Der Harn kam tropfenweise und war klar. Ein Arzt hat innerliche Medikamente gegeben.

Status praesens: Pat. ist etwas schwach gebaut, mager und etwas blass. Innere Organe o. B. Harn sehr hell, fast farblos, ziemlich trübe, Spuren Eiweiss, Zucker —. Im Sediment reichlich Leukozyten und Epithelzellen sowie reichlich Staphylokokken.

Lokalsymptome: Blase bis zum Nabel. Aus der Urethra tropft Harn. Beim Sondieren ist in der Harnröhre ein Hindernis 12 cm vom Orif. ext. zu fühlen, woran man nur mit einer filiformen Sonde vorbeikommt.

11. 12. *Urethrotomia externa. Resectio stricturae urethrae. Urethroraphia.* Schnitt in der Mittellinie. Das Scrotum wird gespalten. Die Urethra wird hervorpräpariert und in der nächsten Umgebung vom Corpus cavernosum abgelöst. Sie wird beiderseits der Striktur eröffnet. Die Striktur wird vollständig reseziert. Katheter in die Blase. Die Urethrastümpfe werden mittels Katgutsuturen verbunden, die Wunde mit Seide genäht. Kleiner Vioformtampon. Katheter à demeure, Lapisspülungen 1 : 1000.

18. 12. Tampon weg. Suturen herausgenommen. Wunde gut geheilt.

24.12. Einige Tage leichtes Fieber. Der Harn ist trübe und stinkend geworden. Lapisspülungen. Der Katheter wird weggenommen.

31.12. Harn klar. Sonde 25 geht ohne Mühe hinein. Miktion frei.

Nachuntersuchung: 7.8.1926. 12 J. nach dem Unfall. Pat. 29 J. alt. — Nach dem Verlassen der Klinik ist Pat. gesund gewesen. Der Harn war im allgemeinen klar, sehr selten trübe. Er kommt leicht, verhältnismässig selten hat Pat. nach 2—3 Stunden urinieren müssen, wobei er ein Brennen gefühlt hat. Nach der Entlassung aus der Klinik hat er sich wegen dieses Leidens nicht ärztlich behandeln lassen. In geschlechtlicher Beziehung hat er keinerlei Veränderungen bemerkt. In jeder Hinsicht gesund gewesen.

Bei der Untersuchung: Allgemeinzustand gut. Innere Organe o. B. Blutdruck 110. Prostata nicht vergrössert. Rest-N 85.7. Harn hellgelb, etwas trübe, Eiweiss +, etwas alkalisch. Im Sediment Leukozyten, rote Blutkörperchen und Epithelzellen spärlich, verhältnismässig reichlich Staphylokokken. Kultur +. Im Perineum eine Narbe in der Mittellinie. Ausserordentlich gut geheilt. Verdickungen sind nicht zu konstatieren. 12 cm vom Orif. ext. eine leichte zirkuläre Striktur, durch welche Sonde und Katheter 20 leicht hindurchgehen.

Urethrogramm (Fig. 43): Im vorderen Teil der Pars bulbosa ist eine Suturstelle zu sehen. Keine Striktur.

Nr. 107. Otto S. 35 J. Gelegenheitsarbeiter. Journ.-Nr. 193 II/1921. In der Klinik 15.2.—31.3.1921. Als konvaleszent entlassen. Diagn. + Fistula urin. perinei.

Anamnese: Vor 3 1/2 J. bemerkte Pat. etwa eine Wochen lang Blut, wenn er anfing, sein Wasser zu lassen. Die Blutung ging mittels einer aus der Apotheke erhaltenen innerlichen Medizin vorbei. Pat. leugnet venerische Krankheiten. Anfang November des vorigen Jahres fiel er, als er auf einer Leiter zum Dach hinaufkletterte, zwischen die Sprossen, so dass er rittlings auf einer derselben sitzen blieb. Nach dem Trauma fühlte er einige Tage ein Brennen im Perineum, worauf das Perineum und besonders der linke Hoden anschwollen. Ungefähr nach einem Monat ging Pat. zum Arzt, vorher hatte er sich selber mit warmen Umschlägen behandelt. Der Arzt ordinierte sowohl Salben als Spiritusumschläge und Pulver. Pat. wurde nicht katheterisiert. Die Schwellung nahm ab, aber Pat. bekam heftige Miktionsschmerzen, so dass er bis 5 mal in der Nacht urinieren musste. Der Harn wurde trübe. Pat. erhielt Einspritzungen in die Urethra. Als die Schwellung nachliess, trat hinter dem Scrotum eine Fistel auf, aus der beim Urinieren etwas Harn kam. Blut hat Pat. während seiner ganzen Krankheit nicht bemerkt, und die Miktion ist nicht sehr schmerzhaft gewesen.

Status praesens: Allgemeinzustand gut. Innere Organe o. B. Harn gelblich, ziemlich trübe, spez. Gew. 1025. Eiweiss 1/2 ‰. Im Sediment reichlich Leukozyten, einzelne rote Blutkörperchen und Epithelzellen.

Lokalsymptome: An der Wurzel des Scrotums links in einer kleinen Vertiefung befindet sich eine 1 1/2 cm grosse, kegelförmige Erhebung, in deren Spitze ein deutliches kleines Loch ist. Beim Sondieren verursacht eine Knopfsonde leicht eine Blutung. Sonde 14 geht hinein. Bei der Fistel ist im Perineum eine Striktur zu fühlen.

15.2. Sondierungen.

16.3. Beniqué 47. Harn klar. Kultur —.

18. 3. Aus der Fistel sickert etwas Harn, weshalb eine *Exstirpatio fistulae urinar.* ausgeführt wird. Bogenschnitt. Die Fistel wird so weit exzidiert, wie sie sich verfolgen lässt. Sie kann nicht ganz bis zur Urethra verfolgt werden. Exakte Sutur. Katheter à demeure. Lapisspülungen 1 : 1000.

28. 3. Wunde gut geheilt. Katheter entfernt.

31. 3. Keine Sekretion. Miktion normal.

Nachuntersuchung (vom Arzt am Ort ausgeführt): Nach dem Verlassen der Klinik ist Pat. immer gesund gewesen. Der Harn war klar, kam leicht, und irgendwelche Miktionsbeschwerden haben nicht bestanden. Bisweilen uriniert Pat. einmal nachts. Er ist nicht ärztlich behandelt worden. Andere Krankheiten hat er nicht gehabt. In geschlechtlicher Beziehung keine Veränderungen.

Bei der Untersuchung: Allgemeinzustand gut. Innere Organe o. B. Blutdruck 130. Harn klar, eiweissfrei. Im Perineum eine kleine Narbe, die nicht empfindlich ist. Keine Fisteln. Sonde 18 geht leicht durch die Urethra. Eine Striktur ist nicht festzustellen.

Nr. 108. Otto R. 54 J. Bauarbeiter. Journ.-Nr. 784 II/1922. In der Klinik 7. 9.—5. 12. 1922. Als konvaleszent entlassen.

Anamnese: Pat. hatte vor 30 J. Gonorrhöe, die bei ärztlicher Behandlung etwa innerhalb eines Jahres heilte, wonach er beim Urinieren keine Störungen beobachtet hat. Im November 1921 fiel er rittlings auf ein scharfkantiges Holz. Er fühlte heftige Schmerzen, wurde aber nicht ohnmächtig. Er bemerkte, dass aus der Harnröhr Blut kam, und konnte sein Wasser nicht lassen. Pat. ging in die Klinik, wo ein Eisbeutel in das Perineum und innerlich Pillen gegeben wurden. Nach etwa 24 Stunden hörte die Blutung auf, allmählich konnte Pat. auch urinieren. Im Krankenhaus war Pat. 5 Tage, und nach 2 Wochen konnte er wieder arbeiten. Einen Monat später fiel Pat. wiederum rittlings auf einen Dachfirst. Es kam kein Blut, aber danach bemerkte Pat., dass der Harnstrahl andauernd dünner wurde. Zu Anfang fühlte er beim Urinieren schneidende und brennende Schmerzen und brachte keinen Harn heraus. Dann musste er immer häufiger und auch in der Nacht mehrmals urinieren. Die Miktionsbeschwerden nahmen immer mehr zu, das Urinieren wurde häufiger, und schliesslich begann der Harn tropfenweise zu kommen, wonach derselbe in einem sehr dünnen Strahl hervorgepresst wurde. Aus der Harnröhre kam beim Pressen Eiter. Der Harn war trübe, etwas grau und stinkend. Die Ärzte sondierten den Pat. zweimal, wobei nach seiner Angabe eine dünne Sonde hindurchgegangen wäre. Der Allgemeinzustand des Pat. hat sich während der Krankheit bedeutend verschlechtert. Seit Anfang Juli d. J. hat er nicht gearbeitet.

Status praesens: Pat. ist schwach gebaut, abgemagert, blass. Innere Organe o. B. Harn trübe, gelblich, stinkend, basisch, spez. Gew. 1010, Spuren Eiweiss, Zucker —, im Sediment reichlich Leukozyten und Bact. coli.

Lokalsymptome: Blase fast bis zum Nabel. Am Perineum ist gleich hinter dem Scrotum eine kleine Erhebung. Haut darüber normal. Konsistenz hart, Oberfläche glatt. Länge der Erhebung in der Richtung der Urethra ca. 2 cm. Beim Sondieren der Urethra ist ein erstes Hindernis 9 cm vom Orif. ext. zu fühlen, wo eine filiforme Sonde verhältnismässig leicht hindurchgeht; ein zweites Hindernis findet sich etwa 16 cm vom Orif. ext., wo die Sonde nicht hindurchgeht. Das erste Hindernis scheint ziemlich weich, das zweite

hart und fest zu sein. Der Harn kommt schwer, nach einigem Warten, dann tropfenweise und schliesslich in dünnem Strahl. Das Harnen hört plötzlich auf. Beim Touchieren per rectum ist nichts Besonderes zu bemerken.

9. 9. *Cystostomia suprapubica.* Hautschnitt in der Mittellinie. Die Blase wird 2 cm weit eröffnet. Durch die Blase wird versucht, retrograd die Urethra zu sondieren, aber es gelingt nicht, an einer näher bei der Blase gelegenen Striktur vorbeizukommen. Die Striktur liegt 10 cm vom Orif. intern. Die Sonde wird in der Urethra belassen. Pezzerkatheter in die Blase.

16. 9. Die Blasenfistel hat gut funktioniert. Sondierung auf dem vorderen Weg eingeleitet.

9. 10. *Resectio urethrae. Urethroraphia.* Längsschnitt in das Perineum. Die Urethra wird hervorpräpariert. Sie wird gleich distal von der Striktur eröffnet. Die Strikturstelle, die 1/2 cm lang ist, wird reseziert, und die Urethrastümpfe werden über einem in die Blase eingeführten Katheter zusammengenäht. Katheter à demeure. Bei der Striktur ist in der Urethra nicht mit Sicherheit das Lumen zu finden. Wunde mit Seide. Kleiner Drain.

21. 10. Katheter weggelassen.

27. 10. Bougie 20.

8. 11. Pezzer weggelassen.

13. 11. *Urethrotomia interna.* Mit dem Maisonneuveschen Urethrotom wird die im vorderen Teil der Urethra liegende Striktur gespalten. Katheter 22 in die Urethra.

20. 11. Katheter entfernt.

30. 11. Wunde geschlossen. Beniqué 45 leicht.

5. 12. Pat. harnt leicht. Harn leicht getrübt, enthält Leukozyten, Kokken und Bakterien.

Nachuntersuchung: 20. 9. 1926, 4 Jahre nach dem Verlassen der Klinik. Pat. 58 J. alt. — Pat. ist nach dem Verlassen der Klinik ganz gesund gewesen. Der Harn ist leicht gekommen, und Miktionsschmerzen haben nicht bestanden. Bisweilen hat Pat. in der Nacht urinieren müssen, im allgemeinen aber nicht. Der Harnstrahl ist nicht dünner geworden. Der Harn ist klar geblieben. Seit der Entlassung aus der Klinik ist Pat. nicht in ärztlicher Behandlung gewesen. In geschlechtlicher Beziehung hat er keine Veränderungen bemerkt.

Bei der Untersuchung: Allgemeinzustand mittelgut. Pat. ist etwas mager. Lungen emphysematös. Die absolute Herzdämpfung tritt nicht hervor, die relative ist bedeutend verkleinert. Herztöne dumpf, keine Geräusche. Arteria radialis etwas sklerotisch, Verlauf verhältnismässig gerade. Puls gleichmässig. Blutdruck 105. Blutgefrierpunkt —0.63°. Prostata von gewöhnlicher Grösse. Harn dunkelgelb, trübe, sauer, eiweiss- und zuckerfrei. Im Sediment sehr wenig Leukozyten, Epithelzellen und reichlich Bact. coli. Kultur: Coli +. Über der Symphyse eine Sectio alta-Narbe und am Perineum eine Narbe in der Richtung der Raphe. Sonde 13 begegnet dem ersten Hindernis 9 cm und dem zweiten 15 cm vom Ausgangspunkt und geht zwischen ihnen hindurch.

Urethrogramm (Fig. 44): Im Anfang der Pars membranacea einander gegenüber Einziehungen, zwischen denen der Urethraschatten verschmälert und abgeschwächt ist. Davor sowohl der obere als der untere Rand der Urethra durchgehends leicht gewellt und uneben. In der Pars scrotalis einander gegenüber Einziehungen mit gewundenem Boden, zwischen denen der Urethraschatten

verschmälert und abgeschwächt ist. Die zirkuläre Striktur im vorderen Teil der Pars membranacea hat sich nach der Resektion gebildet, und die Striktur in der Pars scrotalis ist nach der Gonorrhöe entstanden.

Aus dem Distriktskrankenhaus in Viipuri.

Nr. 109. Yrjö T. 39 J. Arbeiter. Journ.-Nr. 770/1924. Im Krankenhaus 29. 2.—23. 4. 1924. Als konvaleszent entlassen.

Anamnese: Pat. geriet am 10. 10. 1923 unter ein vor einem Automobil scheuendes Pferd, wobei ihm die Wagenräder über die Mitte des Körpers gingen. Einige Zeit nach dem Unfall konnte Pat. kein Wasser lassen, sondern aus der Urethra floss Blut. Die Blutung dauerte ein paar Tage fort, aber der Harn kam ziemlich frei. Vor 2 Monaten begann die Miktion mühsam zu werden und hat sich danach immer mehr erschwert. In letzter Zeit hat Pat. periodisch sehr häufig urinieren müssen.

Status praesens: Allgemeinzustand gut. Innere Organe o. B. Harn eiweiss- und zuckerfrei, spez. Gew. 1018. Blutdruck 115.

Lokalsymptome: 17 cm vom Orif. ext. ist in der Urethra ein Hindernis anzutreffen, durch das eine filiforme Sonde mit Mühe hindurchgeht. Prostata von normaler Grösse, Konsistenz normal.

17. 3. Die Versuche, den Pat. zu sondieren, schreiten schlecht fort und sind äusserst mühsam. Urotropin. Das *Urethrogramm* (Fig. 45) zeigt, dass die Urethra in der Pars bulbosa rupturiert und dann stark disloziert festgewachsen ist.

18. 3. Volhardscher Versuch: sowohl Sekretions- als Konzentrationsversuche gut.

22. 3. *Urethrotomia externa. Resectio urethrae. Urethroraphia. Cystostomia suprapubica.* Bogenschnitt. Die Urethra wird hervorpräpariert, das vernarbte Gewebe, ca. 2—3 cm lang, reseziert und die Enden der Urethra mit dünnem Katgut zusammengenäht. Die Wunde wird, abgesehen von einem kleinen Tampon, mit Seide geschlossen. In die Sectio alta-Wunde ein dicker Drain sowie ein Tampon in das Cav. Retzii.

29. 3. Drain herausgenommen. Pezzerkatheter.

31. 3., 2. 4., 6. 4. Pezzerkatheter gewechselt.

7. 4. Pezzer weggelassen. Katheter à demeure.

18. 4. Katheter entfernt.

22. 4. *Urethrogramm* (Fig. 46): Urethra sehr gut geheilt.

23. 4. Pat. uriniert einmal in der Nacht. Harn sehr wenig trübe. Sectio alta-Wunde geschlossen.

Nachuntersuchung: 9. 8. 1926, 2 Jahre nach dem Verlassen des Krankenhauses. Pat. 41 J. alt. — Pat. hat sich nach der Entlassung recht wohl gefühlt. Ein paar Monate lang war oberhalb der Symphyse zeitweise eine offene feine Fistel. Der Harn war klar und ist gut gekommen, und Harndrang und Miktionsbeschwerden sind nicht vorhanden gewesen. Der Strahl war voll. Keine ärztliche Behandlung. Keinerlei Schmerzen in der Nierengegend. Erektion etwas unvollständig. Coitus gelungen.

Bei der Untersuchung: Allgemeinzustand gut. Herzdämpfung nicht vergrössert. Herztöne an der Spitze etwas dumpf, weiches systolisches Geräusch. Lungen o. B. Blutdruck 110. Prostata nicht vergrössert. Rest-N 50. Harn klar, eiweissfrei, im Sediment einzelne Epithelzellen, ganz vereinzelte Leukozyten,

keine Bakterien. Kultur —. Oberhalb der Symphyse Sectio alta-Narbe. Im Perineum Narbe des Bogenschnitts. Corpus cavernosum narbig. 13 cm vom Orif. ext. ist in der Urethrawand ein feiner zirkulärer Wall zu palpieren. Sonde 26 und Katheter 20 leicht hinein. Volhardscher Versuch gut.

Urethrogramm (Fig. 47): Heilung der Urethra ideal. Bei den Unebenheiten in dem früheren Urethrogramm ist im hinteren Teil der Pars bulbosa ein sehr kleines, scharfspitziges Divertikel zu bemerken.

VIII. Urethrastrikturen nach schweren Rupturen.

(Strictura urethrae post ruptur. urethrae gr. III.)

Aus der Chirurgischen Klinik.

Nr. 110. Matti S. 45 J. Arbeiter. Journ.-Nr. 298/1891. In der Klinik 10. 3.—18. 5. 1891. Als konvaleszent entlassen.

Anamnese: Vor 6 J. Tripper. Um Weihnachten 1889 fiel Pat. aus ungefähr 1 1/2 m Höhe rittlings auf den Rand eines Wasserfasses. Während einer Woche ziemlich reichliche Blutung aus der Urethra. Hinterer Teil des Scrotums und Perineum geschwollen. Nach 6 Monaten öffnete sich an derselben Stelle eine Fistel, aus der sich reichlich Eiter entleerte. Danach ist während mehrerer Monate sowohl aus der Fistel als aus der Urethra Harn gekommen. Die Eiterung bestand etwa einen Monat. Harndrang ist nicht vorhanden gewesen. Pat. hat am Tage recht oft und in der Nacht 4 mal urinieren müssen. Nach seiner Beobachtung war der Harnstrahl von ziemlich normaler Dicke, aber der Harn kam langsam, oft nur tropfenweise. Pat. hat nicht immer den Harn halten können.

Status praesens: Allgemeinzustand mittelgut. Innere Organe o. B. Harn hellgelb, schwach sauer, eiweiss- und zuckerfrei, spez. Gew. 1020. Im Sediment etwas Phosphate. Am Perineum und Scrotum eine 3 cm lange hartrandige Narbe, in deren hinterem Teil 3 kleine Fisteln.

Lokalsymptome: Die Perinealregion erscheint infiltriert. Durch die Urethra ist keine Sonde hindurchzubringen, sondern sie trifft 15 cm vom Orif. ext. auf ein unüberwindliches Hindernis. Die Blase ist nicht über der Symphyse zu palpieren. Pat. uriniert 3—5 mal in der Nacht und mehrmals am Tage ohne nennenswerte Schmerzen. Harnstrahl matt und zuletzt tröpfelnd.

17. 3. *Urethrotomia externa. Resectio urethrae. Urethroraphia.* Schnitt in der Mittellinie. Durch das dicke Narbengewebe wird die Urethra herauspräpariert und der distale Urethrastumpf geöffnet. Der zentrale Urethrastumpf ist leicht zu finden. Die Enden der Harnröhre sind 2 1/2 cm voneinander durch eine dicke Bindegewebsnarbe getrennt. Die Narbe wird exzidiert. Nelatonkatheter 16 in die Blase. Die Stümpfe werden mit einer Katgutsutur genäht, wobei besonders die Suturation der Vorderwand gut gelingt.

7. 4. Katheter à demeure entfernt. Hat gut funktioniert. Beniqué 36 ohne Mühe. Jeden Tag Sondierungen.

17. 4. Beniqué 50 ohne Mühe.

18. 5. Wunde vollständig geheilt. Beniqué 60 ohne Mühe. Miktion frei.

Spätere Angaben: Laut Mitteilung vom 26. 4. 1926 ist Pat. den 15. 8. 1908 einem Schlaganfall erlegen. Er ist nicht in ärztlicher Behandlung gewesen.

Nr. 111. Karl K. 55 J. Arbeiter. Journ.Nr. 587/1906. In der Klinik 28. 4.—2. 4. 1906. Als konvaleszent entlassen.

Anamnese: Vor 30 J. verletzte sich Pat. bei einem Unfall in der Fabrik sehr schwer im Perineum. Danach lag er 7 Wochen im Krankenhaus zu Tampere. Aus der Harnröhre kam sowohl Eiter als Blut. Ein paar Monate nach seiner Entlassung wurde der Harnstrahl immer dünner. Pat. liess sich von einem Arzt behandeln, der ihn sondierte. Danach hat er anfangs 2 mal in der Woche. später etwas weniger häufig sondieren lassen müssen. In den ersten Jahren behandelte ihn der Arzt, aber später bekam er einen Silberkatheter, mit dem er sich selbst sondiert hat. In den 2 letzten Monaten hat er den Katheter nicht einführen können. Nach dem Katheterisieren war die Miktion bisweilen mühsam. Häufiger und intensiver Harndrang hat nicht bestanden.

Status praesens: Allgemeinzustand gewöhnlich. Innere Organe o. B. Harn klar, eiweiss- und zuckerfrei, spez. Gew. 1015.

Lokalsymptome: Am Perineum nichts Abnormes zu bemerken. Harnstrahl dünn und gedreht. Bougie 8 geht in die Blase.

4. 5. *Urethrotomia interna.* Unter Führung einer filiformen Sonde wird mit dem Maisonneuveschen Urethrotom ein Schnitt gemacht, nach dem Katheter 16 eingeführt und à demeure belassen wird. Urotropin.

6. 5. Katheter entfernt. Harn etwas blutig. Am Nachmittag Schüttelfrost und Fiebersteigerung auf 41.3°.

7. 5. Kein Fieber. Pat. uriniert frei. Sondierungen.

1. 6. Beniqué 38—45 leicht.

Spätere Angaben: Laut Mitteilung vom 26. 4. 1926 ist Pat. am 28. 8. 1923 gestorben.

Nr. 112. August H. 12 J. Arbeiterssohn. Journ.-Nr. 63/1908. In der Klinik 6. 11. 1907—3. 3. 1908. Als konvaleszent entlassen. Diagn. +. Calcul. et fistula vesicae urinar.

Anamnese: Im August 1906 fiel Pat. rittlings auf eine Turnstange. Sofort danach versuchte er, sein Wasser zu lassen, brachte aber nur einige Tropfen Blut heraus. Am folgenden Tag punktierte der Arzt die Blase und führte durch die Öffnung eine Röhre ein, durch die der Harn kam. Der Arzt hatte vorher den Pat. mehrmals ohne Erfolg zu katheterisieren versucht. Die Röhre war 7 Wochen an ihrem Platz. Unterdessen begann der Harn immer besser auf seinem natürlichen Weg zu kommen, weshalb die Röhre herausgenommen wurde. Die Wunde heilte zu. Pat. war danach etwa 1 ½ Woche ziemlich gesund, aber dann traten Miktionsbeschwerden auf. Es kam häufig und plötzlich Harndrang, der besonders gegen das Ende Schmerzen verursachte. Die Miktion brach bisweilen ganz in der Mitte ab, um nach einer Weile wieder zu beginnen. Das urinieren wurde allmählich immer schwerer und nur tropfenweise. In dem Krankenhaus, das Pat. damals aufsuchte, konnte kein Katheter eingeführt werden, sondern der Arzt machte einen Schnitt im Perineum und legte einen Katheter für 2 Wochen ein. Nach der Entfernung des Katheters bemerkte Pat. in seinem Harn harte steinartige Körper von verschiedener Form und Grösse. Danach wurde die Blase 2mal in der Woche gespült. Vom Frühjahr an hat oberhalb der Symphyse an der Punktionsstelle eine Fistelöffnung bestanden. Der Harn ist stinkend und trübe geworden. Neuerdings hat Pat. oft Wasser lassen müssen, und das Be-

dürfnis kommt sehr plötzlich. Die Miktion bricht mit einemmal ab. Pat. fühlt heftige Schmerzen, aber wenn er die Stellung etwas verändert, kommt der Harn von neuem. Blut hat sich nicht gezeigt.

Allgemeinzustand: mittelgut. Innere Organe o. B.

Lokalsymptome: Oberhalb der Symphyse eine für eine feine Sonde passierbare Fistel, aus der Harn kommt. Am Perineum eine Operationsnarbe. Durch die Urethra geht Sonde 14. In der Pars bulbosa ist ein Hindernis zu spüren. Harnstrahl ziemlich matt. Harn hell, trübe, stinkend, alkalisch, spez. Gew. 1016. Spuren Eiweiss, Zucker —. Im Sediment reichlich Leukozyten, spärlich rote Blutkörperchen und Epithelzellen, Tripelphosphate, Bazillen und Kokken.

11. 11. *Cystostomia suprapubica. Extractio calculi Nr. II.* Die Fistel und das sie umgebende Narbengewebe werden exzidiert. Einführung einer Sonde in die Blase, in der 2 Steine gefühlt werden. Die Wunde wird erweitert, und die Steine werden extrahiert. Der eine von diesen ist daumen- und der andere fingerspitzengross. In die Wunde ein Pezzerkatheter. Die Wunde wird mittels ein paar Suturen zerkleinert. Blasenspülungen mit Borwasser und Lapislösung.

25. 11. Pezzer gewechselt. Harn ebenso trübe wie früher. Blasenspülungen mit 2 % Orthoformemulsion.

15. 12. Harn fortgesetzt ammoniakalisch und trübe.

14. 12. Blasenspülungen mit 2 % Isoform.

30. 12. Lapisinstillationen.

30. 1. 1908. Katheter à demeure. Pezzerkatheter entfernt. Katheter 14 durch die Urethra in die Blase. Harn fortwährend trübe.

8. 2. Katheter entfernt.

19. 2. Sondierungen. Blasenfistel geheilt.

24. 2. Striktur etwas gebogen, schwer mit halbharten Bougies zu sondieren, weshalb von Konduktoren geleitete Beniqués angewendet werden. Mit Beniqué 28 gelangt man hindurch.

3. 3. Pat. uriniert recht normal. Strahl voll. Der Harn ist bedeutend geklärt, aber doch noch etwas trübe. Die Fistel oberhalb der Symphyse hat sich geschlossen. Miktionsfrequenz 3—4 mal am Tage, 1mal in der Nacht.

Spätere Angaben: Laut Mitteilung von 15. 8. 1926 war Pat. 1918 völlig arbeitsfähig. Keine Miktionsbeschwerden. Er befindet sich gegenwärtig in Russland. Über sein späteres Befinden liegen keine Angaben vor.

Nr. 113. Urho R. 18 J. Handlungsgehilfe. Journ.-Nr. 1081/1918. In der Klinik 4. 1.—26. 1. 1918. Als konvaleszent entlassen.

Anamnese: Pat. fiel im November 1911 aus 6 m Höhe rittlings auf einen scharfkantigen Holzbock. Eine äussere Wunde entstand nicht, und Pat. bemerkte keine Schwellung im Perineum. Beim Versuch zu urinieren kam kein Harn, aber es zeigte sich Blut. Der Arzt am Ort versuchte zuerst zu katheterisieren, doch ohne Erfolg, wonach er einen Schnitt im Perineum machte. Die Urethra war vollständig rupturiert, und es wurde eine Urethroraphie ausgeführt. Ein Katheter wurde nicht eingelegt. Am folgenden Tag konnte Pat. frei urinieren. Er war 2 Wochen im Krankenhaus, während welcher Zeit die Wunde gut heilte Pat. wurde nicht sondiert. Einige Monate nach dem Trauma war Pat. ziemlich gesund, aber dann begannen allmählich Miktionsbeschwerden aufzutreten, und der Harn kam in dünnem Strahl. Zeitweise konnte überhaupt kein Urin hervor-

gebracht werden. Als die Beschwerden sich verschlimmerten, liess sich Pat. 1916 3—4 mal von einem Arzt sondieren. Im Februar 1917 nahmen die Miktionsbeschwerden zu, es stellten sich beim Urinieren Schmerzen ein, und im Perineum trat eine starke Schwellung auf. Pat. wurde vom 10. 2. bis 23. 4. 1917 in der hiesigen Klinik behandelt. Journ.-Nr. 418/1917. Diagnose: Strictura traumatica urethrae. Abscessus periurethralis. Es wurde eine Inzision gemacht, wonach sondiert wurde. Pat. wurde als konvaleszent entlassen. Er war bis Ende Juli desselben Jahres gesund, wonach der Harnstrahl immer dünner wurde, und der Urin schliesslich nur tropfenweise kam. Das Perineum schwoll an, und von Zeit zu Zeit drang aus der alten Narbe Eiter. Pat. wurde am 12. 10. 1917 wieder in die Klinik aufgenommen. Journ.-Nr. 2092/1917. Diagnose wie oben. In die Urethra konnte nur eine filiforme Sonde eingeführt werden. Es wurde eine Incisio et canalisatio gemacht und danach bis Nr. 45 beniquiert. Am 14. 12. 1917 als konvaleszent entlassen. Nach dem Verlassen der Klinik hatte Pat. nur ganz leichte Miktionsbeschwerden und bisweilen unbedeutende Stiche im Perineum.

Status praesens: Allgemeinzustand mittelgut. Innere Organe o. B. Harn gelblich, spez. Gew. 1018, eiweiss- und zuckerfrei. Im Sediment reichlich Kristalle, Leukozyten und Bakterien.

Lokalsymptome: Im Perineum, an der dem hinteren Teil der Urethra entsprechenden Stelle eine Narbe in der Längsrichtung. Urethra nicht empfindlich. Beim Sondieren geht Nr. 15 ziemlich leicht hindurch. Striktur im hinteren Teil der Urethra.

4. 1. Beniquierungen.

26. 1. Beniqué 50. Miktion frei.

Untersuchung: 26. 6. 1926, 8 Jahre nach der Entlassung aus der Klinik. Pat. 26 J. alt. — Pat. war nach dem Verlassen der Klinik während ein paar Monaten ganz gesund. Danach wurde der Harnstrahl allmählich dünner. Der Harn trübte sich, und dann und wann trat Harndrang und Brennen auf, auch musste Pat. bisweilen in der Nacht Wasser lassen. 1919 erkrankte Pat. an Gonorrhöe und wurde damals ärztlich behandelt. Er genas verhältnismässig rasch von seiner Krankheit, aber die Miktionsbeschwerden wurden andauernd intensiver. Der Harn kommt jetzt in ganz dünnem Strahl, er lässt auf sich warten, und manchmal kommt er nur ganz tropfenweise. Nierenleiden hat Pat nicht gehabt. Wenn die Blase sehr voll ist, sind Schmerzen in der Nierengegend zu verspüren. In geschlechtlicher Beziehung hat Pat. keine Veränderungen bemerkt. Verheiratet, Kinder.

Bei der Untersuchung: Allgemeinzustand gut. Innere Organe o. B. Prostata nicht vergrössert, von normaler Konsistenz, nicht schmerzhaft. Aus der Urethra keine Sekretion. Blutdruck 145. Rest-N 37.5. Am Perineum eine längs verlaufende Operationsnarbe, die nicht empfindlich ist. 13 cm vom Orif. ext. eine komplette Striktur, durch welche auch eine dünne Sonde nicht hindurchgeht. Der Harn kommt nach starkem Pressen in dünnem Strahl. Er ist hellgelb, klar, sauer, eiweissfrei, ohne Sediment. Kultur —.

Urethrogramm (Fig. 37): Am Ende der Pars bulbosa eine sehr intensive Lücke im Röntgenschatten, der sich plötzlich bandförmig verdünnert und schlängelt und sich so nach oben fortsetzt. Die Richtung der Urethra wird bei der Striktur fast rechtwinklig. Die Striktur ist stark lang und zirkulär.

Pat. wurde am 11. 9. 1926 wieder in die Klinik aufgenommen und am 11. 10. 1926 als konvaleszent entlassen. Journ.-Nr. 1027 I/1926.

Anamnese: Nach der im Sommer vorgenommenen Untersuchung sind Zustand und Beschwerden unverändert geblieben.

Status praesens: Allgemeinzustand recht gut. Innere Organe o. B. Harn klar, eiweiss- und zuckerfrei. Kultur —.

Lokalsymptome: Eine filiforme Sonde geht ohne Mühe hinein. Sonst wie bei der Untersuchung am 26. 6. 1926.

Urethrogramm: Ganz wie vorher.

11. 9. Filiforme Sonde à demeure.
12. 9. Sonde 7 à demeure.
14. 9. Sonde 7 à demeure.
16. 9. Sonde entfernt.
17. 9. Sondierungen. Cylotropin.
1. 10. Beniquierungen mit Nr. 36—40.
6. 10. Volhardscher Versuch: Resultat gut.
11. 10. Beniquierungen mit Nr. 38—50.

Urethrogramm (Fig. 38): Striktur bedeutend erweitert. Ihr Schatten schwächer. Verlauf der Urethra günstig verändert.

11. 10. Miktion frei, Strahl voll, Harn recht klar. Im Sediment sehr wenig Leukozyten und Staphylokokken. Kultur: Staphylokokken +.

Spätere Angaben: 25. 10. Pat. stellte sich nach 2 Wochen vor, wobei Beniqués 37—50 leicht hineingingen. Miktion ganz frei. Harn etwas trübe, neutral, spez. Gew 1017, eiweiss- und zuckerfrei, im Sediment Phosphate. Kultur: —. Rest-N 04.

Nr. 114. August P. 25 J. Arbeiter. Journ.-Nr. 4 II/1926. In der Klinik 30. 4. 1925—22. 4. 1926. Als konvaleszent entlassen.

Anamnese: Pat. fiel am 11. 3. 1925 aus 5 m Höhe von einem Baugerüst und verletzte sich am Ende einer auf dem Boden liegenden Planke im Perineum. Er konnte nach etwa 10 Minuten aufstehen und fühlte intensive Schmerzen hinter dem Scrotum. Das Scrotum schwoll allmählich kindskopfgross an und wurde blau. Beim Versuch zu urinieren kamen nur einige Tropfen Blut. Am selben Abend wurde im Krankenhaus zu Savonlinna versucht, Pat. zu katheterisieren, doch ohne Erfolg, weshalb eine Sectio alta und Incisiones scroti ausgeführt wurden. Unter Nachhilfe von der Blase aus konnte ein Katheter durch die Urethra hineingebracht werden. Pezzerkatheter in die Sectio alta-Öffnung. Nach einer Woche wurde der Urethrakatheter entfernt, wobei die Harnentleerung auf natürlichem Wege aufhörte. Der Katheter konnte nicht wieder eingeführt werden. Vom 6. 4. ab wurde die Harnröhre mit Pausen von einigen Tagen sondiert. Die feinsten Sonden und Metallkatheter Nr. 12 sind hineingegangen. Einigemal kam etwas Urin auf natürlichem Wege. Der Harn war trübe; besonders nachts hat Pat. Schmerzen hinter dem Scrotum gefühlt.

Status praesens: Allgemeinzustand befriedigend. Subkutanes Fettgewebe etwas reduziert. Innere Organe o. B.

Lokalsymptome: In der Mittellinie und oberhalb der Symphyse eine 10 cm lange Narbe, an deren unterem Ende sich eine Blasenfistel befindet. Durch diese ist mit einer Hohlsonde ein Kratzen in der Blase zu konstatieren. Im vorderen Teil der Raphe hinter dem Scrotum, teilweise darunter, liegt ein fingerdicker,

etwas schmerzhafter Tumor, dessen vorderer Teil fest und dessen hinterer Teil weich, leicht fluktuierend ist. Beim Sondieren mit einer Knopfsonde ist tief im Perineum ein Hindernis festzustellen. Harn sauer, gelbbraun, trübe, Eiweiss +, Zucker —. Im Sediment rote Blutkörperchen, Leukozyten und Bakterien.

7. 5. *Incisio.* Durch einen Schnitt in der Mittellinie wird der periurethrale Abszess eröffnet, aus dem sich reichlich dicker Eiter entleert. Tampon. Die Harnblase wird besichtigt, aber Steine sind nicht zu finden.

29. 5. *Urethrotomia externa. Urethroraphia.* Längsschnitt in das Perineum bei der alten Narbe. Unter der Haut gelangt man in dicke Narbenmassen. Mit Hilfe eines in die Urethra eingeführten Beniqué kann der distale Teil der Urethra freigelegt werden. Auch gelingt dies in bezug auf den zentralen Teil mittels eines durch die Zystostomieöffnung in die Urethra eingeführten Beniqué. Die Enden beider Stümpfe werden geöffnet und die Ränder angefrischt. Mit Hilfe eines Beniqué wird ein Katheter in die Blase eingeführt, und über demselben werden die Urethrastümpfe so gut wie möglich vereinigt. Wegen der Narbenmassen ist das Nähen schwierig. Die Haut mit Seide. Katheter à demeure. Urotropin.

6. 6. und 11. 6. Katheterwechsel.

8. 6. Pezzer entfernt.

14. 6. Katheter weggelassen. Pezzer hinein.

19. 6., 28. 6., 2. 7., 13. 7. und 9. 8. Pezzer gewechselt.

2. 7. Sondierungsversuche misslingen.

3. 8. An mehreren Tagen Sondierungsversuche ohne Erfolg.

15. 8. *Urethrotomia externa. Urethroraphia.* Schnitt in der Mittellinie. Über einem in die Urethra gebrachten Beniqué wird der distale Teil der Urethra frei gemacht und mit Hilfe eines durch die Blasenfistel eingeführten Beniqué der proximale Urethrastumpf hervorpräpariert. Die Urethrastümpfe werden angefrischt. Ein dicker Mercierkatheter in die Blase. Die Stümpfe werden so gut wie möglich über diesem vereinigt. Die Perinealwunde wird mit Seide verschlossen. In die Blase ein Pezzerkatheter. Katheter à demeure in die Urethra. Urotropin.

30. 8. Pezzer gewechselt. 23. 9. Pezzer entfernt. 31. 8., 10. 9., 14.9., 17. 9., 21. 9., 24. 9., 30. 9., 7. 10., 12. 10., 23. 10. Katheterwechsel.

26. 10. Katheter entfernt. Intensive Schmerzen in der Gegend der rechten Niere. Übelkeit, Schüttelfrost, hohes Fieber. Cylotropin intravenös und Diuretin.

12. 11. Urotropin intravenös.

27. 11. Fieber gesunken. Sondierungen. Filiforme Sonde à demeure. Gleichzeitig Urotropin intravenös.

4. 10. Katheter 14 à demeure. Vorher ist ziemlich ebenso viel Harn durch die Blasenfistel gekommen.

9. 12., 11. 12., 17. 12., 28. 12., 2. 1. 1926, 12. 1., 18. 1. und 27. 1. Katheterwechsel. Während dieser Zeit hat Pat. einen septischen Fieberzustand gehabt. Allgemeinbefinden verschlechtert. Schmerzen in der rechten Hüftgegend, wo die rechte Niere vergrössert und schmerzhaft erschienen ist. In der Gegend des linken Hüftgelenks sind Schmerzen und Empfindlichkeit aufgetreten. Keine Fluktuation. Pat. hat intravenös Cylotropinspritzen und ausserdem Salol, Digalen und Kollargolspritzen bekommen. Der Harn ist trübe gewesen.

5. 2. Katheter à demeure.

10. 2., 17. 2., 20. 2., 25. 2., 12. 3. Katheterwechsel. Die septischen Symptome sind allmählich verschwunden. Harn trübe. Beim Katheterwechsel wurde ein Kratzen wie an einem Stein verspürt. Blasenfistel offen geblieben.

20. 3. Katheter entfernt. *Urethrogramm* (Fig. 51): In der Wand der Urethra hinter dem Scrotum ist eine bedeutende Erweiterung nach dem periurethralen Abszess zu bemerken. Eine zirkuläre Striktur in der Pars bulbosa. Die Kontrastmasse geht schwer in die Blase und verursacht Schmerzen.

24. 3. *Cystoraphia et extractio calculi urethrae.* Die Vorderwand der Blase wird von der Narbe abgelöst. Das Epithel der Blase und das der Haut reichen bis aneinander. In der Blase ist kein Stein zu konstatieren, aber im Prostatateil der Urethra ist ein deutliches Kratzen zu merken. Mit dem Löffel wird durch die Blase ein ca. $1 \times 1 \times 0.4$ cm grosser Stein extrahiert. Die Blase wird vollständig verschlossen. Katheter à demeure.

1. 4. Wunde zum grösseren Teil geheilt. Harn geklärt.

8. 4. Sondierungen. Katheter entfernt. Allgemeinbefinden bedeutend verbessert. *Urethrogramm* (Fig. 52). Stelle des periurethralen Abszesses geheilt.

19. 4. Pat. entleert seine Blase befriedigend. Beniqué 37 etwas schwer, aber halbfeste Sonde 23 ziemlich leicht.

22. 4. Harn geklärt. Miktion leicht. Sterile Harnprobe. Harn hellgelb, etwas trübe, sauer, Eiweiss +. Im Sediment reichlich Leukozyten und Bact. coli.

Spätere Angaben: 3. 9. 1926. Pat. ist wohlauf gewesen. Hat bedeutend angesetzt. Miktion frei. Keinerlei Brennen.

Nachuntersuchung: 28. 1. 1927, 8 Monate nach der Entlassung aus der Klinik. Pat. 25 J. alt. — Nach dem Verlassen der Klinik ist Pat. recht gesund gewesen. Er nahm am 6. 7. 1926 seine Beschäftigung wieder auf, konnte aber nicht ganz wie früher arbeiten. Der Harn ist etwas trübe gewesen und leicht gekommen, Brennen ist nicht aufgetreten, aber Pat. muss am Tage in Pausen von 3—4 Stunden und in der Nacht einmal urinieren. Der Harnstrahl ist nicht dünner geworden. Pat. ist nicht in ärztlicher Behandlung gewesen. Andere Krankheiten hat er nicht gehabt. In geschlechtlicher Beziehung keine Veränderungen.

Bei der Untersuchung: Allgemeinzustand gut. Innere Organe o. B. Blutdruck 125. Prostata nicht vergrössert und nicht empfindlich. Rest-N 21.4. Harn hellgelb, ziemlich trübe, eiweissfrei, im Sediment reichlich Leukozyten und Bact. coli. Kultur: Bact. coli +. Am Perineum und oberhalb der Symphyse Operationsnarben. Perinealnarbe schmerzhaft. Vorn am Scrotum ist sowohl beim Urinieren als bei Einspritzung von Kontrastmasse in die Blase eine taubeneigrosse glatte Vorwölbung zu sehen, aus der sich auf Druck Harn entleert. An dieser Stelle keine Empfindlichkeit. 13.5 cm vom Orif. ext. ist eine zirkuläre Striktur zu fühlen, durch welche Sonde 18 und Katheter 17 hindurchgehen.

Urethrogramm (Fig. 53): In der Pars bulbosa starke Einziehungen sowohl am oberen wie am unteren Rand. Diese sind durch einen dünnen über die Urethra hinlaufenden Streifen schwächeren Schattens miteinander verbunden. Pars bulbosa vor der Striktur bedeutend erweitert, ebenso auch die Urethra hinter der Striktur. Bei dem paraurethralen Abszess in der Pars scrotalis eine bedeutende Erweiterung, die von der unteren Wand gebildet wird. (Fig. 54): Ein während der Miktion aufgenommenes Urethrogramm zeigt, dass der Teil hinter der Striktur

erheblich erweitert ist. Bei der Striktur eine schmale Lücke des Schattens über die Urethra hin. Die Erweiterung (Urethradivertikel) bedeutend vergrössert und ihre Form verändert. Ihre Vorderwand schiebt sich nach vorn und bildet einen rechten Winkel mit der unteren Wand der Urethra.

Nr. 115. Eevert H. 31 J. Gelegenheitsarbeiter. Journ.-Nr. 604 I/1926. In der Klinik 25. 5.—6. 9. 1926. Als konvaleszent entlassen.

Anamnese: Als Pat. 7. 9. 1925 Backsteine zu einem Bau trug, brach das Gerüst ein, und er fiel mit der Last aus der Höhe des ersten Stockwerks rittlings auf ein Holz. Er fühlte Schmerzen und Brennen im Perineum, setzte aber seine Arbeit 1 ½ St. fort, wo er beim Miktionsbedürfnis heftige Schmerzen in der Harnröhre bekam, aus der gleichzeitig Blut floss. Als er das Wasser nicht lassen konnte, begab er sich in das Krankenhaus am Ort, wo versucht wurde, ihn zu sondieren, doch ohne Erfolg, weshalb sofort eine Operation vorgenommen wurde. Diagnose: Contusio perinei et fem. sin. Ruptura urethrae. Es wurde eine Urethroraphie ausgeführt. Pat. war 12 Tage im Krankenhaus und danach 2 Monate in der Behandlung des Krankenhausarztes, der ihn sondierte. Im Januar 1926 ging Sonde 21 mühelos hinein. Keinerlei Miktionsbeschwerden. Ende Februar begann Pat. Brennen bei der Harnentleerung zu spüren und musste recht häufig Wasser lassen. Die Miktionsbeschwerden nahmen immer mehr zu, und im Mai, wo er wieder ärztlich behandelt wurde, musste er am Tage wenigstens jede Stunde und in der Nacht 4—5 mal harnen. Der Harnstrahl ist fein, und der Harn kommt sehr langsam. Der Harn ist nicht stinkend und weder trübe noch blutig gewesen. Sonst hat sich Pat. wohl gefühlt und ist jeden Tag in der Arbeit gewesen.

Status praesens: Allgemeinzustand gut. Innere Organ o. B. Harn gelb, klar, spez. Gew. 1018, eiweiss- und zuckerfrei. Kultur —.

Lokalsymptome: Am Perineum Narbe eines Bogenschnitts. Die Urethra und das Corpus cavernosum erscheinen verdickt und narbig. 13 cm vom Orif. ext. ein zirkuläres Hindernis, an dem nur eine filiforme Sonde vorbeigleitet.

Urethrogramm (Fig. 49): In der Pars bulbosa eine zirkuläre starke Striktur. Beiderseits der Striktur ist die Urethra etwas verengert, doch erweitert sie sich dann zur Norm.

28. 5. Rest-N 54.5.

29. 5. Volhardscher Versuch: Resultat gut. Filiforme Sonde à demeure.

31. 5. Sonde 7 à demeure.

2. 6.—10. 6. Sondierungen, wobei die Sonde à demeure belassen wird Man kommt bis zu Nr. 16, aber die Sondierung damit ist schwierig. Eine erneute Röntgenuntersuchung zeigt, dass sich die Striktur sehr unbedeutend erweitert hat, und da die Verhältnisse im übrigen für eine Operation günstig sind, wird.

15. 6. zu *Urethrotomia externa, Resectio stricturae, Urethroraphia* geschritten. Bogenschnitt. Mit der Leitung eines in die Urethra eingeführten Beniqué wird aus den dicken Narbenmassen die Urethra bei der Pars bulbosa herauspräpariert. Die Narbengewebe und die stark strikturierte Urethra werden in einer Länge von 2 cm reseziert. Katheter 23 in die Blase. Die Urethrastümpfe werden über demselben mit Katgut vereinigt. Die Nähte fassen nicht die Schleimhaut, und besonders die Suturation der oberen Wand gelingt gut. An die Urethra wird subkutanes Fett gelegt, und darüber werden die periurethralen

Gewebe mit Katgut genäht. Die Haut exakt mit Seide und Agraffen. Katheter à demeure. Cylotropinserien. Salol und Urotropin.

21. 6. Agraffen entfernt. Die Wunde sieht gut aus.

26. 6., 1. 7., 6. 7. Katheterwechsel.

1. 7. Suturen entfernt. 8. 7. Katheter weggelassen.

9. 7. Im Perineum hat sich eine Fistel geöffnet, aus der sowohl Eiter als Blut in geringer Menge gekommen ist. Katheter à demeure.

30. 7. Katheter entfernt. Beniqué 46 leicht.

31. 7. Aus der Fistel ist wieder Harn gekommen, weshalb ein Katheter à demeure eingelegt wird.

5. 8. Katheterwechsel. Fistel zeitweise geschlossen.

11. 8. Bei der Operationsnarbe ist eine Schwellung und eine Fluktuation zu konstatieren, weshalb eine kleine Inzision gemacht wird, wobei sich etwas eitrige Flüssigkeit entleert.

15. 8. Katheterwechsel. Beniquierungen, wobei Nr. 46 und 48 leicht hineingehen.

26. 8. *Urethrogramm:* In der Pars bulbosa eine zirkuläre Striktur. Die obere Wand folgt genau der oberen Wand der Urethra, aber in der unteren Wand ist eine Einziehung zu bemerken.

1. 9. Katheter entfernt.

6. 9. Beniqué 48 leicht. Miktion frei, Strahl voll, aus der Fistel dann und wann einige Tropfen Harn. Harn hellgelb, leicht trübe, sauer, im Sediment einige Leukozyten und Epithelzellen, keine Bakterien, eiweiss- und zuckerfrei, Kultur —.

Nachuntersuchung: 9. 10. 1926, 1 Monat später. Nachdem Pat. ein paar Tage zuhause gewesen war, schloss sich die Fistel, und danach ist weder Harn noch Eiter herausgekommen. Pat. hat sich sehr wohl gefühlt. Keinerlei Miktionsbeschwerden. Strahl voll. Nicht sondiert. Der Harn ist klar gewesen. In geschlechtlicher Beziehung keine Veränderungen.

Bei der Untersuchung: Allgemeinzustand gut. Innere Organe o.B. Blutdruck 125. Prostata nicht vergrössert. Rest-N 42.8. Am Perineum Narbe des Bogenschnitts, die nicht empfindlich ist. Keine Fistel. 12.5 cm vom Orif. ext. ist ein zirkuläres Hindernis zu fühlen, an dem Sonde 22, Katheter 20 und Beniqué 44 leicht vorbeigleiten. Harn hellgelb, klar, sauer, eiweissfrei, ohne Sediment, Kultur —.

Urethrogramm (Fig. 50): In der Pars bulbosa eine kleine Einziehung am oberen und eine weitere am unteren Rand. Diese sind durch einen über die Urethra hingehenden Streifen schwächeren Schattens miteinander vereinigt. Pars bulbosa hinter der nach der Operation gebildeten zirkulären Striktur und teilweise Pars membranacea erweitert, aber mässiger als bei der Aufnahme in die Klinik.

X. Urethrastrikturen nach Rupturen in Verbindung mit Pelvisfrakturen.

(Strictura urethrae post. rupt. urethrae c. fract. pelvis.)

Aus der Chirurgischen Klinik.

Nr. 116. Anders A. 26 J. Arbeiter. Journ.-Nr. 105/1891. In der Klinik 9. 12. 1890—15. 1. 1891. Als konvaleszent entlassen. Diagn. + Necrosis ossis pubis dx. Abscessus paraurethralis.

Anamnese: Um Johanni 1890 fielen dem Pat. in Kalifornien beim Arbeiten im Freien zwei Balken gegen die Hüfte. Pat. konnte nur schwer gehen und hatte im Becken heftige Schmerzen. Er konnte kein Wasser lassen, weshalb er ins Krankenhaus ging, wo der Harn an zwei Tagen nacheinander teilweise mit dem Katheter entleert wurde, danach aber konnte er selbständig urinieren. Während des Aufenhalts im Krankenhaus fühlte er Schmerzen im Perineum, welches dunkelblau wurde und stark anschwoll. Die Schwellung wurde etwa eine Woche mit warmen Umschlägen behandelt, wonach sie aufging und blutgemischten Eiter und Harn entleerte. An den folgenden Tagen kam der Harn hauptsächlich durch die Fistel, weshalb ein Katheter à demeure eingelegt wurde, der 7 Wochen belassen wurde. Die Fistel schloss sich verhältnismässig schnell, und nach 7 Wochen kam der Harn auf dem natürlichen Weg, doch musste Pat. oft sein Wasser lassen, welches jedesmal in geringer Menge kam. Bei der Miktion fühlte er bedeutende Schmerzen. Er war die folgenden 7 Wochen im Krankenhaus, wo er sondiert wurde, ohne dass sich der Zustand wesentlich verbesserte. Wegen seines schweren Zustandes beschloss Pat., nach seiner Heimat in ein Krankenhaus zu gehen. Der Harn wurde etwa einmal stündlich entleert, er kam in dünnem Strahl und verursachte heftige Schmerzen. Pat. konnte ihn nicht halten, sondern das Wasser ging dann von selbst tropfenweise ab.

Status praesens: Allgemeinzustand gut. Innere Organe o. B. Harn neutral, trübe, spez. Gew. 1025, Eiweiss reichlich, im Sediment massenhaft Leukozyten, spärlich rote Blutkörperchen, Phosphate und Epithelzellen. Zucker —.

Lokalsymptome: Oberhalb der Symphyse rechts ist die Verknöcherungsstelle einer Fraktur zu palpieren, links wird eine entsprechende Veränderung vermisst. Im Perineum links von der Raphe befindet sich eine Fistelnarbe. Die Urethra fühlt sich an dieser Stelle hart und uneben an und verursacht bei Druck heftige Schmerzen. Beim Sondieren ist in der Pars membranacea ein dünneres Hindernis festzustellen, nach dessen Überwindung man in eine grössere Höhle gelangt. Eine in die Höhle gesteckte Metallsonde gibt einen Ton von sich, als stiesse sie an einen Stein oder ein Knochenstück. Die Prostata scheint vergrössert und in zwei knollige Teile geteilt. Rechts von ihr ist eine weichere Schwellung zu fühlen, bei der auf Druck aus der Urethra Eiter und Blut kommt. Miktion erschwert, kleine Mengen Harn mehrere Male am Tag und in der Nacht.

13. 12. *Urethrotomia externa. Sequestrotomia ossis pubis.* Schnitt in der Mittellinie. Die Pars bulbosa wird blossgelegt, gleich dahinter gelangt man in eine Höhle, die hauptsächlich rechts, aber teilweise auch links von der Urethra und hinter derselben liegt. Aus der Höhle entleert sich Eiter, und darin sind 2 Knochensequester von $1 \times 1/2$ cm Grösse zu fühlen, welche extrahiert werden. Die Höhle wird mit dem Löffel gereinigt und ausgespült. In die Höhle ein Gummidrain und Jodoformgaze, ein paar Hautsuturen.

20. 12. Aller Harn kommt durch den Drain.

31. 12. In den letzten Tagen ist etwas Harn durch die Urethra gekommen, und es ist gelungen, eine halbharte Sonde in die Blase einzuführen, worin sie à demeure belassen wird. Der Drain wird entfernt.

8. 1. Der grösste Teil des Harns ist durch die Urethra gekommen, ein Teil aber aus der Perinealfistel. Sondierungen. Pat. hat selbständig urinieren können, aber die Miktion ist sehr häufig, mehrmals in der Stunde, und schmerzhaft. Harn trübe.

15. 2. Mit der Sondierung ist jeden 2. Tag fortgefahren worden. Jetzt geht 22 Ch. hinein. Fistel im Perineum geschlossen. Aller Harn durch die Urethra.

20. 2. In der Nacht hat sich die Perinealfistel geöffnet. Der Harn hat sich durch dieselbe entleert, weshalb eine *Sequestrotomia* ausgeführt wird. Die Fistel wird erweitert, die eingeführte Sonde stösst an einen losen Knochen, der extrahiert wird, um den Sequester eine kleine Höhle, die mit dem Löffel gereinigt wird. Katheter 13 à demeure. Jodoformtampon.

25. 2. Katheter entfernt. Sonde 15 leicht.

15. 4. Perinealwunde geschlossen. Sondierungen.

12. 5. 20—22 Ch. leicht.

15. 5. Pat. wird entlassen. Perinealwunde gut geheilt. Sonde 22 leicht. Harn geklärt. Miktion normal.

Pat. wurde am 21. 7. 1891 wieder in die Klinik aufgenommen. Journ.-Nr. 613/1891. Am 12. 10. 1891 als geheilt entlassen. Diagn. + Abscessus paraurethralis.

Anamnese: Pat. war nach dem Verlassen der Klinik 3 Wochen in der Stadt und hat sich zweimal in der Woche sondieren lassen. Zuhause sondierte er sich selbst einmal in der Woche, aber vor 2 Wochen bekam er die Sonde nicht mehr hinein. Die Miktionsbeschwerden nahmen zu, und er musste am Tag einmal stündlich und in der Nacht alle 2 Stunden urinieren. Schmerzen fühlte er zunächst während des Harnens und danach, aber allmählich bestanden sie fortdauernd im Perineum. Sie nahmen zu, die Wunde öffnete sich wieder, und beim Urinieren tropfte etwas Harn daraus hervor.

Status praesens: Allgemeinzustand gut. Innere Organe o. B. Harn neutral, ziemlich klar, spez. Gew. 1024, Spuren Eiweiss, Zucker —. Im Sediment Leukozyten, Phosphate und Epithelzellen.

Lokalsymptome: Im Perineum eine lange Narbe in der Mittellinie, 2 cm vom Anus eine Fistel, deren Umgebung gerötet ist. In der Urethra Schmerzen beim Harnen und danach. Pat. muss mehrmals in der Stunde am Tage und vielmals in der Nacht Wasser lassen. Harnstrahl etwas dünn. Prostata vergrössert und knotig.

23. 7. *Incisio et abrasio abscessus paraurethralis.* Aus der Fistel wurde ein etwa erbsengrosses nekrotisches Knochenstück extrahiert. Beniqué in die Urethra. Die Fistel wird erweitert, sie führt in eine Höhle zwischen dem Rectum und der Prostata, etwas rechts von der Mittellinie. Die Höhle wird mit dem Löffel gereinigt. Zwischen der Urethra und der Fistel ist keine Kommunikation zu finden. Tampon.

25. 7. Beim Urinieren kommt Harn in zwei Portionen aus der Fistel.

21. 8. Da Pat. fortgesetzt Schmerzen rechts von der Narbe gehabt hat und die Fistel offen geblieben ist, wird eine *Urethrotomia externa* ausgeführt. Die Fistel verschwindet in dem harten Narbengewebe, und nachdem man durch dieses und die narbige untere Wand der Urethra hindurchgelangt ist, kommt man in eine kleine Höhle, die gereinigt wird. Ein Sequester wird nicht gefunden. Die Sonde geht nicht durch die Urethra, sondern sie wird durch die Operationswunde in die Blase geführt. Der Katheter wird am Nachmittag entfernt.

26. 8. Beniqué 26 leicht. Sondierungen.

28. 9. Beniqué 39 ohne Mühe.

1. 10. Wunde im Perineum gut geheilt.

12. 10. In poliklinische Behandlung. Miktion frei.

Pat. wurde am 31. 10. 1891 wieder in die Klinik aufgenommen. Journ.-Nr. 862/1891. Am 20. 11. 1891 als gebessert entlassen. Diagn. + Abscessus paraurethralis.

Anamnese: Vor einer Woche bekam Pat. Übelkeit, Schüttelfrost in der Nacht, Kopfschmerzen, Neigung zum Erbrechen, Schmerzen im Hypogastrium sowie Schmerzen und Empfindlichkeit in der rechten Fossa iliaca. Am 30. 10. wurden die Schmerzen in der rechten Fossa iliaca intensiv. Pat. fröstelte, hatte Kopfschmerzen und Übelkeit. Der Harn ist zu hause eiter- und blutgemischt gewesen. Pat. fühlt bei der Miktion ein Hindernis im Anfangsteil der Harnröhre.

Status praesens: Allgemeinzustand etwas verschlechtert. Innere Organe o. B. Fieber 38°. Harn eiweiss- und zuckerfrei, im Sediment Leukozyten.

Lokalsymptome: Bauch nicht geschwollen, die Fossa iliaca etwas. Leberdämpfung etwas verkleinert. Im Perineum hinten rechts eine Druckempfindlichkeit. Per rectum ist rechts von der Prostata eine infiltrierte Stelle zu palpieren.

31. 10. Eisbeutel auf den Bauch.

2. 11. Rechter Ramus descendens pubis schmerzhaft.

10. 11. Pat. ist alle 4 Tage sondiert worden. Beniqué 45 leicht. Nach dem Sondieren entleert sich Eiter.

20. 11. Pat. klagt über Schmerzen von der Mittellinie nach rechts im Perineum, von wo sie nach dem Bauch ausstrahlen. Es ist nichts Abnormes zu palpieren. Sonden 42—47 gehen leicht hinein. Pat. kann sie selber einführen. Miktion verhältnismässig frei.

Pat. wurde am 20. 6. 1893 wieder in die Klinik aufgenommen. Journ.-Nr. 510/1893. Als gebessert entlassen am 25. 7. 1893.

Anamnese: Pat. hat. immer noch etwas Schmerzen im Perineum gehabt, in der Nacht stärker als am Tage. Heftige Schmerzen beim Urinieren. Miktion mühsam. Die Beschwerden waren nach anstrengender Arbeit schlimmer, und Pat. hat bisweilen Blut bemerkt. Er sondierte sich anfangs selbst, als er aber sah, dass es nichts half, hat er es in letzter Zeit aufgegeben. Während des letzten halben Jahres ist aus der Urethra sowohl beim Urinieren als in den Pausen Eiter gekommen.

Status praesens: Im ganzen gut geblieben. Innere Organe o. B. Harn trübe, spez. Gew. 1021, sauer, eiweiss- und zuckerfrei, im Sediment Urate und Leukozyten.

Lokalsymptome: Bei Druck auf das Perineum von rechts hinten gegen den Ramus descendens Schmerzen. Per rectum Schmerzen rechts von der Prostata. Prostata nicht vergrössert. In der rechten Inguinalbeuge eine leichte Empfindlichkeit. Pat. uriniert mehrmals am Tage uud 3 mal in der Nacht. Der Strahl ist dünn, die Harnmenge gering gewesen. Aus der Harnröhre von Zeit zu Zeit Eiter. In die Urethra lässt sich keine Sonde einführen.

22. 6. *Urethrotomia externa.* Schnitt in der Mittellinie. Ein Beniqué gelangt bis zu einer Striktur, die am Anfang der Pars bulbosa beginnt. Sowohl dieser als auch teilweise die Pars membranacea von Narben umgeben. Rechts von der Urethra eine kleine mit Eiter und nekrotischen Gewebsfragmenten angefüllte Höhle. Wände der Höhle narbig. Der zentrale Teil wird nicht angetroffen. Die Wunde wird tamponiert.

25. 7. Perinealwunde geheilt. Pat. uriniert 3—4 mal während 24 St. Strahl kräftig. Ein Beniqué geht nicht in die Blase.

Pat. kam am 31. 5. 1918 wieder in die Klinik. Journ.-Nr. 769 I/1918. Als gebessert entlassen am 7. 12. 1918.

Anamnese: Nach dem Verlassen der Klinik ist Pat. gut ohne ärztliche Hilfe zurecht gekommen. Urinieren musste er 3—4 mal in der Nacht und am Tage etwas häufiger als normalerweise. Sonstige Störungen hat er nicht gehabt. Vor 3 Monaten fiel Pat. Danach hat sich etwas Blut im Harn gezeigt, und es ist häufiger Harndrang aufgetreten. Nachts ist der Harn von selbst abgegangen, und am Tage ist die Miktion schwer, oft unmöglich gewesen.

Status praesens: Allgemeinzustand gut. Innere Organe o. B.

Lokalsymptome: Am Perineum die alte Operationsnarbe. Keine Fistel. Eine in die Urethra eingeführte Sonde geht nicht in die Blase. Die Blase reicht bis zum Nabel.

4. 6. *Urethrotomia externa. Cystostomia suprapubica.* Schnitt in der Mittellinie. Beniqué in die Urethra. Die Urethra wird eröffnet, aber es findet sich kein Weg in die Blase. Darum wird eine Cystostomia vorgenommen und versucht, retrograd durch die Striktur zu gelangen. Hierbei wird bemerkt, dass das vernarbte Gebiet sehr lang ist und die Narbenmassen sehr fest sind. Infolgedessen wird von einer Operation abgesehen und eine Blasenfistel angelegt.

15. 7. Pat. ist recht wohl gewesen. Der Pezzer hat tadellos funktioniert. Aus der Urethra sind einige Tropfen Harn gekommen. Pat. wünscht unbedingt eine Operation.

23. 7. *Urethrotomia externa. Resectio urethrae. Urethroraphia.* Schnitt in der Mittellinie. Die Urethra wird hervorpräpariert und die etwa 2 cm lange Strikturpartie reseziert. Über einem in die Blase geschobenen Katheter werden die Stümpfe mit Seide zusammengenäht, wobei keine nennenswertere Spannung zu entstehen scheint, da der vordere Teil der Urethra sehr gut mobilisiert ist. Katheter à demeure. Die Wunde wird verkleinert. Drain in die suprapubische Fistel. Lapisspülungen.

27. 7. Drain herausgenommen. 16. 8. Katheter entfernt.

18. 8. Pat. hat jedoch nicht selbständig urinieren können, sondern hat katheterisiert werden müssen, weshalb ein neuer Katheter à demeure eingelegt wird.

26. 8. Beniqué 33.

20. 9. und 1. 10. Katheterwechsel.

16. 10. Katheter entfernt. Pat. musste danach katheterisiert werden. 21. 10. Filiforme Sonde à demeure.

12. 11. Da Pat. nicht ordentlich durch die Urethra hat urinieren können, wird eine *Cystostomia suprapubica* ausgeführt. Die Blase wird bei der alten Narbe geöffnet und ein weicher Katheter eingeführt und fixiert. Die Wunde wird mit ein paar Seidensuturen verkleinert.

7. 12. Die Blasenfistel hat gut funktioniert. Pat. entleert seine Blase gut. Allgemeinbefinden gut.

Spätere Angaben: Laut Mitteilung vom 27. 4. 1926 ist Pat. nach dem Verlassen der Klinik völlig arbeitfähig und bis zu seinem Tode als Maschinist in einer Molkerei tätig gewesen. Gestorben 6. 4. 1919 an Magengeschwür.

Nr. 117. Jaakko K. 52 J. Giesser. Journ.-Nr. 379/1896. In der Klinik 18. 3.—27. 4. 1896. Als geheilt entlassen.

Anamnese: Im Juni 1893 geriet Pat. unter ein grosses Gewicht, das ihn so in die rechte Seite traf, dass ihm das rechte Bein verletzt wurde und er nicht urinieren konnte. Blut hat sich anfangs nicht gezeigt, als er aber im Krankenhaus katheterisiert wurde, war der Harn blutig. Pat. wurde 2 mal katheterisiert. Vor einem Jahr begann Pat. Miktionsbeschwerden zu spüren. Der Harnstrahl wurde dünn. Es trat intensiver Harndrang auf, und oft entleerte sich spontan Harn.

Status praesens: Allgemeinzustand normal. Ernährungszustand verschlechert. Innere Organe o. B. Harn alkalisch, trübe, Spuren Eiweiss, Zucker —.

Lokalsymptome: Rechtes Hüftgelenk vollständig ankylotisch. Im rechten Triangulum scarpae ist ein kleinerer harter, unbeweglicher Knoten zu palpieren. Beim Sondieren geht Sonde 8 schwer hinein.

20. 3. *Urethrotomia externa.* Schnitt in der Mittellinie. Die Urethra wird in der Pars membranacea auf einer etwa 2 cm langen Strecke eröffnet. Nelatonkatheter in die Blase. Eine Striktur scheint infolge der im periurethralen Gewebe herrschenden Narbenkompression zu entstehen. Eine direkte Läsion ist in der Urethra nicht zu finden. Jodoformgazetampon. Katheter à demeure.

29. 3. Katheter entfernt.

1. 4. Es kommt kein Harn durch die Perinealwunde. Pat. uriniert selbständig. Beniqué 35—37 leicht.

8. 4. Beniqué 47 ohne Mühe. Wunde im Perineum geheilt.

12. 4. Beniqué 51 leicht. Harn klar.

27. 4. Beniqué 52 leicht. Harn klar. Pat. uriniert 2—3 mal in der Nacht und 4—5 mal am Tage. Er bekommt eine Sonde mit, um sich selbst zu sondieren.

Spätere Angaben: Adresse unbekannt.

Nr. 118. August A. 37 J. Arbeiter. Journ.-Nr. 1472/1907. In der Klinik 12. 10.—22. 11. 1907. Als konvaleszent entlassen.

Anamnese: Vor 10 Jahren Lues. Gegenwärtig symptomfrei. Vor 5 Jahren Gonorrhöe, die wegen unvollständiger Behandlung 1904 nicht ganz geheilt war, als Pat. bei der Sägemühlenarbeit an den Hüften zwischen Balken eingeklemmt wurde. Es war eine Schwellung aufgetreten. Pat. wurde sofort ins Krankenhaus geschafft und konnte kein Wasser lassen. Er wurde im Perineum operiert und bekam einen Katheter in die Blase, der 4 Wochen belassen wurde. Hiernach hat Pat. andauernd an Miktionsbeschwerden gelitten, die sich in letzter Zeit bedeutend verschlimmert haben. Gegenwärtig kommt der Harn schwer. Strahl dünn, gedreht, oft unterbrochen und matt. Pat. muss oft in der Nacht 3—4 mal und am Tage häufiger urinieren. In kleineren Mengen hat sich Harn von selbst in der Nacht und am Tage entleert. Nach anstrengender Arbeit ist die Miktion nach der Beobachtung des Pat. wesentlich erschwert. Im September 1907 hatte Pat. 2 mal eine vollständige Retention, doch kam der Harn langsam nach warmen Umschlägen. Pat. ist 11 Tage in der Alten Klinik behandelt und von dort hierher geschickt worden.

Status praesens: Allgemeinzustand gut. Innere Organe o. B. Harn neutral, spez. Gewicht 1020, etwas trübe, eiweiss- und zuckerfrei.

Lokalsymptome: Am Perineum eine alte Narbe. In der Pars perinealis

der Urethra eine Striktur, die für keine Sonde passierbar ist. Pat. kann selbständig urinieren. Harnstrahl klein und matt.

25. 10. *Urethrotomia externa. Resectio stricturae. Urethroraphia.* Bogenschnitt. In die Urethra eine Sonde. Die Urethra wird vor der Striktur eröffnet. Die lange fibröse Verengerung wird aufgeschnitten, so dass die obere Wand der Urethra fast vollständig intakt bleibt. Hinter der Striktur ist die Urethra recht weit. Katheter in die Blase eingeführt. Die untere Wand und die Seitenwände der Urethrastümpfe werden angefrischt und die Ränder mittels einiger Katgutsuturen aneinander genäht. Die linke Seite wird dabei recht gut suturiert. Tiefe Katgutsuturen. Die Haut mit Seide. Jodoformtampon. Katheter à demeure.

7. 11. Der Katheter wird ohne Schwierigkeit gewechselt.

18. 11. Katheter für einen Tag weggelassen. Er geht ohne Blutung oder Schmerzen leicht hinein.

21. 11. Beniquierungen. Beniqué 60 geht ohne Mühe hinein. Harn fast klar.

Spätere Angaben: Pat. ist wohlauf gewesen. Völlig arbeitsfähig.

Nr. 119. Aleks T. 32 J. Arbeiter. Journ.-Nr. 1115/1913. In der Klinik 2. 7.—8. 8. 1913. Als konvaleszent entlassen.

Anamnese: Vor 8 Jahren hatte Pat. eine Gonorrhöe, die durch Behandlung heilte. Im vorigen September geriet er in Amerika mit dem Becken in transversaler Richtung so zwischen zwei Balken, dass sich auf der einen Seite ein Baum und auf der anderen ein herabrollender Stamm befand. Pat. wurde nicht ohnmächtig und fühlte keine nennenswerteren Schmerzen, aber er konnte gar nicht urinieren. 2 Tage nach dem Trauma war der Harn blutgemischt. Nach der Angabe des Arztes war der Ramus superior ossis pubis dext. gebrochen. Pat. hatte im Krankenhaus $1^1/_2$ Wochen einen Katheter à demeure, danach wurde ein Schnitt ins Perineum in der Mittellinie gemacht, und Pat. meint, dass man auf diesem Wege in die Blase gelangt sei. Im Januar bis Februar sind mit dem Harn 3 mal Steine gekommen. Pat. lag in Amerika 6 Monate und hatte während der ganzen Zeit im Perineum eine Fistel, aus der beim Urinieren Harn kam. Aus Amerika zurückgekehrt, war Pat. in Jyväskylä 2 Monate bettlägerig und wurde dort sondiert. Schmerzen hat er nicht gehabt. Der Harn war trübe. Es bestand etwas Harndrang, Pat. muss nachts 1—2 mal Wasser lassen. Der Harn kommt fast tropfenweise, und die Miktion dauert immer lange.

Status praesens: Allgemeinzustand mittelgut. Innere Organe o. B. Harn sauer, eiweiss- und zuckerfrei, im Sediment etwas Eiter und reichlich Bact. coli.

Lokalsymptome: Im Perineum in der Mittellinie eine 10 cm lange Narbe. Die Sonden machen mitten in der Narbe halt, nur die feinsten gleiten vorbei. Prostata nicht vergrössert und nicht empfindlich.

2. 7. Sondierungen. Lapisspülungen. Urotropin.

8. 7. Die Striktur hat sich leicht erweitert. Beniqué 51 gut hinein. Miktion mühelos, nicht häufiger als normalerweiser. Der Harn klärt sich.

Spätere Angaben: Adresse unbekannt.

Nr. 120. Erik T. 53 J. Schmied. Journ.-Nr. 583/1912. In der Klinik 3. 4.—2. 8. 1912. Als konvaleszent entlassen. Diagn. + Fistula vesic. urinar.

Anamnese: Vor 14 Jahren wurde Pat. bei Sprengarbeiten von einem Stein an der linken Hüfte verletzt. Es entstand keine äusserliche Wunde, aber Pat. konnte sich 2 Monate nicht fortbewegen und nach dem Trauma sein Wasser nicht auf natürlichem Wege entleeren. Er wurde in Viitasaari operiert, wobei eine Blasenfistel angelegt wurde. Es wurde ein Schnitt in das Perineum gemacht, aber es gelang nicht, den Harn auf dem richtigen Wege abgehen zu lassen. Danach hat Pat. versucht, mit der Blasenfistel auszukommen. Er hat den Schlauch alle 3 Tage gekocht und seine Blase 2 mal innerhalb 24 Stunden mit Borsäurelösung und hin und wieder mit Lapislösung gespült. In letzter Zeit wollte der Harn neben dem Schlauch herauskommen. Pat. hat oft Brennen in der Blase verspürt, weshalb er sich in die Klinik aufnehmen lässt.

Status praesens: Allgemeinzustand mittelgut. Innere Organe o. B. Harn gelb, klar, neutral, spez. Gew. 1024. Beim Stehen bildet sich ein Sediment, das Leukozyten und rote Blutkörperchen sowie Staphylokokken und Colibazillen enthält. Zucker —, Spuren Eiweiss.

Lokalsymptome: In der Mittellinie oberhalb der Symphyse eine Blasenfistel, durch die ein etwa federhalterdicker Schlauch hindurchgeht. Haut um die Fistel vernarbt und rot. Am Perineum hinter dem Scrotum eine 10 cm lange Narbe in der Mittellinie. Beim Sondieren stösst das Ende der Sonde an die Mitte der Narbe.

16. 4. *Resectio stricturae urethrae. Urethroraphia.* Bogenschnitt. Urethra vollständig rupturiert. Die Urethrastümpfe werden gefunden, indem ein Beniqué direkt und ein zweiter durch die Blase in die Urethra eingeführt wird, wobei konstatiert wird, dass der periphere Stumpf vor den zentralen geheilt ist. Die Narbenmassen und die narbig umgewandelte Urethra werden reseziert. Es wird ein Katheter durch die Urethra in die Blase geschoben, wonach die Urethrastümpfe aneinander genäht werden. Die Wunde wird suturiert, kleiner Jodoformtampon. Die Sectio alta-Wunde wird verkleinert. Pezzerkatheter in die Blase.

20. 4. Pat. hat in der vorhergehenden Nacht intensive Blasenschmerzen gehabt. Blase stark gespannt. Es ist kein Harn durch den in die Urethra eingeführten Katheter und ganz unbedeutend durch den Pezzer gekommen, weshalb eine Tamponatio vesicae urinariae vorgenommen wird. Die Wunde oberhalb der Symphyse wird geöffnet, und es werden reichlich Koagel aus der Blase entfernt, aus der eine ausgiebige Blutung erfolgt. Die Blase wird mit Jodoformgaze tamponiert. Die Wunde wird teilweise verkleinert. Drain auf den Boden der Blase. Auch die Perinealwunde wird geöffnet und tamponiert, denn auch sie hat recht ausgiebig geblutet.

21. 4. Stypticin. Pat. hat 40° Fieber. 800 ccm Harn gekommen.

23. 4. Tampon gewechselt. Harnmenge 1600.

25. 4. Tampon gewechselt. Harnmenge 1100. Fieber gesunken.

27. 4. Tampons entfernt.

30. 4. Lapisspülungen 1 : 1000. Beginnendes leichtes Fieber.

11. 5. Katheter leicht gewechselt. Temperatur normal.

20. 5. Katheter entfernt. 22. 5.—8. 6. Beniquierungen 46—52.

17. 6. *Suturatio fistulae vesicae urinariae suprapubicae.* Die Fistel wird exzidiert, die Gewebe um die Fistel sind vernarbt. Die Blase wird hervorpräpariert und mit Katgut zusammengenäht. Die Haut mit Seide. Kleiner Drain vor die Blase. Katheter à demeure.

27. 6. Suturen entfernt. Aus der Wunde ist kein Harn gekommen.

5. 7. Katheter entfernt.

15. 7. Sonde 22 leicht.

23. 7. Sonde 25 leicht.

2. 8. Wunden gut geheilt. Miktion mühelos. Harnröhre leicht zu sondieren. Harn fast klar.

Pat. wurde am 14. 10. 1912 wieder in die Klinik aufgenommen. Journ.-Nr. 39/1913. Am 28. 1. 1913 als konvaleszent entlassen. Diag. + Cystitis.

Anamnese: Vor etwa 3 Wochen bekam Pat. heftige Schmerzen in der Blasengegend, und der Harn wurde stark blutig. Pat. wandte nach ärztlicher Verordnung Medikamente an und hütete eine Woche das Bett. Nachdem er wieder eine Woche gearbeitet hatte, wiederholte sich die Blutung, die nur einige Tage dauerte. Beim Urinieren fühlte Pat. Schmerzen und Brennen und muss häufiger als früher, einmal stündlich am Tage und mehrmals in der Nacht, Wasser lassen.

Status praesens: Allgemeinzustand mittelgut. Herz und Lungen o. B. Harn alkalisch, trübe, Eiweiss $^1/_2$ ‰, im Sediment reichlich Eiter, Blut, Phosphate und Bact. coli.

Lokalsymptome: Oberhalb der Symphyse eine 10 cm lange Operationsnarbe. Ebenso im Perineum.

18. 10. Im Harn ganz wenig Blut. Lapisspülungen. Urotropin. Beniqué 37. Harndrang.

1. 11. Beniqué 42. Im Harn ist kein Blut zu sehen gewesen. Immer noch Harndrang. In der Nacht fast jede Stunde.

6. 11. Beniqué 53 geht leicht hinein. Im hinteren Teil des Perineums ist eine Striktur zu fühlen, die wie eine querlaufende strangförmige Bildung erscheint.

12. 11. Lapisinstillationen $^1/_2$—$1^1/_2$ %.

13. 11. Zystoskopierung gelingt nicht. Das Zystoskop erreicht die Blase nicht.

20. 11. Während der Lapisbehandlung hat sich der Harn bedeutend geklärt, die Beschwerden haben nachgelassen, aber beim Urinieren bestehen noch brennende Schmerzen. Harndrang ebenso häufig wie früher. Kein Blut zu sehen.

21. 11. Katheter à demeure. Lapisspülungen.

25. 11. Zystoskopierung gelingt nicht.

29. 11. Etwas Blut im Harn.

1. 12. Aus der Urethra ist spontan etwas Harn gekommen.

13. 12. Röntgenbild. Kein Blasenstein zu konstatieren. Katheter entfernt. Borsäurespülungen.

20. 12. Kollargol von 1 % an alle 3 Tage.

22. 1. 1913. Zystoskopie gelingt nicht.

22. 1. Harn fortgesetzt trübe, im Sediment reichlich Eiter und Bact. coli. Subjektiv fühlt sich Pat. besser, braucht nicht so häufig zu urinieren wie früher. Er kann den Katheter selber in die Blase einführen und sie spülen.

Pat. kam am 25. 8. 1915 von neuem in die Klinik. Journ.-Nr. 1191/1915. Als gebessert entlassen am 27. 10. 1915. Diag. + Fistula vesicae urinar.

Anamnese: Auf der Heimreise trat bei Pat. Blut im Harn auf. Wegen Verdacht auf einen Stein in Viitasaari operiert. Resultat negativ. Im folgenden

Jahr in Pihtipudas operiert. Die Ursache konnte Pat. nicht genau erklären. Im Frühjahr 1915 bemerkte er eine Schwellung über dem Schambein. Der Arzt öffnete diese, und es entleerte sich reichlich Eiter. Danach ist aus der Wunde eitergemischter Harn getropft. Der durch die Urethra kommende Harn ist ziemlich klar, aber gegen Ende der Miktion kommt blutig gestreifter Eiter. Brennen beim Urinieren. Harndrang in Pausen von einigen Stunden. Fieber ist nicht vorhanden gewesen.

Status praesens: Allgemeinzustand mässig gut. Innere Organe o. B. Harn trübe, schwach sauer, Spuren Eiweiss, Zucker —, im Sediment reichlich Urate, Oxalate, Leukozyten und Bact. coli.

Lokalsymptome: Oberhalb der Symphyse ein etwa handbreites Gebiet, das sich beim Stehen verwölbt. Darin sind zahlreiche helle Narben und in der Mitte 2 kleine Fisteln zu sehen, aus denen beim Pressen eitergemischter Harn kommt. Am Perineum eine Operationsnarbe. Beim Sondieren geht Katheter 10 leicht, Nr. 12 schwer hindurch. In der rechten Inguinalregion ein Bruch.

25. 8. Sondierungen. 1. 9. Beniqué 42.

15. 9. Beniqué 45. Katheter à demeure. Lapisspülungen jeden zweiten Tag.

20. 9. Harn fast klar. Blasenfistel geschlossen.

27. 9. Zystoskopierung. Das Zystoskop wird in die Blase gebracht, aber es verursacht eine Blutung. Ein Stein ist nicht zu konstatieren.

6. 10. *Incisio explorativa regionis suprapubicae.* Da die Narbe über der Symphyse sehr schmerzhaft ist, wird ein Probeschnitt gemacht. Dabei öffnet sich aus Versehen die Bauchhöhle. Kleiner Tampon in die Wunde. Die Wunde wird im übrigen verschlossen.

20. 10. Wunde gut geheilt.

26. 10. Harn ziemlich klar. Pat. macht einen sehr neurasthenischen Eindruck.

Nachuntersuchung: 15. 12. 1926 (von Dr. O. Forsman). Pat. ist nach dem Verlassen der Chirurgischen Klinik nicht gesund gewesen. Der Harn war trübe, oft blutgemischt und stinkend, kam schwer und in verdünnertem Strahl. Pat. hat fast immer Harndrang und Brennen gehabt, muss am Tag und in der Nacht fast stündlich urinieren. Es haben sich Fisteln geöffnet, und Pat. ist sowohl im Krankenhaus in Pihtipudas als auch in Privatbehandlung vom Arzt wegen seines Leidens sondiert worden. Im ganzen wurde er 25 mal operiert. Veränderungen in geschlechtlicher Beziehung.

Bei der Untersuchung: Pat. ist mager, Kräfte mässig. Starker Tremor. Herzdämpfung erweitert, Herztöne dumpf. Blutdruck 195. Harn trübe, Eiweiss +, im Sediment Leukozyten und rote Blutkörperchen. Eine Fistel im Perineum, aus der beim Urinieren immer Harn kommt. Durch die Urethra kann mit Mühe Sonde 12 eingeführt werden.

Nr. 121. Edvard K. 17 J. Arbeiter. Journ.-Nr. 148 I/1922. In der Klinik 17. 1.—5. 4. 1922. Als gebessert entlassen. Diagn. + Corpus alien. urethrae. Fistula vesic. urin.

Anamnese: Pat. wurde am 30. 1. 1920 zwischen einer Wand und einer Lokomotive eingepresst und in der Mitte des Rumpfes verletzt. Danach konnte er weder gehen noch Wasser lassen noch defäzieren. Er wurde in das Distriktskrankenhaus in Kuopio geschafft und daselbst 1½ Jahre behandelt. Nach 5 Monaten war die Lähmung in den Beinen geheilt, so dass Pat. mit Hilfe einer

Stüze etwas gehen konnte. Nach der Aufnahme in das Krankenhaus wurde ein Schnitt über der Symphyse gemacht, durch den sich danach der Harn entleerte. Am 1. 6. 1920 wurde ein Katheter in die Urethra eingelegt und die Blasenfistel verschlossen. 1½ Monate später wurde versucht, den Katheter wegzulassen, aber nach einem halben Tag begannen heftige Blasenschmerzen. Der Katheter liess sich nicht einführen, weshalb eine Blasenfistel angelegt werden musste. Danach wurde zweimal versucht, einen Schnitt in das Perineum zu machen, um dem Harn auf dem richtigen Weg Abgang zu verschaffen. Letzte Operation am 18. 6. 1921. Der Harn kam jedoch nur zum Teil aus dem durch die Urethra eingelegten Katheter, sonst durch die Fisteln, von denen eine oberhalb der Symphyse, die zweite dicht neben dem Anus und die dritte im rechten Sulcus genito-femoralis lag. Pat. musste am Tage jede Stunde und in der Nacht 4—5 mal urinieren.

Status praesens: Allgemeinzustand gut. Lungen und Herz o. B. Harn trübe, Spuren Eiweiss, Zucker —.

Lokalsymptome: Oberhalb der Symphyse und im rechten Sulcus genito-femoralis Fisteln, die in die Blase führen. Aus den Fisteln Harn. Im Perineum etwas vor der Analöffnung eine Fistel, die sowohl in die Blase als in die Urethra führt. Aus der Fistel fliesst eitergemischter Harn. Durch die Urethra ist ein Katheter eingesetzt, der durch Zug nicht entfernt werden kann.

18. 1. *Dilatatio fistulae vesicae urinariae et extractio corporis alieni urethrae.* Unter Nachhilfe mit dem Finger von der Blase aus wird der Katheter aus der Urethra entfernt. In die Blasenfistel ein Pezzerkatheter.

21. 1. In die Urethra ein Katheter à demeure.

14. 2. Pezzer entfernt.

25. 2. Katheter entfernt. Blasenfistel geschlossen.

26. 3. Aus der Perinealfistel ist wieder Blut gekommen. Der Katheter lässt sich nicht in die Urethra bringen, nur Sonde 8. Durch Sondieren wird die Urethra erweitert.

1. 3. Katheter à demeure.

5. 4. Die Urethra ist soweit dilatiert, dass Katheter 21 leicht hineingeht, aber nachdem er einen Tag weggelassen worden, ist er wieder bedeutend schwerer einzuführen. Die Fisteln haben sich nicht geschlossen.

Pat. kommt am 26. 9. 1922 wieder in die Klinik. Journ.-Nr. 20 I/1923. Am 25. 1. 1923 als gebessert entlassen.

Anamnese: Der Zustand ist nach dem Verlassen der Klinik ziemlich gleich geblieben. Pat. hat die ganze Zeit einen Katheter à demeure anwenden müssen, der immer nach einer Woche gewechselt worden ist. Miktionsbedürfnis normal. Die Fistel im Sulcus genito-femoralis ist längere Zeit geschlossen gewesen. Die anderen Fisteln sind immer noch vorhanden, und aus ihnen fliesst eitriger Harn.

Status praesens: Allgemeinzustand gut. Innere Organe o. B. Harn gelb, trübe, alkalisch, spez. Gew. 1018, Eiweiss 0.3 ‰, Zucker —, im Sediment reichlich Eiter, Ammoniumphosphatkristalle und sowohl Kokken als Bazillen.

Lokalsymptome: Oberhalb der Symphyse und vor dem Anus Fisteln, aus denen eitriger Harn fliesst. Im rechten Sulcus genito-femoralis Narbe einer Fistel. In der Urethra ein weicher Katheter.

10. 10. *Urethrotomia externa. Resectio urethrae. Urethroraphia.* Schnitt in der Mittellinie. Die Urethra wird vom Bulbus bis zur Prostata mobilisiert, und

zur Prostata gelangt man mittels eines Hilfsschnitts in der Querrichtung des Hautschnitts nach beiden Seiten. Die Striktur, die unmittelbar vor der Prostata liegt, wird reseziert. In die Blase wird Katheter 20 eingelegt. Die Urethrastümpfe werden durch 6 Katgutsuturen vereinigt, die nicht die Schleimhaut fassen. Die Wunde wird mit Katgut verkleinert. Der Hautschnitt mit Seide. Katheter à demeure.

16. 10. Der Katheter verstopft sich. Wird weggelassen. Der grösste Teil des Harns fliesst durch das Perineum.

20. 10. Sondierungen mit Konduktorbeniqué 30.

28. 10. Sondierungen. Katheter à demeure.

6. 11. Katheter entfernt.

28. 11. Es gelingt nicht, irgendeine Sonde in die Blase einzuführen. Harn kommt sowohl aus der Perinealfistel wie aus der Fistel oberhalb der Symphyse.

20. 12. *Cystostomia suprapubica.* Die Blase wird bei der Fistel eröffnet. Die Fistel im Perineum wird erweitert und durch die Urethra ein Faden gelegt, der durch die Sectio alta-Öffnung herauskommt. Katheter à demeure mit grosser Mühe mittels eines Beniqué in die Blase. Pezzer in die Blase. Die Wunde wird durch ein paar Suturen verkleinert.

25. 12. *Incisio abscessus scroti.* In letzter Zeit hat Pat. über Schmerzen in der linken Inguinalregion sowie links vom Hodensack geklagt, in dem sich jetzt ein schmerzhafter fluktuierender Knoten gebildet hat. Die Schwellung wird eröffnet, wobei sich stinkender Eiter entleert.

7. 1. 1923. Katheter entfernt.

12. 1. Es gelingt mit einem Konduktorbeniqué unter Führung eines Bandes Nr. 35 einzuführen; Beniquierung ohne Band unmöglich.

15. 1. Pat. wünscht keinen Eingriff wegen der Urethrastriktur, sondern will nachhause, weshalb das Band entfernt und ein Pezzerkatheter eingelegt wird.

25. 1. Der Pezzer hat gut funktioniert. Perinealwunden gut geheilt.

Pat. wurde am 6. 8. 1923 wieder in die Klinik aufgenommen. Journ.-Nr. 101 I/1924. Am 25. 1. 1924 als konvaleszent entlassen. Diagn. + Fistula vesicae urin.

Anamnese: Nach dem Verlassen der Klinik hat Pat. einen Pezzerkatheter gehabt, der einmal in der Woche gewechselt wurde. Der Harn ist daneben sowohl aus der Urethra wie aus der vor dem Anus aufgebrochenen Fistel gekommen. Von Zeit zu Zeit ist Blut erschienen, Pat. hat Blasenbrennen und schneidende Schmerzen besonders gegen Ende der Miktion gehabt. Einmal ist ein kleiner Stein aus der Urethra gekommen. Befinden sonst gut. Pat. kommt in die Klinik, um sich normale Harnentleerung schaffen zu lassen.

Status praesens: Allgemeinzustand gut. Innere Organe o. B. Harn grau, trübe, alkalisch, eiweiss- und zuckerfrei, im Sediment reichlich Kristalle, Leukozyten und Kokken.

Lokalsymptome: Oberhalb der Symphyse eine Fistel, worin ein Pezzerkatheter. Pat. kann seinen Harn auch durch die Urethra entleeren, wobei einige Tropfen durch die Fistel vor dem Anus kommen. Katheter 9 geht in die Blase.

8. 8. Pezzer gewechselt. Beim Suchen mit der Steinsonde sind keine Steine in der Blase zu konstatieren. Katheter 9 à demeure.

10. 8. Sonde 12 à demeure in die Urethra.

31. 8. Pezzer gewechselt. Sonde 19 à demeure.

12. 9. Pezzer entfernt. Sonde 24 geht hinein. Nelatonkatheter 18 à demeure.

21. 9. Katheter 19 à demeure. Katheterwechsel ungefähr einmal in der Woche.

8. 12. Trotzdem der Pezzer lange Zeit weggelassen worden ist und der Harn sich gut durch den Katheter entleert hat, schliesst sich die Fistel oberhalb der Symphyse nicht. Darum wird eine *Exzisio fistulae vesicae urinariae* vorgenommen. *Lithtotomia.* Die alte Blasenfistel wird exzidiert, die Wand der Blase mobilisiert, der in der Blase befindliche Stein extrahiert und die Wand der Blase mit Katgut, die Muskelschichten mit Katgut und die Haut mit Seide genäht. Kleiner Drain in die Wunde.

12. 12. Aus der Wunde Harn.

19. 1. 1924. Wunde geschlossen. Aus der Perinealfistel etwas Harn. Katheter entfernt. Lapisinstillationen, Hydrarg. oxycyan.-Spülungen.

25. 1. Urethra mit Sonden bis Nr. 23 sondiert. Sectio alta-Wunde vollständig geschlossen. Aus der Perinealfistel kommt etwas Harn.

Nachuntersuchung: 18. 5. 1926, 6 Jahre nach dem Unfall. Pat. 23. J. alt. — Nach dem Verlassen der Klinik war Pat. etwa 4—5 Monate in ärztlicher Behandlung, wobei er mit Nr. 21—22 sondiert wurde. Ende 1924 öffnete sich die Fistel oberhalb der Symphyse, weshalb Pat. den November im Distriktskrankenhaus zu Vaasa verbrachte, wo sie mit einem Katheter à demeure verschlossen wurde. Danach war er über ein Jahr ziemlich gesund und arbeitsfähig. Der Harn ist leicht gekommen. Miktionsbeschwerden, Harndrang und Brennen sind sehr selten, besonders nach schweren Anstrengungen und langem Anhalten aufgetreten. Miktion nach je etwa 2 Stunden und einmal nachts. Der Harn war trübe. Im Perineum ist eine kleine Fistel gewesen, aus der zeitweise Harn kam. Nierensymptome sind nicht vorgekommen. Eine Harnröhrenentzündung hat Pat. nicht gehabt. Erektion fehlt.

Bei der Untersuchung: Allgemeinzustand gut. Innere Organe o. B. Blutdruck 115. Prostata etwas vergrössert, ziemlich hart und empfindlich. Rechte Epididymis bedeutend induriert und etwas schmerzhaft. Harn hellgelb, trübe, sauer, Eiweiss +. Im Sediment Leukozyten, Epithelzellen, einzelne rote Blutkörperchen und reichlich Bact. coli. Kultur: Coli +. Eine grosse dreieckige Operationsnarbe dicht oberhalb der Symphyse. Auf der Vorderseite des rechten Oberschenkels unter der Inguinalbeuge und auf den vorderen inneren Seiten Operationsnarben. Im Perineum Narben von einem Bogenschnitt und einem Längsschnitt. Vom Anus führt die Fistel vor dem Sphinkter her in die Urethra. Die Fistel ist per rectum als ein etwa 1 ½ mm dicker Strang zu fühlen, der vor der Prostata verschwindet. Ihre Länge beträgt 6 cm, und ihr äusseres Ende ist stecknadelkopfgross. 13.5 cm vom Orif. ext. befindet sich eine wallförmige Striktur, an der Sonde 20 und Katheter 18 schwer vorbeizuführen sind. Hinter dem Strikturwall stösst die Sonde auf ein glattes Hindernis. Beim Urinieren kommt dann und wann ein Tropfen Harn aus der Fistel.

Urethrogramm (Fig. 48): Die Form der Urethra ist durchgehends verändert. Pars scrotalis und vorderer Teil der Pars bulbosa bedeutend verschmälert. Endteil der Pars bulbosa unregelmässig erweitert und hinterer Teil ganz unvermittelt verschmälert. Die Pars prostatica tritt erweitert hervor. Nach der langwierigen Behandlung sind Veränderungen in den Wänden der Urethra zu beobachten. Am Anfang der Pars membranacea eine zirkuläre Striktur.

Nr. 122. Juho L. 26 J. Schmied. Journ.-Nr. 715 II/1924. In der Klinik 22. 8.—26. 9. 1924. Als konvaleszent entlassen. Diagn. + Fistula vesicae urin. acc. Epididymitis.

Anamnese: Pat. wurde am 23. 6. 1924 zwischen einer Lokomotivtreppe und dem Türpfosten eines Lokomotivschuppens eingeklemmt, wobei sein rechtes Bein und von der Seite sein Becken stark gequetscht wurden. Er fühlte sofort intensive Schmerzen in der Beckengegend und fiel, wenn er aufzustehen versuchte, immer wieder hin. Bewegung des rechten Beines war im Hüftgelenk nicht, wohl aber im Knie- und Fusswurzelgelenk möglich. Das Bein war gleichzeitig wie abgestorben. Das rechte Bein war vollständig beweglich. Das Becken war besonders auf Druck empfindlich, wobei die Schmerzen rechts von der Symphyse und am Tuber ischii gefühlt wurden. Pat. wurde unmittelbar in das Kommunalkrankenhaus in Lahti geschafft. Er konnte nicht urinieren. Ein Katheter liess sich nicht einführen. In der Pars membranacea ein vollständiges Hindernis. Diagnose im Krankenhaus: Ruptura parietis anterioris vesicae urinariae, ruptura totalis partis membranaceae urethrae et fractura pelvis. An demselben Tag wurde am Pat. eine Sectio alta, suturatio rupturae parietis anterioris vesicae urinariae, urethrotomia externa et urethroraphia ausgeführt. Bei der Operation wurde ein Pezzerkatheter in die Blase eingelegt, und der Harn entleerte sich auf diesem Wege. Borwasserspülungen. Ein Katheter à demeure wurde nicht eingesetzt. Nach 2 Wochen liess sich durch die Urethra trotz mehrerer Versuche weder ein Katheter noch eine Sonde einführen. Pat. erhielt regelmässig Urotropin. Er konnte sich einigermassen an Krücken fortbewegen.

Status praesens: Konstitution gewöhnlich. Pat. ist etwas blass und mager geworden. Herz und Lungen o. B.

Lokalsymptome: Gegend der rechten Hüfte ganz wenig geschwollen und empfindlich. Oberhalb der Symphyse eine Sectio alta-Narbe, in deren unterem Teil eine Fistel, durch welche ein Katheter in die Blase geführt ist. Im Perineum eine 4—5 cm lange Längsnarbe. Durch die Urethra lässt sich keine filiforme Sonde eingeführen; vollständiges Hindernis 12 cm vom Orif. ext. Harn gelb, stark getrübt, sauer, spez. Gew. 1028, Eiweiss 4 ‰, Zucker —, im Sediment reichlich Leukozyten, unbedeutend rote Blutkörperchen, einige Epithelzellen. Pat. uriniert 2—3 mal in der Stunde durch den Blasenkatheter. Stellung des rechten Beines normal, Beweglichkeit im rechten Hüftgelenk frei. Pat. kann sich auf das rechte Bein stützen. Das Röntgenbild zeigt, dass der rechte Ramus superior ossis pubis frakturiert, aber jetzt verknöchert ist.

23. 8. Pezzerkatheter durch die suprapubische Fistel in die Blase. Urotropin.

1. 9. *Urethrotomia externa. Resectio stricturae. Urethroraphia.* Bogenschnitt. Mit Hilfe eines in die Urethra geschobenen Katheters wird aus den Narbenmassen das Ende des distalen Stumpfes der Urethra herauspräpariert. Ein Metallkatheter wird durch die Blase retrograd in die Urethra eingeführt, wobei der in den Narbenmassen liegende zentrale Stumpf gefunden wird. Abstand der Stümpfe ca. 1 ½ cm. Das narbige Zwischengewebe wird exzidiert. Beide Stümpfe werden von ihrer Umgebung freigemacht, aber die Vereinigung der Stümpfe verursacht eine so starke Spannung, dass es notwendig erscheint, das Ligamentum suspensorium penis zu durchtrennen, wofür an der Wurzel des Penis ein dorsaler Schnitt gemacht und das Ligamentum mit der Schere durchgeschnitten wird. Katheter 22 durch die Urethra in die Blase. Die Stümpfe werden über dem Katheter

mittels Katgutsuturen zusammengenäht. Keine Spannung. Die Wunde wird durch Katgut- und Seidensuturen verkleinert. Der Pezzerkatheter wird entfernt. Der in die Blase eingeführte Katheter wird auch durch die Blase mit einem Seidenfaden an der Haut fixiert. Kleiner Drain in die Blasenfistel. Katheter à demeure.

3. 9. Drain herausgenommen.

6. 9. Linksseitige Epididymitis: Eisbeutel.

8. 9. Eisbeutel entfernt. Schwellung verschwunden. Wunden gut geheilt. Suturen entfernt.

9. 9. Der Katheter wird leicht gewechselt.

17. 9. Katheter weggelassen. Fistel ziemlich vollständig geschlossen. Beniquierungen, Lapisspülungen 1 : 1000.

24. 9. Beniqués bis 52 leicht hinein. Harn trübe.

26. 9. Pat. uriniert ohne Mühe. Fistel vollständig geschlossen. Pat. fühlt sich etwas schwach, sonst aber gesund.

Spätere Angaben: 28. 3. 1925. Rechtes Hüftgelenk frei, kein Hinken, Miktion frei. Beniqué 42. Laut Mitteilung vom 3. 6. 1926 ist Pat. nach dem Verlassen der Klinik gesund gewesen. Danach 3 mal sondiert. Der Harn war klar, kam leicht, und in der Nierengegend haben keinerlei Schmerzen bestanden. Erektion und Coitus unmöglich.

XI. Urethrastrikturen nach offenen Urethraverletzungen. (Strictura traumatica urethrae p. vuln. perinei.)

Nr. 123. Isak K. 31 J. Kirchenpfleger. Journ.-Nr. 596/1891. In der Klinik 12. 7.—24. 7. 1891. Als geheilt entlassen.

Anamnese: Vor 5 Wochen bekam Pat. einen Hufschlag von einem Pferd in das Perineum, wobei daselbst eine Wunde entstand, aus der Harn und Blut floss. Beim Urinieren kommt Harn durch das Perineum. Pat. ging in das Distriktskrankenhaus in Vaasa, wo eine Urethrotomia externa ausgeführt wurde. Nachdem er dort 4 Wochen gelegen hatte, fühlte er sich noch krank, weshalb er in die Klinik kommt.

Status praesens: Gewöhnlich. Innere Organe o. B. Harn: Eiweiss +, spez. Gew. 1021.

Lokalsymptome: Im Perineum eine 2 cm lange Narbe im hinteren Teil des Scrotums. Dieselbe ist eingezogen. In der Pars bulbosa eine Strikturstelle. Katheter à demeure.

20. 7. Katheter entfernt. Sonde 24 geht an der Striktur vorbei. Miktion frei.

Spätere Angaben: Laut Mitteilung vom 27. 4. 1926 ist Pat. den 3. 6. 1892 an Arthritis gestorben.

Nr. 124. Kalle K. 16 J. Bauernsohn. Journ.-Nr. 244/1911. In der Klinik 17. 1.—4. 12. 1911. Als konvaleszent entlassen. Diagn. Defectus urethrae et fistula urethroperineal. post vuln. sclopet. reg. pelveo-perinealis.

Anamnese: Am 3. 9. 1910 traf den Pat. eine Kugel aus der Elchbüchse seines vor ihm her gehenden Bruders und ging rechts vom Penis hinein und von unten her aus dem oberen Teil der linken Glutäalgegend heraus. Die Wunde hatte sehr stark geblutet. Status im Distriktskrankenhaus zu Hämeenlinna am

3. 9.: Die Hälfte des Scrotums, der hintere Teil des Penis und die vor dem Mastdarm gelegene Partie waren zerrissen. Ebenso die Gewebe bis zum Boden der Harnblase. Der Boden der Blase war gleichfalls rupturiert. In der Harnröhre, in dem der Blase zugekehrten Teil, befand sich ein einige Zentimeter langer Defekt. Die Wunde war im ganzen etwa für eine Faust durchgängig und blutete stark. Von der Perinealwunde führte ein Kanal zur Glutäalgegend, durch welche die Kugel ausgetreten war. Im Krankenhaus wurden die am stärksten blutenden Blutgefässe ligiert. Die Übergangspartien zwischen Blase und Urethra wurden in den zerrissenen Geweben nicht gefunden, weshalb eine Blasenfistel angelegt wurde. Während des Aufenthalts im Krankenhaus schloss sich die Öffnung allmählich. Der Harn kam durch einen Katheter, daneben her sowie durch die Wunde in der Glutäalgegend. Pat. wurde im Krankenhaus 4 mal operiert. Gleichzeitig hatte er auch eine Lungenentzündung. Er wurde am 23. 12. 1910 entlassen und war etwa 3 Wochen zuhause. Der Harn wurde stinkend.

Status praesens: Ziemlich schwach. Fettgewebe sehr bedeutend reduziert. Innere Organe o. B.

Lokalsymptome: Zwischen dem Penis und dem Anus ist in der Mittellinie eine etwas nach rechts gebogene, 4 cm lange einwärtsgezogene Wunde zu sehen, aus der ununterbrochen Harn fliesst. In der Wunde findet sich reichlich aus Harn gebildeter Griess. Die rechte Hälfte des Scrotums ist geschrumpft und der rechte Testis nicht zu palpieren. Die Perinealwunde setzt sich als Narbe nach rechts bis an die Wurzel des Penis fort. Oberhalb der Symphyse eine 2 cm lange Blasenfistel. In der linken Glutäalgegend eine runde, ca. 2 cm im Durchmesser haltende eingezogene Narbe. Die Blase ist sehr gereizt, sie nimmt nur 10—20 ccm Flüssigkeit auf. Harn stinkend, hellgelb, trübe, neutral, spez. Gew. 1010, eiweiss- und zuckerfrei. Im Sediment reichlich Leukozyten und stäbchenförmige Bakterien.

17. 1. Aus der Perinealfistel wird ein verhärtetes Jodoformgazestück extrahiert. Katheter durch die Perinealwunde in die Blase. Kollargolinjektionen.

20. 2. *Operatio plastica.* Die Perinealfistel wird exzidiert, und in der Tiefe wird ein 1—2 cm langes Stück wahrscheinlich von der Urethra bemerkt. Äusserer Eingang offen. Mit Hilfe eines in die Urethra eingeführten Beniqué wird das proximale Ende des distalen Stumpfs der Urethra herauspräpariert. Das Narbengewebe wird entfernt, und die Ränder der beiden Urethrastümpfe werden angefrischt. Rechts vom Anus wird ein 3—4 cm breiter Hautstreifen weggenommen und bis in etwa 4 cm Höhe nach dem Anus hin fortgesetzt, so dass die Länge des ganzen stilierten Streifens ca. 8 cm beträgt. Mit dem Streifen wird der ganze Urethradefekt in der Weise gedeckt, dass daraus in der Querrichtung des Streifens die neue Schleimhaut der Urethra nach innen zu gebildet wird. Seine Enden werden mit Katgut an die angefrischten Urethrastümpfe genäht. Der Rand des Streifens wird ausserdem, um einer Schrumpfung vorzubeugen, an dem umgebenden Gewebe fixiert. Der am Anus entstandene Defekt wird mit Katgut und die Haut mit Seide genäht. Kleiner Tampon. Pezzerkatheter in die Blase.

24. 2. Pat. hat sich nach der Operation sehr schlecht gefühlt, beginnt sich aber zu erholen. Der Schleimhautteil des Streifens wird gangränös.

15. 3. Der Streifen ist bis auf einen ganz kleinen Stumpf an seiner Wurzel nekrotisch geworden. Defäkation ohne Mühe.

1. 4. Harn sauer, etwas trübe. Im Sediment Bact. coli und vereinzelte Kokken.

3. 6. Epididymitis lat. sin.

14. 6. *Incisio.* Ein im Scrotum gebildeter taubeneigrosser Abszess wird eröffnet. Durch das Perineum kommt nur unbedeutend Sekret. Harn kommt nicht.

5. 7. *Mobilisatio urethrae. Urethroraphia.* Distaler Urethrastumpf geschlossen. Er wird geöffnet, auf einer weiten Strecke freipräpariert und sein Ende angefrischt. Der zentrale Stumpf wird nicht angetroffen. Durch die Sectio alta-Wunde wird ein Beniqué eingeführt, wobei ein ca. 3 cm langer geschlossener Urethrastumpf gefunden wird, dessen Ende geöffnet und dessen Ränder angefrischt werden. Der Hautschnitt wird längs des Penis fortgesetzt und die Urethra vom Corpus cavernosum fast bis zur Glans freigelegt. Der in der Urethra befindliche 6 cm lange Defekt wird so ohne Spannung gedeckt. In die Urethra kommt ein Katheter, und die angefrischten Urethrastümpfe werden über diesem zusammengenäht. Die Skrotal- und Perinealwunde werden durch einige Suturen verkleinert. Jodoformgazetampon. Pezzerkatheter fortgesetzt in die Blase.

10. 7. Kollargolinstillationen.

26. 7. Wunde rein geblieben. Ein Nelatonkatheter wird leicht durch die Urethra in die Blase eingeführt. Katheter à demeure.

7. 8. Der Pezzerkatheter wird aus der Sectio alta-Wunde entfernt.

25. 9. *Suturatio fistulae urin. suprapubicae.* Da sich die Blasenfistel nicht schliessen will, wird sie mit der umgebenden Haut und dem Narbengewebe exzidiert, die Wände der Blase blossgelegt, die Ränder der Fistel angefrischt und die Blase mittels Katgutsuturen, welche die Schleimhaut nicht fassen, verschlossen. Die Wunde wird mittels einigen Seidensuturen verschlossen. Gummidrain.

1. 10. Drain entfernt. Unbedeutende Sekretion.

13. 10. Die Wunde sieht gut aus. Katheter à demeure entfernt. Miktion selbständig und ohne Schwierigkeit. Es kommt kein Harn oberhalb der Symphyse heraus. Beniquierungen.

31. 11. Beniqué 50.

1. 12. Harn kommt spontan beim Stehen, aber nicht beim Liegen oder Sitzen.

4. 12. Kleine granulierende Wunde sowohl im Perineum als oberhalb der Symphyse.

Spätere Angaben: Pat. starb den 6. 2. 1914 an Tuberkulose. Etwas Harn ist spontan beim Stehen gekommen. Sonstige Beschwerden oder Ungelegenheiten hat Pat. nicht gehabt.

Nr. 125. August N. 24 J. Arbeiter. Journ.-Nr. 919 I/1920. In der Klinik 14. 7.—6. 8. 1920. Als konvaleszent entlassen. Diagn.: Strictura traumatica urethrae p. vuln. sclopet. perinei.

Anamnese: Pat. wurde am 14. 3. 1918 im Kampf verwundet. Die Kugel ging durch die linke Glutäalgegend hinein und kam hinter dem Hodensack heraus, indem sie die Harnröhre, nach Mitteilung des operierenden Arztes 3 cm weit zerriss. Pat. war 9 Wochen im Krankenhaus zu Tampere, wo er sowohl oberhalb der Symphyse, wo für 3 Wochen ein Katheter eingeführt wurde, als auch später im Perineum operiert wurde, wobei ein Katheter für 6 Wochen durch die Urethra kam. Nach dem Verlassen des Krankenhauses ist der Harn anfangs frei und ohne Schmerzen gekommen, aber in demselben Herbst begann der

Strahl dünner zu werden und musste Pat. sehr häufig urinieren. Schliesslich kam an einem Tag überhaupt kein Harn, weshalb sich Pat. von einem Arzt behandeln liess, welcher ihn etwa einen Monat lang sondierte. Sonde 25 ging hindurch. In letzter Zeit ist der Strahl wieder kleiner als früher geworden, und besonderrs am Morgen bereitet die Miktion Schwierigkeiten, weshalb Pat. in die Klinik kommt.

Status praesens: Allgemeinzustand gut. Innere Organe o. B. Harn klar, neutral, spez. Gew. 1025, eiweiss- und zuckerfrei.

Lokalsymptome: Oberhalb der Symphyse ist eine fast runde Sectio alta-Narbe zu sehen. In der linken Glutäalgegend, 3 cm über dem Tuber ischii eine runde Narbe. Im Perineum in der Mittellinie eine Narbe. Die Gewebe im Perineum etwa verhärtet. Durch die Urethra geht Sonde 9, die bei dem Bulbus schwer an einem Hindernis vorbeikommt.

15. 7. Harn: Kultur —.

18. 7. Sonde 9.

22. 7. Katheter à demeure.

23. 7.—4. 8. Beniquierungen 21—36.

6. 8. Miktion frei. Harn klar geblieben.

Nachuntersuchung: 16. 6. 1926. 8 Jahre nach dem Unfall. Pat. 30 J. alt. — Nach dem Verlassen der Klinik im allgemeinen gesund gewesen. Der Harn kam im allgemeinen leicht und war klar, bisweilen fand Pat., dass der Strahl dünner geworden war. Er wurde nach der Entlassung aus der Klinik längere Zeit von einem Arzt behandelt, der ihn anfangs häufiger, später in Pausen von 2—3 Monaten sondierte. Im Dezember 1925 bekam Pat. brennende Schmerzen in der rechten Nierengegend und ausstrahlende Schmerzen in der Blase; Fieber und Erbrechen hatte er nicht, wohl aber Übelkeitsgefühl. Der Rücken war rechts in der Nierengegend sehr empfindlich. Die Krankheit dauerte einen Monat und wurde allmählich mit Medikamenten geheilt. Den Harn hat Pat. nicht besonders beachtet. Sonstige Krankheiten hat er nicht gehabt und in sexueller Beziehung keine Veränderungen bemerkt.

Bei der Untersuchung: Allgemeinzustand gut. Innere Organe o. B. Prostata nicht vergrössert. Blutdruck 125. Rest-N 45. Volhardscher Versuch am 16. 6. gut. Harn klar, hellgelb, sauer, eiweissfrei, ohne Sediment. Kultur. — Längsschnittsnarbe im Perineum. Auf der Innenseite des rechten Oberschenkels am Ansatz desselben eine etwas verhärtete Narbe. In der linken Glutäalgegend eine kleine runde Narbe. Oberhalb der Symphyse eine dreieckige Narbe von einer Blasenfistel. 12.5 cm vom Orif. ext. eine zirkuläre Striktur, durch welche Sonde und Katheter 19 hindurchgehen. Beniquierung bis 45. Zystoskopierung. Das Zystoskop geht nach Beniquierung leicht in die Blase. Die Blase fasst 175 ccm. Trigonum rotgefleckt, keine Ulzerationen. Ureteröffnungen ziemlich gross. Aus beiden Ureteren bekommt man klaren Harn in ganz normalen Perioden. Harn auf beiden Seiten eiweissfrei und ohne Sediment. Kultur —.

Urethrogramm (Fig. 39): Im hinteren Teil der Pars bulbosa verschmälert sich der Schatten der Urethra plötzlich, wonach er sich, immer schmäler werdend, nach oben fortsetzt. Richtung der Urethra verändert. Eine nach der Urethroraphie gebildete zirkuläre längere Striktur.

XI. Literaturverzeichnis.

Alamartine: Rupture de l'urètre périnéal. Suture primitive de l'urètre avec cystotomia de dérivation. Lyon chirurg. Bd. 19, Nr. 1, S. 82—84, 1922. Ref. Zeitschr. f. urol. Chirurg. Bd. 13, H. 1/2, S. 114. 1923.

Albarran, J.: Maladies de l'urètre. Traité de chirurgie clinique et opératoire. Dentu et Delbet. Paris 1900.

André: Ref. Pasteau und Iselin.

Aronstam: Die Durchleuchtung der Harnröhre als diagnostisches Hilfsmittel. Zeitschr. f. Urol. Bd. XVI, S. 344. 1922.

Avicenna: Ref. Hägler.

Bachrach: Zur Therapie der Harnröhrenstriktur. Wien. med. Wochenschr. Jg. 74, Nr. 47, S. 2453—55. 1924.

Baensch, W., u. Boeminghaus, H.: Die Röntgendiagnostik bei Erkrankungen des uropoetischen Systems. Zeitschr. f. urol. Chirurg. Bd. 7, H. 1/3, S. 90. 1921.

Baumann, Max: Über stumpfe Verletzungen der Bauch- und Beckenorgane, Bruns' Beiträge zur klin. Chirurg. Bd. 125, H. 3, S. 624—635. 1922.

Bazy: Ref. Burckhardt.

Beck: Zur Technik der Dislocierung der Harnröhre bei der Hypospadie und anderen Defekten und Verletzungen der Harnröhre. Dtsch. Zeitschr. f. Chirurg. Bd. 74, S. 138.

Birkett: Ref. Hägler.

Björklund, Axel: Sex fall af ruptur af bakre urinröret. Hygiea 1901, Följd II, Del 2, S. 33.

Boeckel: Ref. Hägler.

Boeminghaus, Hans: Die Strikturen der Harnröhre. Ergebnisse der Chirurgie und Orthopädie 1924.

Bonn: Beitrag zur Technik der Behandlung schwerer Urethralverletzungen unter Anwendung des Katheterismus posterior. Dtsch. Zeitschr. f. Chirurg. Bd. 135, S. 47—66.

Braasch: Ref. Joseph.

Braus, Herman: Anatomie des Menschen. 1924.

Bravo y Piqueras: Un caso de rotura de la uretra prostatica por herida de asta de toro en la region perineal. Rev. de Med. y Cirurg. pract. LXVI, S. 360—364. 1905. Zit. Ann. 2, 1906, S. 1038.

Broca: Les ruptures de l'urètre chez l'enfant. Ann. I. 1906, S. 321.

Bronner, H.: Das Röntgenbild der männlichen Harnröhre vor allem der Posterior (Urethrographia anterior und posterior). Beitr. z. klin. Chirurg. Bd. 136, S. 180. 1926.

Burckhardt, Emil: Die Verletzungen und chirurgischen Erkrankungen der Harnröhre. Handbuch der Urologie von Frisch und Zuckerkandl. Bd. III. 1906.

Burden, Verne G.: Roentgenology of the male urethra, notes on the anatomy, physiology and pathology. Surg. gyn. a. obst. Bd. 38, Nr. 3, S. 403—406. Ref. Zeitschr. f. urol. Chirurg. Bd. 21, S. 171. 1927.

Casper, L.: Technik in der Diagnose und Behandlung der Harnröhrenstrikturen. Dtsch. med. Wochenschr. S. 983. 1922.

Cave und Kohnstam: Die Röntgenuntersuchung der männlichen Urethra. Brit. J. of Radiol. XXX/297. 1925. S. 121. Ref. Fortschr. a. d. Gebiete d. Röntgenstrahlen. Bd. XXXIII, H. 4, S. 618. 1925.

Choltzoff: De la dérivation dans les opérations sur l'urèthre. Vratchebnaia Gazeta. 1912. Ref. J. d'urol. Bd. I, S. 708. 1912.

—„— Sur l'urétrostomie périnéale. Roussky Vratch. Bd. XI, Nr. 9, S. 291—296. 1912. Ref. J. d. urol. Bd. I, S. 849. 1912.

Colot: Ref. Hägler.

Coctaud: Ref. Legueu.

Covisa, I.: Über Fernresultate der Behandlung von Traumen der Urethra. Rev. españ. de urol. y dermatol. Bd. 23, Nr. 271, S. 361—367. 1921. (Spanisch.) Ref. Zeitschr. f. urol. Chirurg. Bd. XI, H. 5/6, S. 397. 1923.

Cras: Contribution à l'étude des lésions traumatiques de l'urèthre. Des plaies de l'urèthre dans la chute á califourchon. (Discuss. Rochard, Verneuil, Le Fort, Duplay, Trélat). Bull. et Mém. de la soc. de chirurg. de Paris. S. 822. 1876.

Danziger, Felix: Harnröhrenverletzungen infolge Verschüttung ohne Beckenbruch. Zentralbl. f. Chirurg. S. 786. 1918.

Deanesly, E.: Ruptures of the urethra, intrapelvic and perineal. Lancet S. 81. 1907.

Desnos: Ref. Burckhardt.

Deutsch, Imre: Fälle von Urethralplastik. Zeitschr. f. urol. Chirurg. Bd. 12, H. 1/2, S. 47—49. 1923.

Dittel: Die Strikturen der Harnröhre. Deutsche Chirurgie von Billroth-Lücke. Lief. 49. 1880. Ref. Eigenbrodt, Burckhardt.

Duplay et Reclus: Traité de Chirurgie. Paris 1899.

Eigenbrodt: Über den hohen Blasenschnitt. Deutsche Zeitschr. f. Chirurgie. Bd. 28, S. 61.

Eiselsberg: Ref. Remete.

Eisler, Fr.: Röntgenologische Fortschritte im Bereiche der Physiologie, Pathologie und Diagnostik der Harnorgane durch vorwiegende und systematische Anwendung des Durchleuchtungsverfahrens. Fortschritte a. d. Gebiete der Röntgenstrahlen. Bd. 29, H. 1, S. 1. 1922.

Ekehorn: Ein neues Verfahren um grössere Defekte der Harnröhre durch Abwärtstransplantieren des Penis und des entsprechenden vorderen Teiles der Harnröhre zu schliessen. Nordiskt mediciniskt Arkiv. 1901. Afd. I Kirurgi. Nr. 29, S. 1—5.

Elfving, A.: Om röntgendiagnostik vid urinvägssjukdomar. Finska Läkaresällskapets Handlingar. 1924.

Fasiani, G. M.: Indagine radiologica dell'uretra maschile. Arch. ital. di urol. Bd. I, H. 5, S. 487—511. 1925. Ref. Zeitschr. f. urol. Chirurg. Bd. 19, S. 41. 1926.

Ferron, J.: Note sur sept cas de plaies du périnée par empâlement. Journ. d'urol Bd. 11, Nr. 4, S. 265—288. 1921.

Finsterer: Über Harnblasen- und Harnröhrenzerreissungen. Wien. med. Wochenschr. Nr. 37, S. 2427—2477. 1911.

—„— Ein Beitrag zur Kenntnis der Harnröhrensteine. Dtsch. Zeitschr. f. Chirurg. Bd. 81, S. 146.

Fischer: Ref. Deutsch.

Franz, Otto: Zur Diagnose der Harnröhrenstrikturen, Fisteln und falscher Wege. Münchener med. Wochenschr. 1925. H. I, S. 58.

Fronstein: Schussverletzungen der Harnröhre und ihre Behandlung. Nowy Chirurg. Arch. Bd. 2, H.1, S. 119—133. 1922. Ref. Zeitschr. f. urol. Chirurg. Bd. XI, H. 5/6, S. 396. 1923.

Frumkin: Röntgenographia der männlichen Harnröhre. Fortschritte a. d. Gebiete der Röntgenstrahlen. Bd. 33, H. 3, S. 401. 1925.

Gardini: Risultati lontani della cura dei traumatismi dell'uretra. Premier congrés de la soc. internat. d'urol. Paris 5.—7. VIII. 1921. Bd. I, S. 200—228.

Gayet: Urétroplastic par greffe dermo-épidermique après large résection de l'urètre rétréci. Journ. d'urol. Bd. 15, Nr. 3, S. 215—219. 1923.

Glingar: Über Divertikel der männlichen hinteren Harnröhre. 5. Kongr. d. Dtsch. Ges. f. Urol. in Wien. Sitzg. 29./9.—1./10. 1921. Ref. Zeitschr. f. urol. Chirurgie. Bd. VIII, H. 3/4. S. 166. 1922.

—„— Über Indikationen und Kontraindikationen der endoskopischen Untersuchung und Behandlung der Harnröhre. Wiener med. Wochenschr. Nr. 39/40, S. 1682, 1921.

Gross: Ref. Hägler.

Guibal: Complications urinaires des fractures du bassin. Deux cas de latement de la vessie, rupture de l'urètre membraneux. Journ. d'urol. Bd. 15, Nr. 4, S. 265—274. 1923.

Gyon: Des indications de l'urethrotomie externe sans conducteur. Gaz. d. hôpit. Nr. 4. 1878.

Hägler: Zur Behandlung der Harnröhrenverletzungen und ihrer Folgen. Dtsch. Zeitschr. f. Chirurg. Bd. 29, S. 277.

Halle: Ref. Burckhardt.

Hartmann: Organes génito-urinaires de l'homme. Paris 1904.

Haudek: Zur Technik der Röntgenuntersuchung der Harnröhre. Wiener med. Wochenschr. Nr. 11. 1921.

Haudek und Prigl: Röntgenuntersuchung der männlichen Harnröhre. 5. Kongress d. Dtsch. Ges. f. Urol. Wien. 29./9.—1./10 1921. Ref. Zeitschr. f. urol. Chirurg. Bd. VIII, H. 3/4, S. 320. 1922.

Heusner: Ueber Resection der Urethra bei Strikturen. Dtsch. med. Wochenschr. Nr. 28. 1883. Ref. Hägler.

—„— Ueber Resection der Urethra bei Strikturen. Berliner klin. Wochenschr., Nr. 22. 1887.

Hourtoule: Plaie de l'urètre, Retrécissement consécutif — urétrectomie — guérison. Journ. d'urol. Bd. VII, S. 147. 1917.

Hyman: The treatment of urethral stricture. Amer. Journ. of surg. Bd. 39, Nr. 6, 152—153. Ref. Zentralorgan f. d. ges. Chir. Bd. 34, S. 40.

Jaja: Contributo allo studio della sutura immediata dell'uretra nelle roture traumatische. Morgagni 1902. Nr. 6. Ref. Zentralbl. f. Chirurg. 1902.

Jastram: Zur Behandlung der Verletzungen der männlichen Harnröhre. Dtsch. Zeitschr. f. Chirurg. Bd. 177, S. 70. 1923.

Jeanvoine et Genouville: Deux cas de rupture traumatique de l'urètre périnéo-bulbaire traités par la méthode Pasteau-Iselin. Journ. d'urol. Bd. 14, S. 328. 1922.

Joseph: Die Harnorgane im Röntgenbild. Fortschritte a. d. Gebiete der Röntgenstrahlen. Ergänzungsband 37. 1926.

—„— Zur Frage des Ersatzes von Defekten der männlichen Harnröhre. Zeitschr. f. urol. Chirurg. Bd. XII, H. 3/4, S. 158—162. 1923.

Kaufmann: Verletzungen und Krankheiten der männlichen Harnröhre. Dtsch. Chirurgie. Lief. 50a. 1885. Ref. Burckhardt.

Klopfer: Ref. Jastram.

König: Ein Fall von traumatischer Striktur der Harnröhre nebst Bemerkungen über die Behandlung derselben. Berliner klin. Wochenschr. 1882. Nr. 15 bis 16, S. 205 und S. 224.

Krimer: Ref. Heusner.

Krogius Ali: Urinvägarnas kirurgiska sjukdomar. Helsingfors 1922.

Krondl: Harnröhrenriss bei Beckenkompression. Časop. lék. česk. Jg. 61, Nr. 35, S. 817. 1922. Ref. Zeitsch. f. urol. Chirurg. Bd. XII, H 5/6 S. 254. 1923.

Kurtzahn: Veränderunger der männlichen Harnröhre im Röntgenbild nach Kontrastfüllung. Fortschritte a. d. Gebiete der Röntgenstrahlen. Bd. XXVIII, H. 4, S. 294. 1921.

Langer: Diagnose und Behandlungskontrolle der Harnröhrenerkrankungen mittels Röntgenaufnahmen. Zeitschr. f. urol. Chirurg. Bd. 21, H. 5/6, S. 300. 1927.

Langer und Wittkowsky: Röntgenologische Untersuchungen der gesunden und kranken Harnröhre. Med. Klinik Nr. 13. S. 483. 1926.

Legueu: Les grandes ruptures de l'urètre périnéal. Journ. des practiens. Jg. 37, Nr. 43, S. 691—694. 1923. Ref. Zeitschr. f. urol. Chirurg. XV. H. 5/6, S. 382. 1924.

—„— Traumatismes de l'urètre. Traité de chirurgie clinique et opératoire. Dentu et Delbet. Paris 1900.

Lennander: Ueber die Behandlung der Ruptur der hinteren Harnröhre. Archiv f. klin. Chirurg. Bd. 54, S. 479.

Lenormant: Comment faut-il traiter les ruptures traumatiques de l'urètre bulbaire. Presse médicale. Nr. 16. S. 166. 1912. Ref. Journ. d'urol. Bd. I, S. 710. 1912.

Levit: Eine neue Methode der Deckung der Harnröhrendefekte. Časop. lék. česk 1919. Nr. 35. Ref. Wiener med. Wochenschr. Nr. 1, S. 48. 1920.

Lexer: Ersatz des Harnröhrendefektes durch den Wurmfortsatz. Med. Klinik 1911.

Lucas-Championnière: Ref. Hägler.

Marion: De la dérivation de l'urine dans les opérations sur l'urètre. Bull. de la soc. de Chir. Nr. 6, S. 212. 1912. Ref. Journ. d'urol. Bd. I, S. 708. 1912.

—„— Conduite à tenir dans les traumatismes de l'urètre postérieur envisagés dans la zone de l'arrière. Journ. d'urol. Bd. VIII, S. 385. 1918.

—„— De l'emploi de la cocaine comme anesthésique de l'urètre et de la vessie. Journ. d'urol. Bd. XIII, Nr. 6, S. 459—464 u. Bd. XIV, Nr. 21, S. 32—35. 1922. (Discuss. Heitz-Boyer, Minet, Desnos, Genouville u. a.).

—„— De la reconstitution de l'urètre par uretrorraphie circulaire avec derivation de l'urine. J. d'urol. Bd. 1. S. 523. 1912.

Marion et Heitz-Boyer: Reparation de l'urèthre par suture bout à bout avec déviation immédiate et temporaire de l'urine par uréthrostomie. Ann. 1. S. 64, 1911.

Martens: Die Verletzungen und Verengerungen der Harnröhre und ihre Behandlung. Bibliothek v. Coler. Berlin 1902. Ref. Burckhardt.

Martina: Traumatische Urethrarupturen. Dtsch. med. Wochenschr. Nr. 25. 1908.

Masmonteil: Les ruptures traumatiques de l'urètre. Gaz. d. hôp. Paris. Bd. XCII, S. 465—472. 1919.

Merkens: Harnröhrenzerreissungen durch Einwirkung stumpfer Gewalten vom Damme her. Dtsch. med. Wochenschr. Nr. 22. 1912.

Mikulicz: Ref. Schmidt.

Mollière: Ref. Hägler.

Mühsam: Ersatz eines Harnröhrendefektes durch die Vena saphena. Dtsch. med. Wochenschr. Nr. 23, S. 1093. 1912.

Nelken: The treatment of stricture of the urethra. New Orleans med. a. surg. journ. Bd. 77, Nr. 10, S. 439—442. 1925. Ref. Zeitschr. f. urol. Chirurg. Bd. XVIIII, H 1/2, S. 291, 1925.

Nove-Jasserand: Ref. Deutsch.

Oberst: Die Zerreissungen der männlichen Harnröhre und ihre Behandlung. Sammlung klinischer Vorträge. Nr. 210. 1882.

Oelze: Ref. Jastram.

Oudard: Ruptures traumatiques de l'urètre périnéo-bulbaire. Arch. de méd. et pharm. nav. Bd. 112, Nr. 5, S. 345—377. 1922. Ref. Zeitschr. f. urol. Chirurg. Bd. XIII, H. 1/2, S. 114. 1923.

Parcelier: Sur un cas de plaie de l'urètre par empâlement. Journ. de médicine. Bordeaux. Nr. 40, S. 632. 1911. Ref. Journ. d'urol. Bd. I, S. 142. 1912.

Parizot: Ref. Hägler.

Pasteau: Conduite à tenir à l'avant et à l'arrière dans les lésions traumatiques de l'urètre profond. Journ. d'urol. Bd. VII, S. 407. 1917.

—,— Les aspects nouveaux de la chirurgie urinaire. Journ. d'urol. Bd. 11, H. 5/6, S. 497—503. 1921.

—,— Le traitement actuel des rétrécissements traumatiques de l'urètre. Arch. d. malad. d. reins. Bd. I, Nr. 1, S. 46—55. 1922. Ref. Zeitschr. f. urol. Chirurg. Bd. XI, S. 398. 1923.

Pasteau et Iselin: Résultats éloignés des traitements des traumatismes de l'urètre. Premier congr. de la soc. internat. d'urol. Paris 1921. Bd. I, S. 124.

Pavone: Cocainanästhesie. Kongr. d. ital. urol. Gesellschaft. Ref. Zeitschr. f. urol. Chirurg. Bd. XI, S. 224. 1923.

Pels-Leusden: Zur Behandlung der Harnröhrenstrikturen. Dtsch. med. Wochenschr. 1920. Bd. XLVI, S. 29.

Petit: Ref. Hägler.

Petroff: Die Resection der Harnröhre mit Mobilisierung und Naht bei Narbenstricturen und Fisteln. Arch. f. klin. Chirurg. Bd. 122, S. 1—11. 1923.

Pfister: Über Röntgenbilder der männlichen Harnröhre. Zeitschr. f. Urologie. S. 281. 1920.

Pleschner: Die traumatische Verletzungen des Urogenitalapparates. Zeitschr. f. urol. Chirurg. Bd. III, H. 6, S. 414. 1917.

Poncet: Ref. Legueu u. Hägler.

Rafin: Disjonction traumatique de la symphyse pubienne et lésions de l'urèthre et de la vessie. Journ. d'urol. Bd. 14, S. 327. 1922.

Remete: Zur Kasuistik der Transplantation der Harnröhre. Wiener klin. Wochenschr. Nr. 38, S. 461. 1921.

Reybard: Ref. Hägler.

Rhazes: Ref. Hägler.

Rochet: La dérivation urinaire' temporaire dans les opérations sur l'urèthre. Journ. d'urol. Bd. I, S. 593. 1912.

Rossander: Hygiea. S. 133. 1869.

Rousseau: Réparation immédiate d'un urèthre rompu par uréthroraphie circulaire complétée par une dérivation d'urine. Journ. d'urol. Bd. VII, S. 149. 1917.

Rovsing: Krankheiten der Harnröhre. Lehrbuch der Chirurgie. Wullstein und Wilms. Jena 1914.

Rumpel: Verletzungen der unteren Harnwege und der Geschlechtsorgane. Handbuch der ärztlichen Erfahrungen im Weltkriege. Payr und Franz. Bd. II, Chirurgie II. S. 130.

—„— Die Operation an der männlichen Harnröhre. Chirurgische Operationslehre. Bier, Braun, Kümmel. 1923.

Salleras: Über zwei Fälle impermeabler Verengerung der Urethra bulbaris, äussere Urethrotomie mit primärem Verschluss des Perineums, hypogastrische Harnableitung, Heilung. Semana méd. Jg. 32, Nr. 23, S. 1226—1229. 1925. Ref. Zeitschr. f. urol. Chirurg. Bd. XIX, H 1/2, S. 136. 1926.

Salleras-Pagés: Resectionen und Plastiken der Urethra. Ihre Indikationen und Resultate. Semana méd. Jg. 30, Nr. 34, S. 339—372. 1923. (Spanisch.) Ref. Zeitschr. f. urol. Chirurg. Bd. XV, H. 3/4, S. 245. 1924.

Sard de, J.: Behandlung der Verletzungen des Urogenitalapparates. Rev. españ. de urol. y dermatol. Bd, 23, Nr. 265, S. 13—53. Nr. 266, S. 61—71. Ref. Zeitschr. f. urol. Chirurg. Bd. VIII, H. 1/2, S. 118. 1922.

Sauer: Über Harnröhrenresektionen und -plastiken. Zeitschr. f. urol. Chirurg. Bd. IV, H. 1. S. 27. 1919.

Schäfer: Ref. Mühsam.

Schlaginweit: Artifizielle Blasenfistel statt Verweilkatheter bei Traumen und Operationen der Harnröhren. Bruns' Beitr. zur klin. Chir. Bd. 112, S. 335.

Schmidt: Über Behandlung und Dauerergebnisse bei Verletzungen und Verengerungen der männlichen Harnröhre. Bruns' Beitr. z. klin. Chir. S. 413. 1905.

Schmieden: Ref. Mühsam.

Schönfeldt und Müller: Klinische Beobachtungen und experimentelle Untersuchungen über die Resorptionsfähigkeit der Harnröhren- und Blasenschleimhaut beim Menschen. Münchener med. Wochenschr. Nr. 8, S. 291. 1925.

Schwarz: Über einen Todesfall nach Anästhesie der Harnröhre mit Tutocain. Münch. med. Wochenschr. Jg. 71, Nr. 43, S. 1507—1508. 1924.

Sérès: Spätresultate bei Urethraverletzungen. Rev. españ. de med. y cirurg. Jg. 4, Nr. 38, S. 467—468. 1921. (Spanisch.) Ref. Zeitschr. f. urol. Chirurg. Bd. IX. S. 124. 1922.

—„— Réfection de l'urètre masculin par greffe tubulaire de muqueuse vaginale intégrale. Journ. d'urol. Bd. 13, Nr. 3, S. 217—221. 1922.

Sicard et Forestier: A propos de la radiographie de l'urètre par de lipiodol. Bull. et mém. de la soc. méd. des hôp. Paris. Jg. 40. S. 316—317. 1924. Ref. Zeitschr. f. urol. Chirurg. Bd. 16, S. 321. 1924.

Sick: Heilung eines Harnröhrendefekts von 9 cm durch Mobilisation und Naht. Dtsch. med. Wochenschr. Nr. 26, S. 1224. 1911.

Solingen: Ref. Hägler.

Spalteholz: Handatlas der Anatomie. 1910.

Stierlin: Zirkuläre Ruptur der Urethra und Abreissung der Blase von der Symphyse nach seitlicher Kompression des Beckens ohne nachweisbare Verletzung des knöchernen Beckens. Beiträge z. klin. Chirurg. Bd. 65. S. 616. 1909.

Stolper: Die Beckenbrüche m. Bemerkungen über Harnröhren- und Harnblasenzerreissungen. Dtsch. Zeitschr. f. Chirurg. Bd. 77, S. 498.

Streisler: Ref. Mühsam.

Stricker: Über traumatische Stricturen und deren Behandlung. Dtsch. Zeitschr. f. Chirurg. Bd. XVI, 1882.

Stutzin: Zur operativen Behandlung von Urethralstrikturen. Zeitschr. f. Urol. Bd. 18, H. 8, S. 422—425. 1925.

—„— Zur Behandlung der schwersten Strikturformen und Fisteln der männlichen Harnröhre. Die Therapie der Gegenwart. Jg. 61, S. 21. 1920.

Sudeck: Harnröhrendefektoperation. Zentralbl. f. Chirurg. Jg. 49, Nr. 17, S. 611. 1922.

Süssenguth: Traumatische Ruptur der Urethra mit vollständiger Ablösung der Blase von der Symphyse. Dtsch. Zeitschr. f. Chirurg. Bd. 119.

Tanton: Ref. Mühsam.

Terillon: Les ruptures de l'urèthre. Thése de Paris. Ref. Durckhardt und Legueu.

Terrier: Corps étranger de l'uréthre, Boutonnière périnéale. Suture de l'urèthre. (Discussion. Le Dentu. Lucas Championnière. Anger. Verneuil.) Bull. et mém. de la soc. de Chir. de Paris. 1885.

Therman: Till frågan om urethrastrikturers behandling medels resektion. Finska Läkaresällskapets Handlingar. Bd. 44, S. 226. 1902.

Thomson: Ref. Legueu.

Tillaux: Ref. Masmonteil.

Tolet: Ref. Hägler.

Turner: The treatment of traumatic rupture of the urethra. Lancet. Bd. 205, Nr. 2, S. 82—83. 1923.

Verduc: Ref. Eigenbrodt.

Verguin: Ref. Eigenbrodt.

Voillemier: Ref. Legueu.

Völcker-Wossidlo: Urologische Operationslehre. Bd. I. Leipzig. 1918.

Wassermann: Ref. Burckhardt.

Watson: Diseases and Surgery of the genito-urinary system. Vol. I. 1909. London.

Wehner: Die Chirurgie der Harnröhre. Die Chirurgie von Kirschner und Nordmann. 1925.

Weiss: Ref. Masmonteil.

Wichels und Behrens: Ein Beitrag zur röntgenologischen Darstellung der Harnwege mit Kontrastmitteln. Zeitr. f. klin. Med. Bd. 100, H. 6, S. 815—820. 1924. Ref. Zentralorgan f. d. ges. Chirurg. Bd. 31, S. 356. 1925.

Widerøe: Über operative Behandlung von Urethraldefekten nach Ekehorns Methode. Norsk magaz. f. lægevideskapen. Jg. 86, Nr. 7, S. 682—684. Ref. Zentralorgan f. d. ges. Chirurg. u. ihre Grenzg. Bd. 34, S. 265.

Yernaux: Clichés d'urétrographie. Scalpel. Jg. 75, Nr. 8, S. 189—190. 1922. Ref. Zeitschr. f. urol. Chirurg. Bd. IX, H. 3/4, S. 308. 1922.

Young und Stone: The operative treatment of urethrorectal fistula. Presentation of a method of radical cure. The journal of urology. Vol. 1917. S. 289

Berichtigungen.

Seite	12	Zeile	1	statt	23. 7.	lies 25. 3.
„	15	oben		„	traumatische Urethrarupturen	lies traumatische Urethrastrikturen.
„	17	Zeile	6	statt	unüberwindlich	lies unüberwindliches.
„	20	„	18	„	VII	„ VIII.
„	30	„	33	„	Salleras, Pagés	„ Salleras Pagés.
„	41	„	31	„	24	„ 23.
„	48	„	28	„	330	„ 300.
„	„	„	35	„	Haudek und Aronstam haben,	lies Haudek hat.
„	63	„	1	„	5	lies 7.
„	68	„	22	„	114	„ 115.
„	77	„	9	„	23	„ 21.
„	86	„	7	„	besriedigendes	„ befriedigendes.
„	86	„	12	„	Krakenhaus	„ Krankenhaus.
„	118	„	25	„	Väinö R.	„ Väinö R. 13. J.
„	127	„	3	„	Reptura	„ Ruptura
„	151	„	33	„	zupturiert	„ rupturiert

XII. Beilagen.

Normales Urethrogramm.

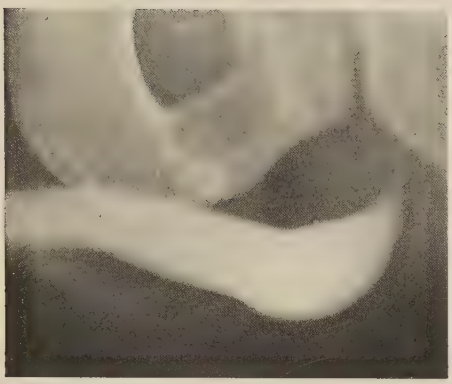

Fig. 1. Urethrographia anterior.

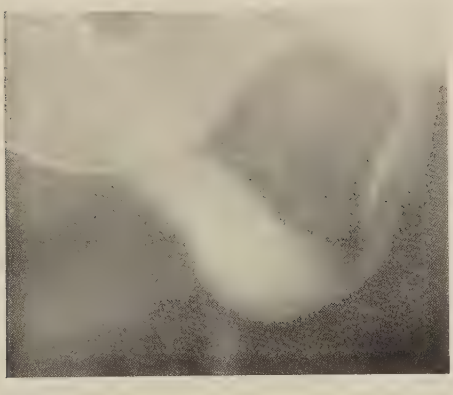

Fig. 2 Urethrographia posterior.

Urethrogramme nach konservativ behandelten Rupturen.

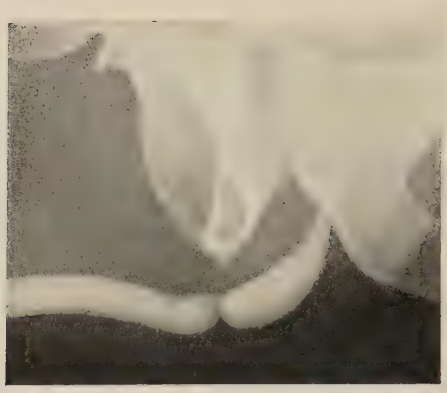

Fig. 3. Urethrogramm zu Fall 1. Im Krankenhaus vor 22 J. Sonde 20.

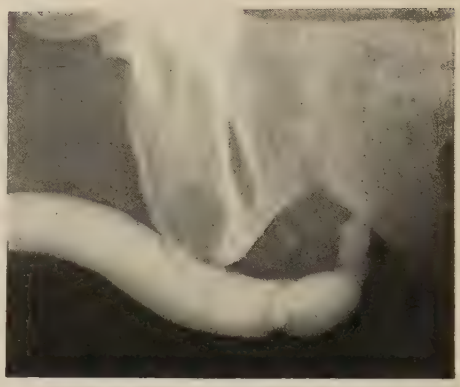

Fig. 4. Urethrogramm zu Fall 2. Im Krankenhaus vor 21 J. Sonde 18.

Fig. 5. Urethrogramm zu Fall 3. Im Krankenhaus vor 20 J. Sonde 18.



Fig. 6. Urethrogramm zu Fall 4. Im Krankenhaus vor 20 J. Sonde 18.

Fig. 7. Urethrogramm zu Fall 8. Im Krankenhaus vor 4 J. Sonde 16.

Fig. 8. Urethrogramm zu Fall 21. Im Krankenhaus vor 2 J. Die Sonde geht nicht hindurch.

Fig. 9. Urethrogramm zu Fall 23. Im Krankenhaus vor über 1 J. Sonden 18—20.

Fig. 10. Urethrogramm zu Fall 27 (Dr Elfving). Bei der Entlassung aufgenommen. Sonde 21.

Fig. 11. Urethrogramm zu Fall 63. Im Krankenhaus vor 2 J. Sonde 20.

Fig. 12. Urethrogramm zu Fall 64. Im Krankenhaus vor 7 J. Sonde 20.

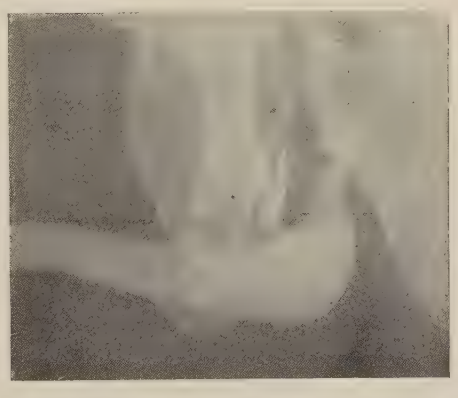

Fig. 13. Urethrogramm zu Fall 66. Im Krankenhaus vor 9 J. Sonde 11.

Urethrogramme nach operativ behandelten Rupturen.

Fig. 14. Urethrogramm zu Fall 30. Im Krankenhaus vor 33 J. Sonde 17.

Fig. 15. Urethrogramm zu Fall 36. Im Krankenhaus vor 27 J. Sonde 18.



Fig. 16. Urethrogramm zu Fall 45 Im Krankenhaus vor 19 J. Sonde 12.

Fig. 17. Urethrogramm zu Fall 50. Im Krankenhaus vor 16 J. Sonde 18.

Fig. 18. Urethrogramm zu Fall 56. Im Krankenhaus vor 14 J. Sonde 20.

Fig. 19. Urethrogramm zu Fall 57. Im Krankenhaus vor 11 J. Sonde 18.

Fig. 20. Urethrogramm zu Fall 59. Im Krankenhaus vor 2 J. Die Sonde geht nicht hindurch.

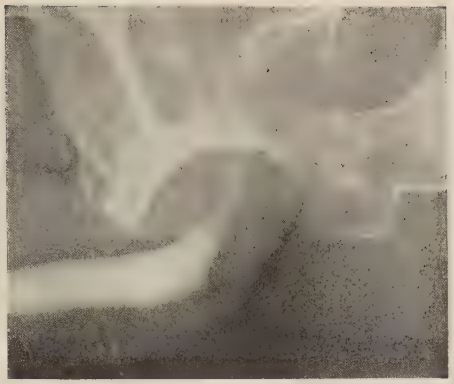

Fig. 21. Urethrogramm zu Fall 70. Im Krankenhaus vor 27 J. Sonde 11.

Fig. 22. Urethrogramm zu Fall 74. Im Krankenhaus vor 8 J. Die Sonde geht nicht hindurch.

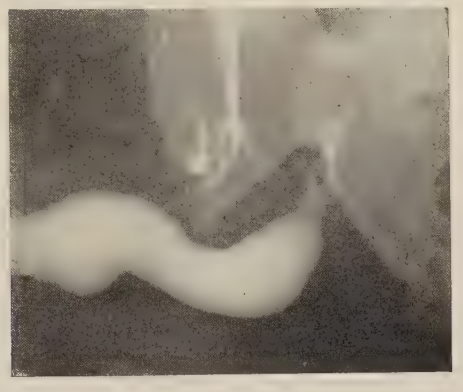

Fig. 23. Urethrogramm zu Fall 75. Im Krankenhaus vor 1 Mon. Die Sonde geht nicht hindurch.

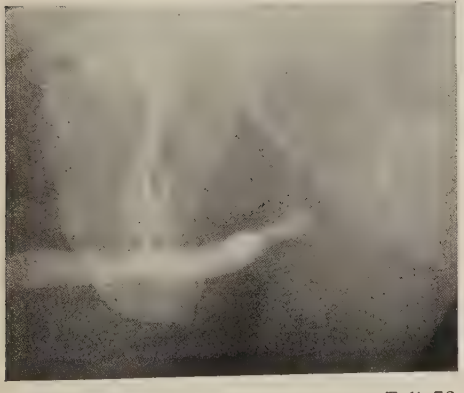

Fig. 24. Urethrographia anterior zu Fall 76. Im Krankenhaus vor 14 J. Sonde 16.



Fig. 25. Urethrographia posterior zu Fall 76.

Fig. 26. Urethrographia anterior zu Fall 78. Im Krankenhaus vor 6 J. Sonde 18.

Fig. 27. Urethrographia posterior zu Fall 78.

Fig. 28. Urethrogramm zu Fall 79. Im Krankenhaus vor 1 J. Sonde 18.

Urethrogramme nach konservativ und operativ behandelten offenen Verletzungen der Urethra.

Fig. 29. Urethrogramm zu Fall 86. Im Krankenhaus vor 13 J. Die Sonde geht nicht hindurch. (Behandlung konservativ.)

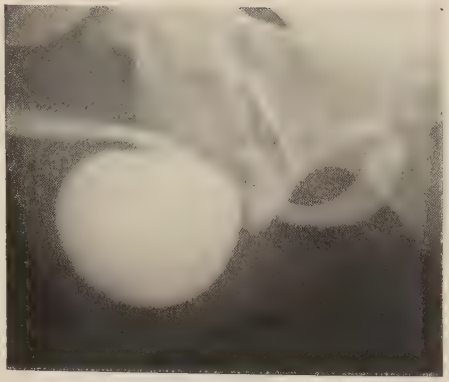

Fig. 30. Urethrographia anterior zu Fall 82. Im Krankenhaus vor 17 J. Sonden 18—20.

Fig. 31. Urethrographia posterior zu Fall 82.

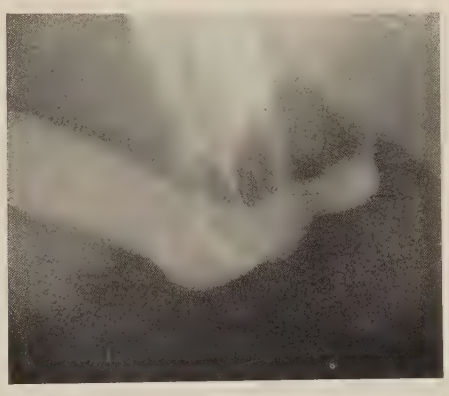

Fig. 32. Urethrogramm zu Fall 84. Im Krankenhaus vor 11 J. Sonde 19.

Fig. 33. Urethrogramm zu Fall 85. Im Krankenhaus vor 4 J. Sonde 20.

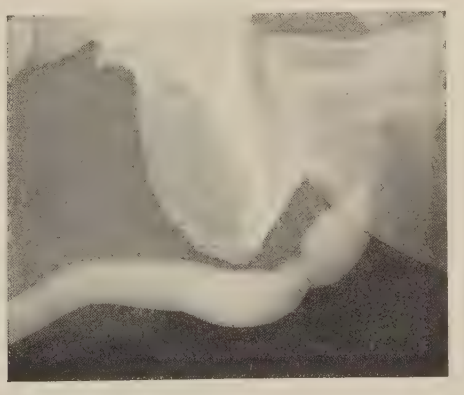

Fig. 34. Urethrogramm zu Fall 87. Im Krankenhaus vor 8 J. Sonde 20.

Urethrogramme nach konservativ behandelten traumatischen Urethrastrikturen.

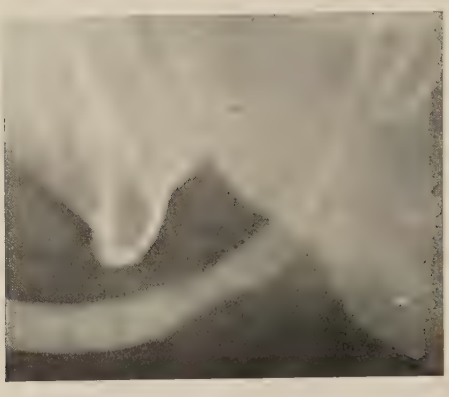

Fig. 35. Urethrogramm zu Fall 93. Zurzeit im Krankenhaus. Sonden 18—20.

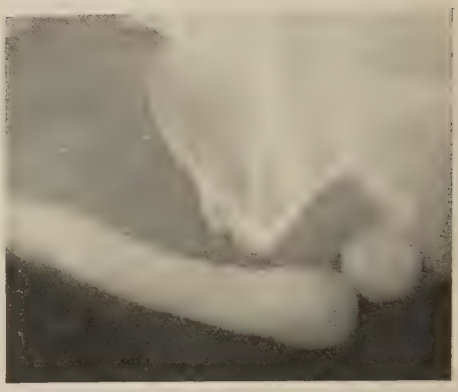

Fig. 36. Urethrogramm zu Fall 104. Im Krankenhaus vor 14 J. Sonde 19.

Fig. 37. Urethrogramm zu Fall 113. Im Krankenhaus vor der Behandlung. Filiforme Sonde.

Fig. 38. Desgleichen. 1 Mon. nach der Entlassung. Benique 50.

Fig. 39. Urethrogramm zu Fall 125. Im Krankenhaus vor 6 J. Benique 45.

Urethrogramme nach operativ behandelten traumatischen Urethrastrikturen.

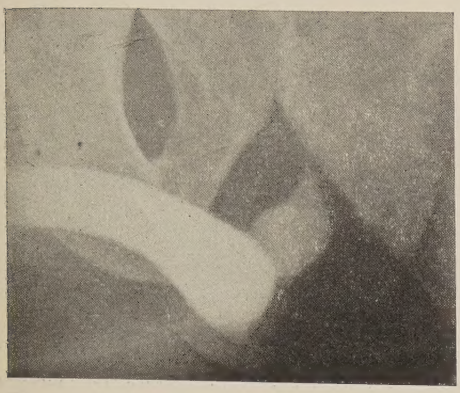

Fig. 40. Urethrogramm zu Fall 92. Im Krankenhaus vor 20 J. Sonde 14.

Fig. 41. Urethrogramm zu Fall 96. Im Krankenhaus vor 12 J. Sonde 20.

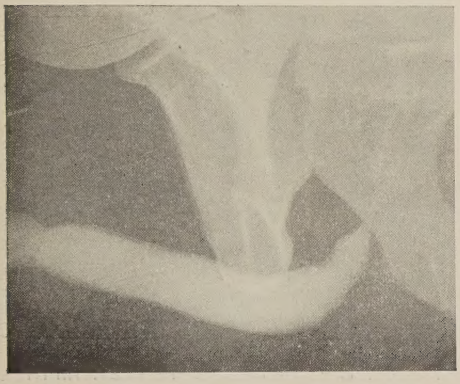

Fig. 42. Urethrogramm zu Fall 105. Im Krankenhaus vor 14 J. Sonde 18.

Fig. 43. Urethrogramm zu Fall 106. Im Krankenhaus vor 12 J. Sonde 21.

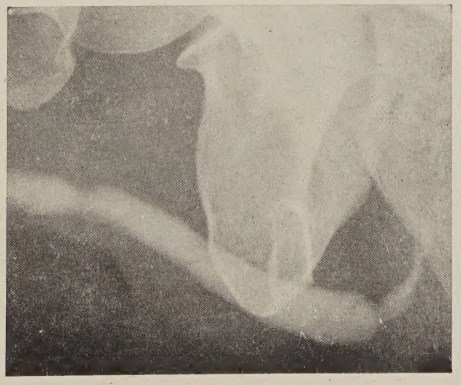

Fig. 44. Urethrogramm zu Fall 108. Im Krankenhaus vor 4 J. Sonde 13.

Fig. 45. Urethrogramm zu Fall 109. Bei der Aufnahme. Filiforme Sonde.

Fig. 46. Desgleichen. 1 Mon. nach der Operation. Sonde 23. (Fig. 45 und 46 von Dr. Elfving.)

Fig. 47. Desgleichen. 2 J. später. Sonde 26.

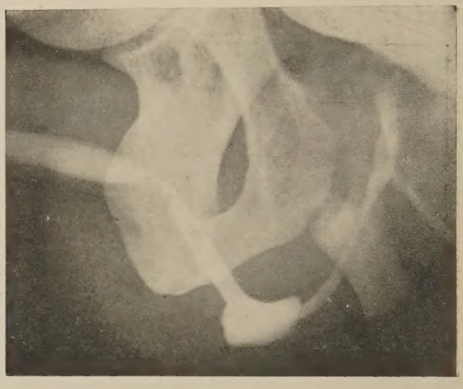

Fig. 48. Urethrogramm zu Fall 121. Im Krankenhaus vor 2 J. Sonde 20.

Fig. 49. Urethrogramm zu Fall 115. Bei der Aufnahme. Filiforme Sonde.

Fig. 50. Desgleichen. 1 Mon. nach der Entlassung. Beinique 45, Sonde 22.

Fig. 51. Urethrogramm zu Fall 114. Während des Krankenhausaufenhalts. Sonde 18.

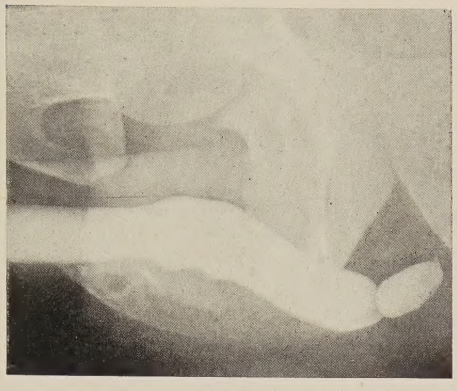

Fig. 52. Desgleichen. Nach der Entlassung. Sonde 23.

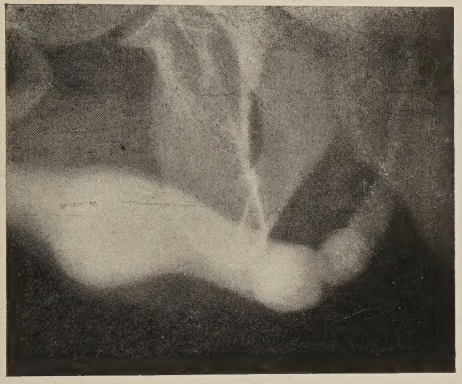

Fig. 53. Desgleichen. 8 Mon. später Urethrographia anterior. Sonde 18.

Fig. 54. Desgleichen. Urethrographia posterior.

Urethrogramm einer gonorrhoischen Striktur.

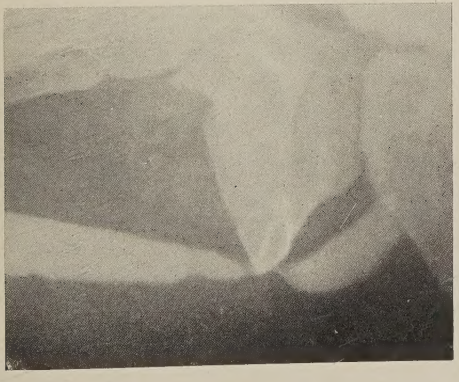

Fig. 55. Urethrographia anterior.

Fig. 56. Urethrographia posterior.